INSTITUTUL DE ZOOTEHNIE ŞI MEDICINĂ VETERINARĂ
FACULTATEA DE MEDICINĂ VETERINARĂ
LABORATORUL DE ANATOMIE COMPARATIVĂ
BUCUREŞTI

Prof. Dr. V. GHEŢIE

Dr. E. PAŞTEA

GHID
PENTRU
LUCRĂRI PRACTICE
DE
ANATOMIE COMPARATĂ
ANIMALELE DOMESTICE

Volumul I partea I-a
OSTEOLOGIA

Scanned with OKEN Scanner

Introducere în Anatomie

Anatomia prezentată în cadrul acestui curs se va ocupa cu descrierea și interpretarea diferitelor porțiuni componente ale corpului animalelor domestice.

Datorită unor caractere comune, toate aceste animale se integrează în categoria vertebratelor, grupă de vieţuitoare caracterizată prin:

1. Existența unui sistem nervos central așezat pe linia mediană a corpului, în regiunea dorsală, deasupra tubului digestiv.

2. Tubul digestiv deschis la două extremități, extremitatea anterioară fiind în general adaptată și funcțiunei respiratorii.

3. Sângele roșu și aparatul circulator în circuit absolut închis.

4. Organele prezintă, în general (cel puțin în perioada apariției și formării lor), o simetrie bilaterală.

5. Majoritatea organelor sunt metamerizate, iar corpul prezintă tendința divizării în somite, în metamere dispuse în serie liniară.

6. Aparatul de susținere, reprezentat printr'un schelet intern format din piese distincte, osoase sau cartilaginoase, articulate între ele.

Porțiunea axială primitivă este reprezentată printr'un „notocord" sau coardă dorsală, plasat sub axul nervos și învelit într'o teacă specială de origină mezodermică din care va rezulta coloana vertebrală.

Coloana vertebrală departe de a fi caracterul determinant este fără îndoială cel mai important. Formată dintr'o serie de piese dispuse liniar și succesiv, coloana vertebrală deservește în acelaș timp aparatul de susținere și protejează partea cea mai fragilă a organismului — sistemul nervos central. Porțiunea anterioară a coloanei vertebrale se continuă cu craniul, formațiune osoasă destinată protejării encefalului, gurei și organelor de simț.

Pe părțile laterale, coloana vertebrală este în relație directă cu scheletul de susținere al membrelor, apendice locomotoare impare la vertebratele inferioare, totdeauna în număr de 2 perechi la vertebratele superioare. Existența unui număr de membre mai mic de două perechi, este rezultatul, unui proces de involuție (la vertebratele superioare).

* * *

Mulțimea caracterelor comune, indică dintru început existența unei înrudiri, precum și provenienta dintr'o sursă relativ comună a tuturor acestor animale.

In adevăr, cu ajutorul datelor oferite de ontogenie (procesul de desvoltare al oului), de filogenie (studiul desvoltării gradate a animalelor) și de paleontologie (studiul fosilelor) știința ne permite astăzi, să concludem fără urmă de îndoială că în desvoltarea regnului animal există o reală erarhie, în care vertebratele reprezintă stadiul cel mai înalt.

Această erarhie de organizare poate fi urmărită în perioada actuală printr'o simplă trecere în revistă a diferitelor ordine, specii, genuri, etc., ale regnului animal, dela protozoare până la om. Observarea simplă a acestei erarhii nu ar fi suficientă în susținerea filogeniei, dacă date embriologice și paleontologice nu ar demonstra cu abundență de exemple, legătura ce există între diferitele tipuri de organziare existente.

Scanned with OKEN Scanner

Astfel ontogenia prezintă în diferite stadii de desvoltare a embrionului de om (ca de altfel și la alte mamifere) forme de organizare succesive, asemănătoare cu formele de desvoltare ale unor animale inferioare. Respectivele forme prezintă o gradație frapantă dela celula ou până la formarea definitivă a individului.

Paleontologia dă date și mai precise nu numai asupra gradului de organizare în perioade și epoci diferite ci și asupra motivelor și împrejurărilor în care gradația a avut loc. Astfel datele paleontologice arată apariția sau dispariția unor animale în funcție de era geologică, legând în acest mod organizarea și desvoltarea animalelor de mediul înconjurător. Demonstrând existența unor animale cu atât mai primitiv organizate cu cât este vorba de o eră geologică mai veche, paleontologia furnizează argumentele cele mai eficace în susținerea filogenezei. Discontinuitatea observată în unele cazuri nu se datorește decât insuficienței cercetărilor, completarea având loc pe măsură ce noi date științifice sunt câștigate.

* * *

Pe baza acestor date știința afirmă astăzi cu certitudine că între vertebrate și restul animalelor există un raport de erarhie câștigată în funcție de mediu și timp.

Legătura dintre vertebrate și moluște, ca reprezentante ale unui tip de organizare superior al nevertebratelor, este stabilită prin intermediul protocordatelor.

La protocordate, concomitent cu desvoltarea și organizarea superioară față de moluște a tuturor aparatelor care deservesc marile funcțiuni, se observă pentru prima dată apariția unui început de organ de susținere numit „coardă dorsală" sau „Notocord".

Notocordul sau coarda dorsală apare ca o formațiune derivată din hypoblast, fiind așezat în regiunea dorsală deasupra tubului digestiv și sub tubul neural.

In principiu, notocordul este format dintr'o massă în care celulele cu aspect inițial epitelial sufăr un proces de degenerescență vacuolară câte odată cu aspect gelatinos.

Notocordul prezintă în general un aspect tubular sau coordonal.

In jurul coardei, țesutul conjunctiv formează o teacă cu origină mezodermică, numită „teacă sau strat scheletogen".

Desvoltarea gradată a coardei dorsale se observă chiar și în cadrul protocordatelor: redus și așezat în partea anterioară (a farinxului, deasupra tubului digestiv la „Hemicordate — Enteropheusți — (Balanoglossus), localizat la coadă sub forma unui cordon de consistență cartilaginoasă la „Urocordate" (Tunicieri), notocordul prezintă desvoltarea maximă la Cephalocordate (Amphioxus).

La Amphioxus, notocordul se găsește așezat în planul de simetrie, întins dela o extremitate la cealaltă, aproape la egală distanță de marginea dorsală și ventrală, fiind format din discuri cu aspect gelatinos, apărând ca un țesut degenerat. La exterior, coarda dorsală este învelită într'o teacă de origină mezodermită, denumită deja „Strat scheletogen".

Pe toată lungimea ei, teaca dă naștere la o serie de prelungiri și anume:

— prelungiri superioare (dorso-laterale) cu tendința de alungire în sus pentru a forma canalul medular;

— prelungiri ventrale, vizibile cu deosebire în porțiunea posterioară;

— din loc în loc prelungiri laterale numite „myocome" insinuate printre myomerele laterale, evidențiind metamerizarea.

Desvoltarea viitorului schelet axial al vertebratelor are loc în funcție de această formațiune notocordală.

Notocordul, în realitate are doar rolul unui organ director, desvoltarea coloanei vertebrale nefiind generată de notocordul propriu zis (de origină endodermică) ci de

teaca lui de învelire respectiv de stratul scheletogen (de origină mezodermică).

Că acesta este adevărul, o demonstrează cu prisosință modul de desvoltare și prezentarea generală a scheletului axial la pești.

La Cyclostomi, pești inferiori, coarda dorsală poate fi văzută în regiunea amintită, în toată durata vieții peștelui.

Stratul scheletogen, reprezentând o veritabilă teacă protectoare înconjoară nu numai notocordul ci și măduva spinării. La Lamproizi (ciclostomi inferiori) coarda este lipsită de cartilaj masiv, putându-se vedea în unele cazuri, în porțiunea dorso-laterală a stratului scheletogen, piese cartilaginoase perechi, reprezentând se pare neurapofizele din care va rezulta arcul neural.

La Ganoizi apar piese cartiginoase și sub notocord care rămâne încă nesegmentat.

La Dypneusți piesele neurale se sudează intre ele.

La Selacieni întreg stratul scheletogen este invadat de cartilaj, apărând în acelaș timp inele fibrocartilaginoase care strangulează coarda din loc în loc. Respectivele inele vor forma corpul vertebral.

La ganoizii ososi corpul vertebral apare osificat, formând un inel în jurul coardei.

La Teleosteeni corpul vertebral se osifică radiar (asterospondylie), iar arcul neural este invadat de osificare aproape în întregime, în timp ce arcul hemal adesea rămâne în stare cartilaginoasă.

La Batraciene apar cartilajele intervertebrale, arcul hemal este redus și vizibil numai în regiunea caudală (la Urodele). Apar apofizele transverse, cel mai adesea părând a avea 2 rădăcini, precum și suprafețele articulare destinate articulării intervertebrale.

La Reptile, în special la cele superioare (crocodiliene), arcurile intervertebrale sunt perfect vizibile, iar apofizele articulare evidente. Coarda dorsală persistă la Sauriene și dispare în general la celelalte reptile.

La paseri coarda dorsală dispare întotdeauna, urma notocordului putând fi observată în centrul meniscurilor cartilaginoase intervertebrale, sub forma unui orificiu prin care trecea coarda. Cartilagele intervertebrale, atât la paseri cât și la reptile, se divizează în două, fiecare porțiune lipindu-se la câte o vertebră adiacentă.

La mamifere cartilajele intervertebrale se individualizează și formează discurile intervertebrale care separă vertebrele, servind tot odată ca mijloc de legătură.

Arcul neural prezintă apofize articulare evidente.

Coarda dorsală dispare de timpuriu în corpul vertebral, dar persistă în centrul discului.

Caractere diferențiale evidente se manifestă atât la corp cât și la arcul neural, urmând a fi descrise la studiul special.

Scanned with OKEN Scanner

GENERALITĂȚI

Este de necontestat, că nu se poate începe un studiu sistematic de anatomie, înainte de a fixa câteva principii generale, după care tehnica și modul de cercetare să fie uniform stabilit, pentru ca întreg studiul să apară ca un tot coerent, unitar, fără părți disparate și fără goluri oricât de rezumativ ar fi redat.

Fixarea unor principii generale este cu atât mai necesară, cu cât adesea se obișnuește de a se vedea în cadrul studiului anatomic, o serie de discipline, care ar părea că nu au nimic comun una cu alta.

Nu arare ori termeni ca *anatomie descriptivă, anatomie topografică, anatomie regională, organografie, anatomie comparatoare,* etc., sunt utilizați în împrejurări și sensuri diferite, neglijând cu totul punctul principal de vedere, care stabilește că anatomia este una și că diferitele numiri nu sunt decât metode diferite de a cerceta structura organismului animal.

Din acest punct de vedere, anatomia nu este decât una din cele două ramuri ale vastei științe „biologia", ramură care după concepția vechilor anatomiști, ar căuta să studieze corpul animal în poziție *statică,* spre deosebire de *fiziologie* care-l studiază în stare *dinamică.*

Concepția vechilor anatomiști necontestat că include o mare parte de adevăr, dar nu adevărul în întregime. Studiind organizarea și structura animală din momentul în care viața a părăsit acest organism sau făcând abstracție

de această viață, anatomiștii vechi comiteau o grosolană eroare.

După concepția noastră, studiul unui cadavru este departe de a fi ceeace se chiamă anatomie. In momentul care scalpelul disecă porțiuni din vechiul organism actualmente lipsit de funcțiunile lui principale, țesuturile pe care le întâlnește în drum nu mai păstrează decât caractere vagi din ceeace erau, putând da cel mult noțiuni generale asupra structurii și organizării animale. Un exemplu: în studiul raporturilor organelor din cavitatea abdominală în momentul disecării ansele intestinale sunt, sau pot fi prinse într'o anumită poziție pe care dorim să o credem ca normală și permanentă. Ori știut este că în timpul funcțiunei pe care o are de executat în mișcările fiziologice, pendulare peristaltice, etc., intestinul ocupă diferite poziții succesive, dintre care anatomistul poate prinde cel mult una. Sau în ce privește raporturile dintre anumite organe, prezentarea lor din punct de vedere al formei, mărimei, greutății, culoarei, caractere prin care căutăm să diferențiem un organ de altul, toate, dar absolut toate sunt influențate și modificate, mai mult sau mai puțin. In timpul vieții în diferite organe pulsează sângele, circulă, se scurge, e permanenta mișcare, fapt care imprimă organului respectiv anumite caractere, ce nu mai pot fi întâlnite după ce viața a încetat. Tot astfel prin nervi circulă influxul nervos, care alături de circulația sanguină, diferențiază animalul viu de cadavru.

Deci în mod corect anatomia nu poate fi privită separat. Nici nu trebue privită ca un studiu strict de laborator, de sală de disecție, ci țesuturile, organele, rapoartele, etc., evidențiate pe *cadavru*, trebuesc necondiționat coordonate cu ceeace se poate constata *pe animalul viu*, transpuse, dacă se poate spune, pe animalul în care viața este prezentă căutând a coordona ceeace s'a observat pe cadavru cu ceeace se vede pe animalul viu.

Aceasta însemnează că anatomia, așa cum se predă ca și cum se studiază în sala de disecție, nu fixează decât

jaloane principale, oferind puncte de reper în studiul anatomic, absolut indispensabile însă pentru activitatea de mai târziu.

In concepția lor deci vechii anatomiști omiteau cea mai importantă parte din punct de vedere practic, metoda în sine prezentând totuși avantajul familiarizării cercetătorului cu organizarea animală, dându-i posibilitatea unei mai facile orientări pe animalul viu.

Deci ca prim principiu pe care dorim să-l enunțăm, din primul moment, este că anatomia nu studiază și nu trebue să studieze organismul în faza lui statică, făcând abstracție de viață, ci datele pe care le obține prin studiul cadavrului, trebuesc necondiționat verificate și coroborate cu ceeace se găsește pe animalul viu.

In a doua ordine de idei, vechii anatomiști studiau formațiunile, organele sau diferitele sisteme ca elemente disparate, existente în sine cu totul independente, fără stabilirea unei corelații directe între o anumită formațiune și alta sau între un anumit organ și funcțiunea de care era indisolubil legat. Corelația dintre organ și funcțiune părea a fi exclusiv rezervată fiziologiei, sau în cazuri fericite când anatomistul își punea din spirit de investigație anumite întrebări, căutând să scoată anumite legi de organizare, anatomia lui era numită *anatomie filosofică.*

Ori căutarea unor răspunsuri sau a unor cauze care au determinat apariția unei formațiuni într'un anumit loc și nu în altul este departe de ceeace se poate numi speculație filosofică.

Explicația pe care trebue s'o dăm diferitelor formațiuni ar fi lipsită de sens, dacă nu s'ar ține cont de *cauzele care le-au produs.* O eminență osoasă existentă alături de o fosă, o desvoltare deosebită a aceluiași formațiuni la specii diferite, presupune incontestabil cauze diferite, nimic în natură neputând apărea prin grația hazardului.

Căutarea acestor cauze, fără de care explicația nu ar

putea avea valoare ştiinţifică nu poate şi nu trebue să fie străină de preocupările anatomistului.

Din aceste motive interpretarea formaţiunilor întâlnite în drumul scalpelului va fi una din preocupările noastre.

CONSIDERAŢIUNI ASUPRA TERMINOLOGIEI

In tratatele existente şi în majoritatea lucrărilor de anatomie se întâlnesc o serie de termeni care de foarte multe ori, cercetând concomitent lucrările sau tratatele, pot da loc la confuzii prin întrebuinţarea aceluiaş termen în sensuri diferite. Pentru a evita în ceeace priveşte lucrarea de faţă, o asemenea confuzie credem că este absolut necesar, înainte de a intra în studiul propriu zis, definirea termenilor uzuali, care vor fi mai des întâlniţi.

In modul acesta epitetele de *extern* şi *intern* nu vor fi întrebuinţate decât extrem de rar, în cazuri cu totul aparte, utilizând denumirile de *superficial* şi *profund* în cazul straturilor diferite de muşchi şi *medial* sau *lateral* atunci când va fi vorba de formaţiuni sau organe ce trebuesc raportate la planul median al corpului, înţelegând prin lateral partea opusă planului median, şi prin medial partea dinspre planul median al corpului.

In mod cu totul special atunci când va fi vorba de părţile apendiculare, *membre* în deosebi, vom defini ca *extremitate proximală* extremitatea centripetă şi *distală* extremitatea centrifugă, respectiv cea mai depărtată de origină.

La studiul trunchiului epitetul de *median* va fi rezervat planului sau axului separator în două jumătăţi. In definirea segmentelor de trunchiu şi a planurlior de secţiune, se va defini ca secţiune *sagitală* secţiunea paralelă cu planul median, *frontală* secţiunea în plan orizontal perpendiculară pe planul median şi *segmentală* secţiunea din plan vertical. Termenul de *dorsal* va fi rezervat porţiunei de deasupra planului frontal, iar *ventral* pentru porţiunea aşezată sub planul frontal.

Scanned with OKEN Scanner

In acelaș fel termenul de *cranial* va defini partea dinspre cap, respectiv anterioară, iar *caudal* partea dinspre coadă.

Pentru membre termenul de *palmar* și *plantar* va arăta partea dinspre unghiul de flexiune, iar *dorsal* partea opusă. Primul termen va fi utilizat atunci când va fi vorba de membrele anterioare, prin analogie cu omul, al doilea termen fiind rezervat pentru membrele posterioare.

La studiul oaselor termenul de *eminență* va arăta o parte din os ridicată deasupra nivelului normal, pentru părțile scobite, diferitele adâncituri fiind rezervat termenul de *cavitate*.

Denumiri diferite vor fi date atât eminențelor cât și cavităților fie după *forma* pe care o au fie după *funcțiunea* pe care o îndeplinesc astfel: se vor defini prin termenii de:

— *apofiză:* eminente, bine detașate și perfect evidente;

— apofiza *stiloidă:* când va avea forma unui stilet:
ondotoidă: când va avea forma unui dinte;
pterigoidă: în formă de aripă;
mastoidă: în formă de mamelon;
coronoidă: în formă de cioc de cioară;
coracoidă: în formă de cioc de corb; etc.

— *protuberanță* sau *tuberozitate* în cazul eminențelor mai puțin detașate și relativ întinse;

— *spină:* o eminență ascuțită;

— *creastă:* o eminență alungită și relativ îngustă;

— *cap articular:* o eminență care concură la formarea articulațiilor, având forma aproximativă de calotă sferică;

— *condil:* termen rezervat exclusiv unor eminențe articulare reprezentând un segment ovoid de trunchiu de con sau cel mai ades de cilindru.

Pentru cavități termenul de:

— *cavitate glenoidă* va reprezenta o cavitate puțin adâncă în formă de calotă sferică, reprezentând cavitatea

calotei, opusă de obicei condililor săi, mai rare ori capetelor articulare pe care nu reușesc să le cuprindă în întregime.

— In cazul când cavitatea reprezentând o calotă de sferă cuprinde capul articular, termenul este de *cavitate cotiloidă*.

— *gutiera* reprezintă un șanț mai mult sau mai puțin adânc (sulcus);

— *culisa* este un șanț acoperit de cartilaj prin care alunecă un tendon;

— *incizura* este o scobitură pe marginea unui os;

— *liniile vasculare* sunt amprente lăsate de vase pe suprafața osului.

— *Fossa* reprezintă o adâncitură nu prea adâncă, largă și cu deschiderea fără margini net delimitate. In cazul când fossa se prezintă ca o adâncitură rezultată din apăsarea unui deget se numește *fossă digitală*.

— Termenul de *foramen* sau *gaură* definește o perforație care străbate osul dintr'o parte în alta.

— In cazul când grosimea osului atrage după sine o alungire a perforației se va întrebuința termenul de *conduct* sau *canal*.

— *Hiatul* este o gaură mult neregulată, în care se deschid mai multe conducte. In cazul hiaturilor alungite termenul de *fisură* sau *despicătură* va fi cel mai des utilizat.

In afară de acești termeni cu nuanță generală, termenii care vor fi întrebuințați în mod special vor fi explicați la capitolul respectiv.

OSTEOLOGIE

Generalități.

Formând un caracter specific animalelor vertebrate oasele se găsesc în organizația animală grupate, formând

ceeace denumim cu un termen generic *scheletul* animalului. Termenul de schelet nu trebue utilizat decât în cazul când ansamblul oaselor se găsesc așezate în rapoartele lor naturale. In cazul când legătura dintre oase se face în mod natural, prin intermediul ligamentelor, scheletul se numește *natural*. Când ligamentele sunt înlocuite prin artificii de sârmă, șuruburi, etc., scheletul este preparat *artificial*.

In totalitatea lui scheletul cuprinde: 1) un ax osos central, *coloana vertebrală*, formată dintr'o serie de piese distincte, numite vertebre, suportând la o extremitate *craniul* și terminat la cealaltă extremitate prin *scheletul caudal*; 2) o serie de oase alungite — *coastele* — articulate la coloana vertebrală și fixate ventral la o piesă unică — *sternul*; 3) patru apendice locomotoare împărțite în câte două perechi; perechea cranială — *scheletul membrelor toracice* și perechea caudală: *a membrelor pelviene*.

Considerate separat, în studiul fiecărui os, va trebui să se țină seamă de numele lui (pentru diferențiere), de direcția și poziția pe care o ocupă în raport cu planul median, de configurația, structura și desvoltarea lui în funcție de condițiile speciale fiecărui animal în parte.

Numele oaselor nu urmează o normă generală, denumirile fiind date fie după formă, fie după situație, fie după asemănarea cu diferite obiecte sau după volum (ex.: frontal, tibie, marele os, etc.).

In ce privește *situația* pe care o ocupă, ea poate fi considerată raportând-o fie la planul median al corpului, fie la alte părți ale scheletului.

Relativ la *direcția* oaselor, în complexul organismului animal, ele pot avea o direcție relativă, în raport cu planurile de secțiune ale corpului, sau o direcție absolută în raport cu axul propriu al osului (orientat cranio-caudal sau el însuși să fie curb).

Forma pe care o pot prezenta oasele poate fi la fel, absolută și relativă. Forma absolută este dată de proporția celor trei dimensiuni ale osului. In modul acesta oasele

care vor prezenta cele trei dimensiuni cu aproximație egale se spune că sunt *oase „scurte"*, cele care prezintă una din dimensiuni mai redusă decât celelalte două sunt *oase late*, în timp ce oasele care au una din cele trei dimensiuni cu totul exagerate în detrimentul celorlalte două se numesc *oase lungi*. In categoria oaselor lungi, un loc cu totul special, îl ocupă *oasele alungite*. In modul acesta vom distinge două categorii de oase, care au o dimensiune mai lungă și anume: oase lungi *care au canal medular* și oase alungite *care nu au canal medular*. La oasele lungi și alungite se vor putea distinge totdeauna *un corp* și *două extremități*, la oasele late și scurte se vor vedea numai fețe și margini.

In prezentarea generală a oaselor, pe suprafața lor, se vor întâlni o serie de formațiuni eminențe sau cavități, pe care în general ne simțim obligați de a le împărți în două categorii și anume: *articulare* și *nearticulare*, rezultând în rezumat următoarea tabelă sistematică:

Eminențe.	*articulare: capete* și *condili.* nearticulare: *apofize* (pterigoide, odontoide, clinoide, stiloide, coronoide, mastoide, coracoide), *tuberozități, spine* și *creste.*
Cavități.	*articulare: glenoide, cotiloide, trocleene.* *nearticulare: incizuri, culise, gutiere, șanțuri, fose, fose digitale, găuri, conducte, hiaturi.*

Structura oaselor.

Macroscopic considerate, oasele vor prezenta în structura lor: *periost, țesutul osos propriu zis, măduva osoasă, cartilagii de acoperire, vase* și *nervi.*

„Periostul" este reprezentat de o îmbrăcăminte fibroasă, care acoperă osul la exterior, exceptând suprafe-

țele articulare, culisele tendinoase și ligamentoase și inserțiile musculare sau ligamentoase. Legătura intimă între os și periost este stabilită prin fibrele arciforme, detașate depe fața internă a periostului, care intrând în țesutul osos sunt denumite *fibrele lui Sharpey*. Printre fibrele arciforme la microscop se poate vedea un țesut superficial zis *stratul osteogen* sau *blastemul subperiostal al lui Ollier*.

„Țesutul osos" sau substanța osoasă se prezintă sub *formă compactă* de obicei așezată superficial și sub *formă spongioasă* mai abundentă spre extremități. Diferența dintre cele două forme nu constă decât în mărimea spațiilor medulare.

In examenul unui os lung se va observa gruparea țesutului compact mai ales la corp, în timp ce la oasele late și scurte țesutul compact este grupat spre suprafață. Această orientare este dictată de *propagarea forțelor de tracțiune sau de presiune exercitate pe suprafețele sau extremitățile osului*, țesutul spongios în general formând o serie de trabecule, de lamele întretăiate, sprijinite una pe alta în genul contraforturilor, demonstrând că întreaga structură a osului nu este decât consecința diferențierii tisulare, în urma cerințelor mecanice, sub dependența forțelor exercitate pe suprafață. Urmărind prin procedee de laborator direcția *liniilor de forță (Spaltlinien)* pe secțiunea unui os lung, ușor se poate observa orientarea lor pe direcții paralele pe porțiunea mediană a osului și dispersiunea lor spre extremități. Din această orientare rezultă compacta diafizară și spongioasa extremităților, consecința imediată a cauzelor exercitate pe extremități. La oasele late și scurte, forțele exercitându-se pe toate suprafețele și în toate direcțiile, gruparea paralelă a liniilor de forță este imposibilă. Rezultă din aceasta că oasele late și scurte vor conține o mare cantitate de țesut spongios — substanția spongiosa — în timp ce oasele lungi vor include în structura lor o importantă cantitate de țesut compact — substanția compacta —. Din această orientare la oasele lungi și

Scanned with OKEN Scanner

din gruparea spre suprafață a țesutului compact în lungimea corpului va apare în interior un canal — cavitatea medulară —, canal specific oaselor lungi.

Analiza chimică a substanțelor osoase demonstrează existența unei substanțe minerale ($(PO_4)_2Ca_3$, $(PO_4)_2Mg_3$, CO_3Ca, CaF_2 și urme de silice) pe de o parte și a unei substanțe organice — osseina — pe de altă parte.

„Măduva osoasă" este substanța care ocupă canalul medular la oasele lungi. In oasele scurte și late măduva osoasă nu lipsește, ci este doar dispersată în spațiile și areolele țesutului spongios. Măduva osoasă este un țesut complex, care pe lângă rolul pe care-l are în desvoltarea osului, îndeplinește o importantă funcțiune în prepararea globulelor sanghine (hematopoeză), putând fi considerat în fond ca un organ aparte inclus în interiorul oaselor.

După aspectul ei se poate distinge o *măduvă galbenă* proprie animalelor adulte și sănătoase; 2) o *măduvă roșie* sau fetală, abundentă în oasele în desvoltare și 3) *măduva cenușie,* mucoasă, existentă în oasele lungi ale animalelor cahectice (o măduvă roșie se poate întâlni și la animalele mature în corpurile vertebrale, stern, coaste, baza craniului, etc. așa cum măduva cenușie este cu totul normală în oasele craniului și ale feții în perioada lor de desvoltare).

„Cartilagele de acoperire" sunt proprii articulațiilor, favorizând alunecarea oaselor, amortizând șocurile și rezistând uzurei rezultată din frecarea permanentă a capetelor osoase. Cartilajul de tip hialin, lipsit de vase, nu reprezintă decât porțiuni rămase din faza cartilaginoasă a osului, grație marei lui viabilități și proliferării cu totul speciale.

„Vasele și nervii" pătrund în interiorul osului prin găuri speciale aflate pe suprafața lui, nu înainte însă de a forma un plex subperiostal grație căruia periostul este abundent hrănit și extrem de sensibil.

Găurile existente pe suprafața osului pot fi grupate în 3 categorii: a) Găuri vasculare de *mărimea întâia,* de o-

bicei câte una pe fiecare os; *b)* Găuri vasculare de *mărimea a II-a,* destul de numeroase mai ales la nivelul limitei dintre cartilajul de acoperire și restul osului; *c)* Găuri vasculare de *mărimea a III-a dispersate* într'un număr infinit pe toată suprafața osului sub periost.

OSTEOGENIE

Desvoltarea oaselor se face în sânul țesutului conjunctiv prin diferențiere tisulară, o parte dintre oase trecând prin faza cartilaginoasă *(oase de origină condrală),* altele trecând prin o fază fibroasă de ușoară densificare a țesutului, fără însă a deveni cartilaginoase ci trecând direct în stare osoasă *(oase de origină desmală).*

Oasele condrale formează endoscheletul sau scheletul primar, respectiv marea majoritate a oaselor, în timp ce oasele desmale formează exoscheletul, sau scheletul secundar, localizat la bolta craniului și oasele exterioare ale feței. Adesea ultimele mai sunt denumite și oase dermice sau de acoperire.

Osificația apare ca un proces propriu țesutului osos. Ea începe în general într'un singur punct de regulă, unde apare primul vas, acest punct reprezentând *punctul de osificație primitivă,* cel mai adesea așezat spre centrul geometric al osului. La punctul primar de osificație, la majoritatea oaselor, se suprapun *puncte de osificație secundare* numite încă și epifizare, în contrast cu punctul primar catalogat ca diafizar.

Este logic deci să nu se confunde noțiunea de epifiză cu noțiunea de extremitate, epifiza reprezentând puncte de osificație secundare, care pot să apară câte unul la un cap, sau mai multe, sau să nu apară deloc.

Epifizele, în afară de puncte de osificație, sunt tot odată și puncte de creștere pentru os, pentrucă așa cum se va vedea mai departe între epifiză și restul osului rămâne o porțiune cartilaginoasă, care rezistă osificației, prin o

proliferare abundentă formând ceeace numim *cartilajiu de conjugare.*

In a treia ordine, epifizele mai pot avea o semnificaţie cu totul deosebită, ele putând reprezenta oase rămase nedesvoltate, dar existente la alte animale (centrul de osificaţie coracoidien dela cal).

Creşterea oaselor se face atât în lungime cât şi în grosime. Creşterea în lungime a oaselor condrale se face în primul rând prin cartilajul de conjugare, creşterea nefiind însă monopolizată de aceste cartilaje, ci ea putându-se manifesta şi prin osificarea progresivă şi proliferarea unor resturi din cartilajul primitiv, precum şi prin părţile cartilaginoase terminale, respectiv cartilagele de acoperire.

Creşterea în grosime se face prin periost, prin depunere progresivă, în vârsta tânără, de noi straturi în jurul osului.

Resorbţia oaselor este un proces tot atât de natural ca şi creşterea. Se observă că pe măsură ce osul se produce la exterior, el suportă un proces de resorbţie, de distrugere în centrul lui, graţie *osteoclastelor,* celule speciale existente la limita dintre os şi măduvă, aşa cum graţie *osteoblastelor* celule speciale aşezate sub periost, osul poate să crească. Are loc deci un permanent schimb de materie, *o remaniere permanentă,* al cărui echilibru este variabil cu vârsta, în sensul că la animalul tânăr creşterea întrece resorbţia, la matur ajunge la echilibru, pentru ca în vârsta înaintată resorbţia să depăşească creşterea. In acelaş timp osul într'un timp dat se schimbă complet, ne mai existând nimic din cel care era cu ani înainte.

II

SCHELETUL MEMBRULUI TORACIC

In mod cu totul particular începem studiul oaselor în parte cu membrul toracic, pentru ușurința studiului și familiarizarea cu nomenclatura, care incontestabil este mai ușoară de reținut la oasele mari în genul scapulei de exemplu, decât la o vertebră cu dimensiuni relativ reduse.

In această ordine de idei vom reaminti că membrul toraccic cât și membrul posterior cuprinde o serie de unghiuri, care împart ansamblul general al membrului în o serie de regiuni, putând fi stabilit totuși un raport direct în sub împărțirile celor două perechi de apendice.

Astfel atât scheletul membrelor toracice cât și al membrelor pelviene vor cuprinde patru fragmente mari, unite prin puncte articulare, realizând acea homotypie, care a preocupat în atât de mare măsură pe vechii anatomiști.

In totalitatea lor membrele vor cuprinde o regiune zonală de contact și legătura directă sau indirectă cu restul scheletului formând *zonoscheletul*, 2) O regiune bogat musculară în care sistemul de pârghii este utilizat în cel mai înalt grad *stylopodium* (brațul), 3) O regiune a antebrațului *zeugopodium* și 4) Ultima regiune de sprijin a palmei sau a talpei *autopodium* aceasta cu 3 subîmpărțiri: *Basipodium* cuprinzând regiunea carpienă-tarsiană, *metapodium* regiunea metacarpienă-metatarsiană și *acropodium* regiunea falangiană.

ZONOSCHELETUL

Scheletul umărului. *(Ossa cingulii extremitatum thoracicarum).* Centura scapulară tip cuprinde 3 oase: Scapula, clavicula și osul coracoid. Zonoscheletul animalelor domestice diferă cu totul de centura scapulară tip prin lipsa unuia sau cel mai adesea a două oase, respectiv osul coracoid și clavicula. Din claviculă la animalele studiate de noi nu se va găsi decât un rudiment, care niciodată nu va atinge sternul chiar atunci când e mai desvoltat, iar coracoidul va fi reactualizat prin un nucleu special de osificație atașat scapulei. Cel mai adesea însă nu se va întâlni decât un singur os care va reaminti existența unei centuri, reprezentând zonoscheletul.

SCAPULA — *Spata*

Osul spetei, scapula, spata sau omoplatul se prezintă la toate animalele domestice ca un os lat de formă mai mult sau mai puțin triunghiulare, completată la marginea superioară de un cartilaj și prinsă numai prin intermediul mușchilor la cavitatea toracică.

Datorită formei ei plate, va prezenta 2 fețe, 3 margini și 3 unghiuri.

Fața laterală — Facies lateralis — la toate animlele este despărțită în două porțiuni de o creastă alungită cunoscută sub numele de spină scapulară — Spina scapulae — sau încă spină acromienă, care pleacă din partea superioară a scapulei, pentru a se termina în apropierea gâtului scapular. La unele animale spina este aproape rectilinie cum e cazul la cal, la altele este ușor torsionată (bou, oaie) câte odată aplecată spre suprafața scapulei (porc) cel mai adesea perpendiculară pe suprafața respectivă (câine).

In partea superioară originea ei este ștearsă, spina ridicându-se insensibil, pentru ca în centrul ei să formeze

o tuberozitate mai redusă (cal) sau extrem de masivă și aplecată mult (porc). Tuber. spinae.

In partea inferioară ea poate să se termine tot pe nesimțite (cal) sau să se întrerupă brusc (bou) câteodată (câine, pisică, iepure) formând o veritabilă apofiză cunoscută sub numele de Acromion. Acest acromion la câine este extrem de redus și nu trece de suprafață articulară, la pisică este ceva mai desvoltat, pentru ca la iepure să apară extrem de ascuțit, foarte evidentă și bine detașată. Desvoltarea acromionului numit încă și Proc. hamatus — este dependentă de acțiunea mușchiului Deltoid a cărui porțiune anterioară prin tracțiune atrage după sine aspectul special al suprafeței osului la acel nivel. La pisică și iepure se poate vedea o a doua eminentă așezată caudal în raport de acromion numită Paracromion — Proc suprahamatus.

Spina scapulară delimitează prin direcția pe care o are două suprafețe mai mult sau mai puțin concave, așezată una înaintea ei. Fossa supra spinoasă — Fossa supra spinam, alta înapoia ei, fossa infra spinoasă — Fossa infra spinam.

Fața medială — Facies medialis s. costalis este ușor concavă formând o adâncitură largă numită fosă sub scapulară — Fossa subscapularis — prezentând în partea superioară una sau mai multe suprafețe de inserție pentru M. seratus ventralis numită — *Facies serata.* Adeseori, cum se poate vedea la iepure și carnasiere, în fundul fosei subscapulare se disting mai multe linii de inserție musculară — Lineae musculares — pentru inserția M. subscapular.

Marginea anterioară — Margo cervicalis — este în general convexă în jumătatea ei superioară. In treimea inferioară adesea prezintă o concavitate mai întinsă sau mai restrânsă numită — Incisura scapulae.

Marginea axilară sau toracală — Margo axilaris S. Thoracicus. — La majoritatea animalelor este îngroșată și ornată cu neregularități de inserție.

Marginea superioară sau baza scapulei — Margo vertebralis S. Basis scapulae — la animalele cu cartilaj supra-scapular (cal, bou, oaie, porc și iepure) este prevăzută cu o șănțuitură în care se prinde cartilajul. La carnasiere, animale lipsite de cartilaj supra scapular marginea vertebrală este acoperită de o buză epifizară.

Unghiul cervical — Angulus cervicalis și unghiul toracal — Angulus thoracicus — sunt în general tuberoase. La carnasiere, unghiul cervical este mai mult sau mai puțin rotunjit, la pisică în deosebi având aspectul unui semicerc care unește marginea cervicală cu baza scapulară.

Unghiul articular — Angulus glenoideus — este separat de restul spetei de o porțiune gâtuită, foarte îngustă numită gâtul spetei — Collum scapulae. La porc și pisică în special gâtul scapular este extrem de îngust, dând un aspect cu totul particular spetei, gâtuitură datorită în bună parte scizurei scapulare.

La nivelul gâtului la cal se pot observa o serie de linii vasculare și linii de inserție musculară.

Alteori (bou) gâtul scapular pare turtit dinapoi înainte, rezultând o suprafață triunghiulară specială, destinată inserției mușchiului teres minor.

Vârful unghiului articular este sculptat de o suprafață articulară concavă — Cavitas glenoidea — veritabilă cavitate glenoidă, servind la articularea cu capul articular al humerusului, pe care însă nu reușește să-l cuprindă la nici unul din animalele noastre domestice.

Circumferința cavității glenoide prezinta la unele animale (cal) o adâncitură — Incisura glenoidea — așezată cranio-medial.

Deasupra cavității glenoide o tuberozitate enormă — Tuberositas supra glenoidea — detașată înaintea cavității, servește ca punct de inserție pentru m. biceps brachi, formând ceea ce vom numi baza apofizei coracoide.

O formațiune apofiziformă — Procesus coracoideus sau vârful apofizei coracoide se detașează de pe partea

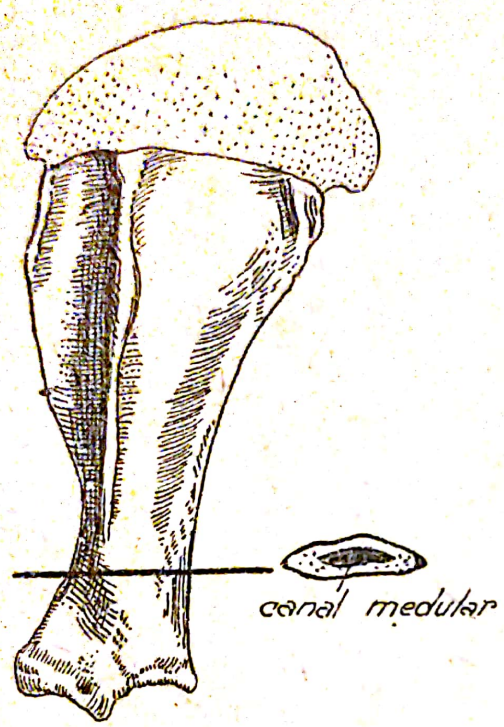

Cal

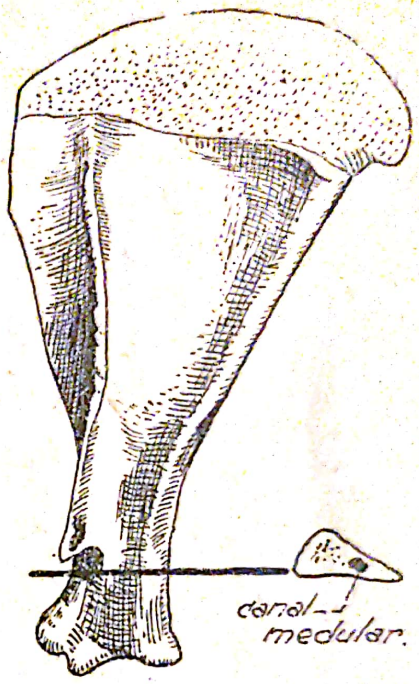

Bou

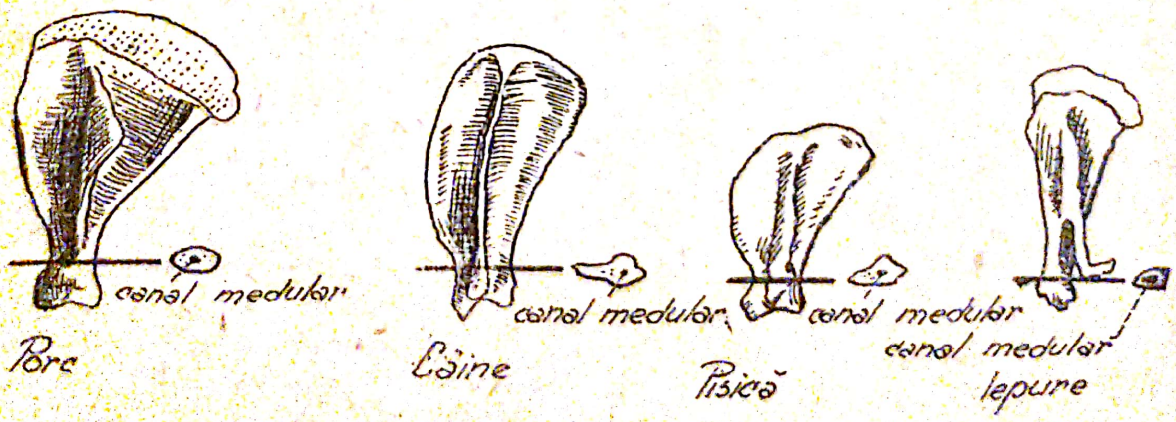

Porc Câine Pisică Iepure

Fig. 1a Spată în serie animală

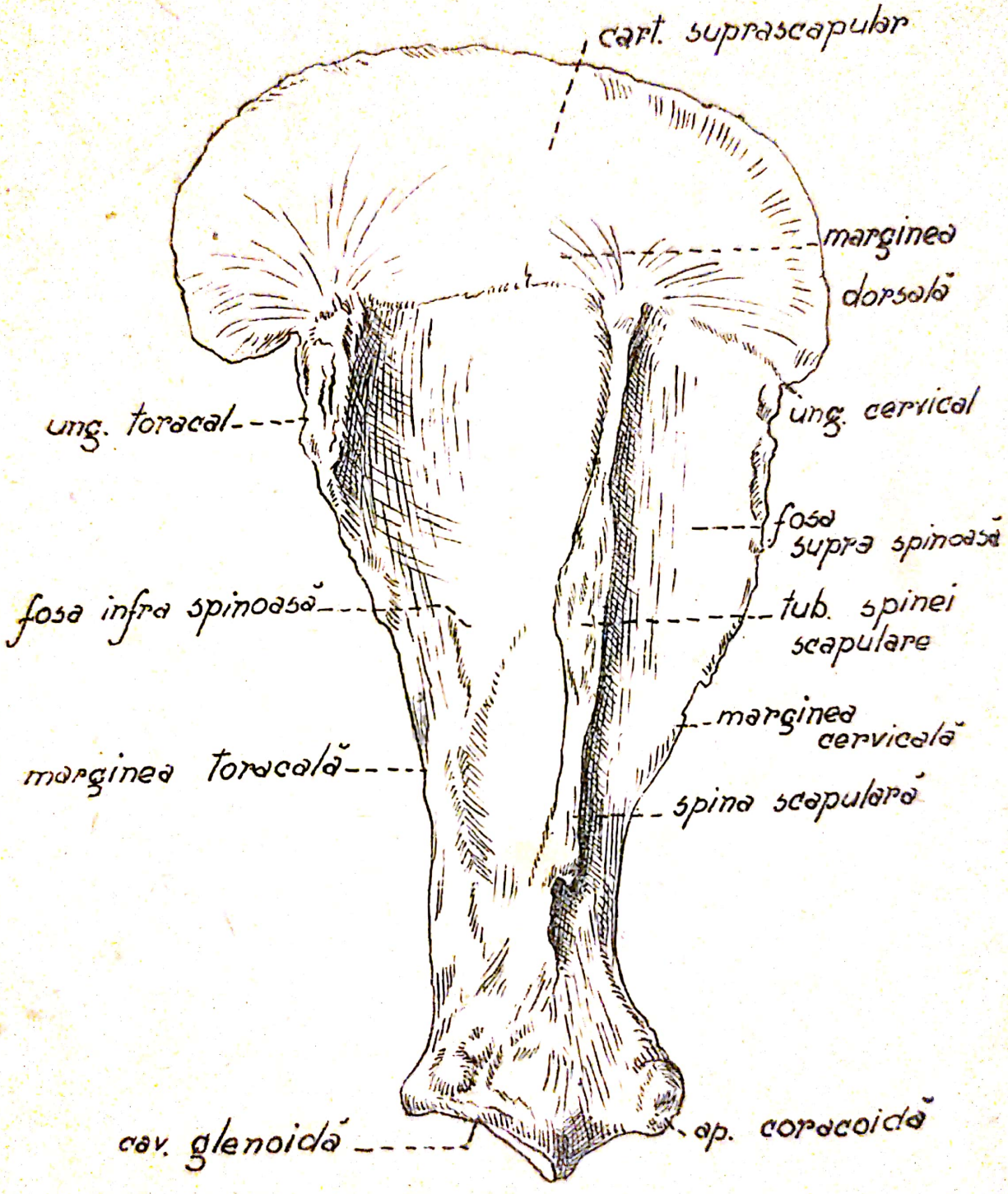

Fig. 1. Spata de cal (fața laterală).

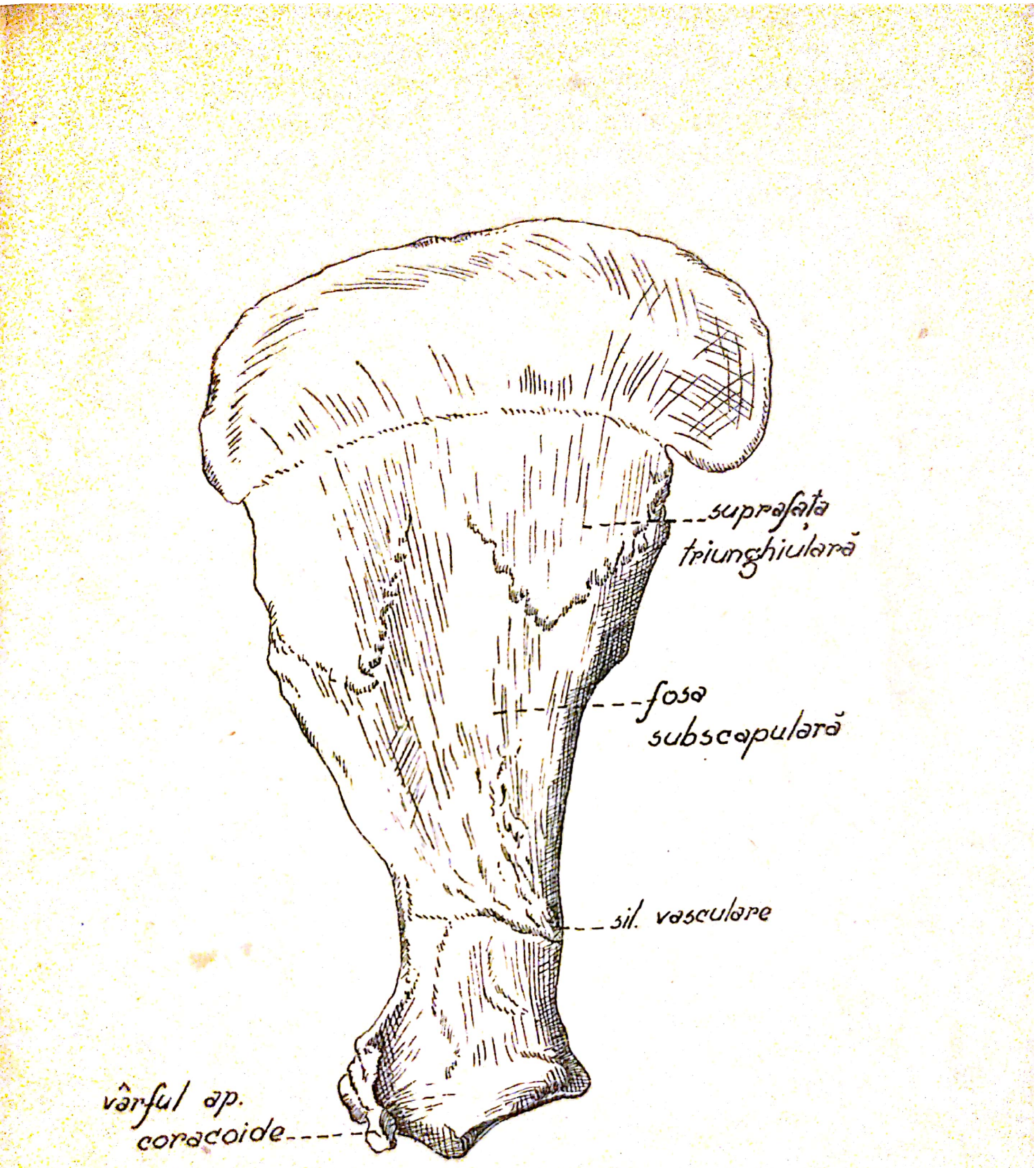

Fig. 2 Spata de cal. (fața mediană).

Scanned with OKEN Scanner

medială a tuberozității susglenoidale. Destul de redusă la porc, extrem de desvoltată la pisică și iepure, Proc. Coracoideus, servește la inserția coracobrachialului.

SPATA LA CAL (Fig. 1 și 2)

Spata, scapulum sau omoplatul formează baza anatomică a umărului. Este un os lat, care afectează o formă triunghiulară, așezat pe marginile toracelui într'o poziție oblică de sus în jos și dinapoi înainte. Se sprijină în jos pe humerus, cu care se articulează prin intermediul cavității glenoide și suportă pe marginea ei superioară o piesă cartilaginoasă suprapusă numită cartilaj supra-scapular.

Prezintă în totalitatea ei două fețe, trei margini și trei unghiuri.

Fața externă (Fig. 1) — facies lateralis — este parcursă în toată lungimea ei de o creastă evidentă numită spină scapulară — spina scapulae — sau spină acromiană, foarte înaltă în treimea ei superioară și rugoasă, înălțime denumită tuberozitatea spinei acromiene-tuberositas spinae — și terminată insensibil spre cele două extremități.

Spina scapulară desparte fața externă în două părți sensibil inegale, una antero-superioară numită fosă supraspinoasă — fossa supraspinam —, alta postero-inferioară fosa subspinoasă — fossa infraspinam — sau infraspinoasă.

Fosa supraspinoasă este îngustă, netedă și concavă dintr'o parte în alta. Fosa subspinoasă, mult mai largă, aproximativ dublă fosei supraspinoase prezintă următoarele formațiuni:

— în apropiereea marginei posterioare câteva linii șterse de inserție musculară;

— sub aceste linii, unul sau mai multe siloane vasculare care pornesc dela marginea posterioară îmbrățișând gâtul scapular.

Fața internă (Fig. 2). — facies costalis — este mult scobită, începând dela gâtul scapular și vizând marginea superioară a spetei. Netedă, mai adâncită în centru, are

un aspect de adevărată fosă subscapulară — fossa subscapularis. In partea ei superioară devine plană, se îngustează și lasă loc liber de o parte și de alta la două suprafețe rugoase de formă triunghiulară, destinate inserției marelui dințat. Adesea în partea inferioară, fosa subscapulară prezintă linii și amprente vasculare mai mult sau mai puțin evidente.

Marginea anterioară — margo cervicalis — sau cervicală este tăioasă, ușor accidentată și convexă în cele două treimi superioare, concavă în treimea inferioară.

Marginea superioară — margo vertebralis s. basis scapulae — este săpată de o escavație rugoasă, destinată cartilajului suprascapular, piesă suprapusă, convexă, pe marginea ei superioară, depășind mult unghiul posterior, cartilaginoasă la animalele tinere, adesea invadată de osificație la cele bătrâne.

Marginea posterioară sau toracală (Margo axilaris) mai groasă, ușor concavă prezentând siloane vasculare și rugosități.

Unghiul anterior — angulus cervicalis — este subțire și tăios.

Unghiul posterior — angulus thoracicus — este tuberos mai gros și întins.

Unghiul humeral — angulus glenoideus — ocupă partea distală sau vârful spetei, fiind separat de restul osului de o porțiune mai strâmtă numită gât — collum. In partea inferioară este sculptat de o suprafață articulară de formă ovală, reprezentând o calotă sferică relativă, numită cavitatea glenoidă a spetei — cavitas glenoidea — destinată articulării cu capul humeral; de jur împrejur o sprânceană circulară o delimitează de restul osului. Pe această sprânceană se poate vedea:

- o eșancrură antero-internă destul de evidentă;
- un tubercul redus așezat extern.

Inaintea cavității glenoide, la o distanță de aproximativ 1 — 1,5 cm. o eminență tuberoasă formează baza apo-

fizei coracoide sau tuberozitatea susglenoidală — tuberositas supraglenoidea — ornamentată cu o expansiune osoasă în formă de cioc uşor curbat spre partea internă, numit ciocul apofizei coracoide — procesus coracoideus.

Structură. Formată din două lame de ţesut compact, include puţin ţesut spongios aşezat mai ales spre unghiuri şi marginea posterioară.

Desvoltarea, se face prin doi nuclei de osificaţie, unul pentru apofiza coracoidă, celălalt pentru restul osului. La animalele tinere, adesea un nucleu redus glenoidien se găseşte intercalat în fundul cavităţii glenoide. Cât despre osificarea cartilajului suprascapular, ea n'are nimic comun cu nici unul din cei doi nuclei amintiţi, osificarea ei făcându-se într'o manieră epifisară cu proces propriu.

Configuraţia actuală a spetei, cu o lungime ce întrece de cel puţin două ori lăţimea, se pare că este determinată atât de lipsa claviculei, cât mai ales de amplele mişcări pe care le execută pe peretele toracic în sens cranio-caudal de balansare. Prezenţa cartilajului suprascapular şi exagerata lui desvoltare este consecinţa presiunilor exercitate pe baza spetei şi frecării consecutive mişcărilor de balansare executate în mers. Acest cartilaj are drept rol „absorbirea presiunilor exercitate jucând rolul unui resort". Tuberozitatea susglenoidienă, aşa cum se prezintă la cal, nu demonstrează altceva decât concordanţa ce există între forţa activă în mers a muşchiului biceps şi formaţiunea osoasă ce-i serveşte ca punct de inserţie. Cavitatea glenoidă, în principiu circulară, cu diametrul cranio-caudal puţin alungit, dă posibilitate virtuală executării tuturor mişcărilor, care însă sunt reduse şi limitate la un singur plan, atât prin lipsa claviculei cât şi prin aşezarea însăşi a spetei.

SPATA LA BOU (Fig. 3)

Mult mai masivă şi mai grosolană, spata de bou prezintă următoarele caractere diferenţiale:

— Spina scapulară se înalță insensibil, pornind dela baza spetei, dar se termină brusc la nivelul gâtului, printr'o spină evidentă reprezentând un început de „acromion".

In lungimea ei spina pare torsionată, fiind aplecată spre înapoi în partea ei superioară, peste fosa subspinoasă și spre înainte peste fosa supraspinoasă cu extremitatea ei inferioară care poartă acromionul.

Fața externă este împărțită de susnumita spină în două fose mult inegale, fossa infraspinam fiind aproximativ de două ori mai largă decât fossa supraspinam, între ele existând un raport de 1:3.

Fossa subscapularis se prezintă mai întinsă, mai puțin scobită și mult mai neregulată.

Suprafețele triunghiulare superioare de inserție de pe fața internă nu sunt evidente și bine delimitate ca la solipede, vizibile fiind numai marginile lor posterioare.

Marginea posterioară foarte groasă pare întoarsă pe ambele fețe, fiind turtită din urmă și poartă gaura de prinul ordin.

In treimea ei inferioară, această margine este mult lărgită, tăiată oblic și ocupată de o suprafață de inserție de formă triunghiulară, destinată mușchiului teres minor.

Marginea anterioară este tăioasă și accidentată.

Unghiul toracic gros tuberos e mult mai redus decât la solipede.

La cinci sau șase centimetri sub acest unghiu, pe marginea posterioară se poate vedea o ușoară buză rugoasă.

Unghiul humeral este relativ redus.

Cavitatea glenoidă este eliptică, având axul craniocaudal mărit.

Tuberozitatea susglenoidiană (apofiza caracoidă) foarte apropiată de sprânceana cavității.

Ciocul apofizei coracoide șters.

Eșancrura de pe conturul cavității glenoide foarte redusă.

Tuberculul de pe sprânceana cavității se găsește așezat

chiar pe marginea conturului ca un fel de expansiune secundară.

O largă eșancrură sculptată pe marginea sprâncenei scobește cavitatea înaintea acestui tubercul.

Sub apofiza coracoidă un al doilea tubercul ornamentează marginea cavității, fiind despărțit de primul prin eșancrura amintită și așezat antero-extern.

Structura. Spata de bou conține relativ puțin țesut spongios, aglomerat mai ales spre marginea posterioară.

Desvoltarea se face tot prin doi nuclei de osificație, nucleul glenoidien observat la solipede lipsind, putându-se în schimb foarte adesea observa un nucleu epifizar, așezat la baza apofizei coracoide.

Configurația generală trădează un animal greoiu, cu deplasare înceată. Susceptibil la îngrășare, în mersul lui încet, boul are nevoie de o bază de susținere largă, pentru care motiv eminențele de inserție ale mușchilor scurți așezați pe fața externă sunt evidente.

SPATA LA OAIE

Foarte asemănătoare cu spata de bou, reprezentând-o pe aceasta în exemplar redus, prezintă următoarele caracteristice:

Spina scapulară ca și la bou crește insensibil și se termină brusc în dreptul gâtului scapular, fiind poate ceva mai puțin torsionată.

Fața externă prezintă două fose în același raport de 1:3, fossa infraspinam întrecând dublul celeilalte.

Fosa subscapulară la fel de întinsă se prelungește mult în sus între cele două suprafețe triunghiulare puțin evidente.

Marginea posterioară îngroșată.

Unghiul toracic cu tuberozitatea redusă.

Apofiza coracoidă foarte apropiată de sprânceana cavității glenoide.

Se poate diferenția totuși de cea de bou prin următoarele caractere:

Spina scapulară este mai puțin torsionată și mai puțin aplecată mai ales în treimea ei inferioară peste fosa supraspinoasă.

Unghiul cervical, subțiat, este ușor adus în spre afară prezentând o ușoară concavitate externă.

Marginea posterioară care la bou era turtită, la acest animal se prezintă îngroșată și cilindrică.

Apofiza coracoidă are baza strâns lipidă de sprânceana cavității glenoide, făcând un corp comun.

Eșancrura anterioară observată pe conturul sprâncenii este complet ștearsă, suprafața articulară apropiindu-se de eliptică.

Tuberculul secundar observat la bou lipsește fiind inclus în baza apofizei coracoide.

Structura. Spata de oaie se remarcă prin puțina abundență a țesutului osos spongios.

Desvoltarea se face prin doi nuclei de osificație.

SPATA LA PORC (Fig. 4)

Omoplatul de porc se face remarcat printr'o curioasă gâtuire la nivelul unghiului humeral în disonanță cu larga întindere a feței în partea lui superioară.

Spina scapulară exagerat de desvoltată, crește și descrește insensibil spre cele două extremități.

In treimea mijlocie spina poartă o puternică tuberozitate excesiv de desvoltată și mult aplecată peste fosa subspinoasă.

Marginea anterioară convexă, accidentată și îngroșată, prezintă în treimea mijlocie o buză rugoasă.

Această margine este totodată și ușor deviată în afară.

In dreptul gâtului marginea anterioară este mult scobită, fapt care dă osului în întregime aspectul gâtuit exagerat.

Marginea posterioară groasă și aproape rectilinie până la nivelul gâtului, pare turtită din'napoi reliefându-se pe ambele fețe.

Unghiul posterior este îngroșat fără a fi tuberos.

Unghiul humeral prezintă o apofiză coracoidă cu o bază voluminoasăâ foarte apropiată de cavitatea glenoidă, dar cu un cioc destul de redus.

Cavitatea glenoidă relativ redusă cu conturul complet lipsit de formațiuni osoase.

Structură și *desvoltare.* Sărac în țesut spongios, omoplatul de porc se desvoltă prin doi nuclei de osificație.

La porc, mai mult chiar decât la rumegătoare, se poate vedea configurația specială pe care o iau oasele în funcție de modul de viață al animalului. Sedentar prin excelență, greoiu în deplasare, având nevoie de o largă bază de susținere, razele osoase au o configurație exterioară specială. Rolul deltoidului și în general al mușchilor aductori fiind în mod deosebit evidențiat, eminențele de inserție care servesc acestor mușchi sunt în primul rând desvoltate.

SPATA LA CÂINE (Fig. 5)

Caracterul cel mai evident fără a fi specific însă câinelui este lipsa cartilajului suprascapular, *fiind înlocuit cu o buză rugoasă epifizară.*

Spina scapulară, care parcurge fața externă dela un cap la celălalt, este perfect perpendiculară pe suprafața scapulei.

Ea crește insensibil începând dela marginea superioară și se termină printr'un acromion rugos ce ajunge la nivelul cavității glenoide.

In dreptul gâtului scapular, spina suferă o ușoară dilatație, rezultând un redus paracromion, o mică expansiune osoasă, puțin marcată.

Fața externă este împărțită de către spina acromiană în două părți aproape egale.

Fosa subscapulară foarte puțin adâncă este accidentată de două sau trei linii musculare evidente, un fel de creste de inserție, care o divizează în trei sau patru gutiere.

In partea ei superioară, spata de câine nu prezintă pe fața ei toracică decât o singură suprafață rugoasă, neregulată, mai largă înainte, mai îngustă spre înapoi și prelungită spre unghiul posterior, având în general un aspect de virgulă.

Marginea anterioară este tăioasă, convexă pe toată întinderea ei până în dreptul gâtului și ușor adusă în afară.

Marginea posterioară este groasă, dreaptă și destul de aparentă pe fața externă.

Unghiul posterior este tuberos, evident și îngroșat.

Unghiul anterior tinde să se șteargă, fără a dispare în întregime fiind doar ușor rotunjit, unind marginea anterioară cu cea superioară într'un semicerc aproximativ.

Unghiul humeral redus are cavitatea glenoidă redusă.

Apofiza coracoidă are tuberozitatea foarte apropiată de sprânceana cavității.

Ciocul apofizei coracoide este larg și șters.

Tuberozitatea postglenoidiană evidentă.

Structură. Săracă în țesut spongios, spata de câine conține în schimb mult țesut osos compact.

Desvoltarea se face prin doi nuclei de osificație.

Lipsa cartilajului suprascapular și înlocuirea lui cu o buză rugoasă epifizară se datorește în primul rând poziției bazei spetei și nivelului pe care-l atinge această margine în raport cu apofizele spinoase ale grebănului.

SPATA DE PISICĂ (Fig. 6)

Mult mai scurtă decât cea de câine, spata de pisică se prezintă tot lipsită de cartilaj suprascapular, cu o spină acromiană desvoltată și terminată printr'un acromion flancat de un paracromion ceva mai desvoltat, cu fosele supra

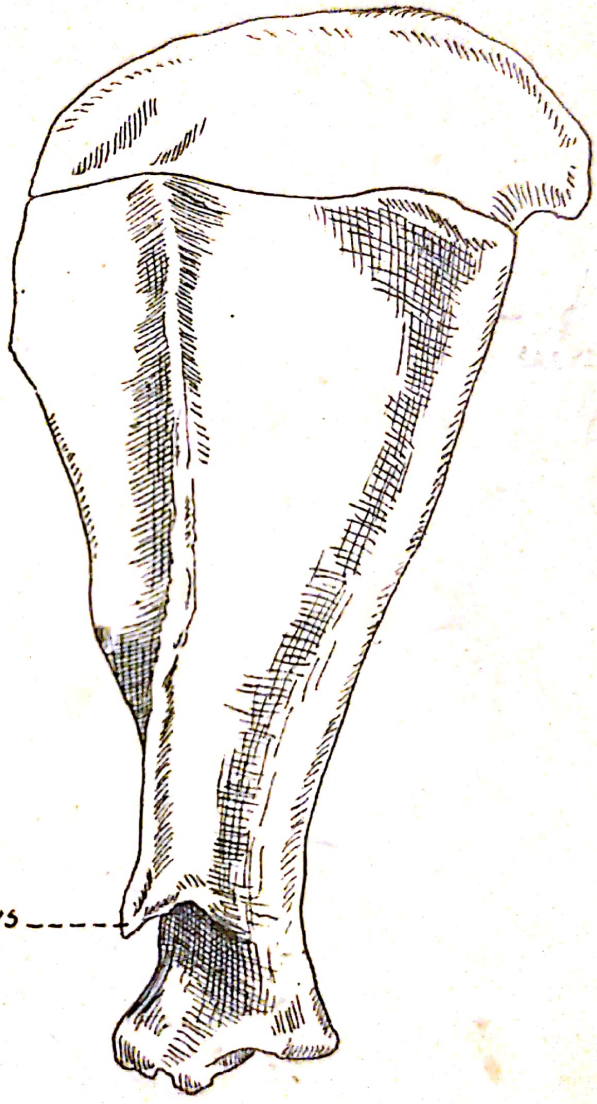

Fig. 3. Spata de bou

Scanned with OKEN Scanner

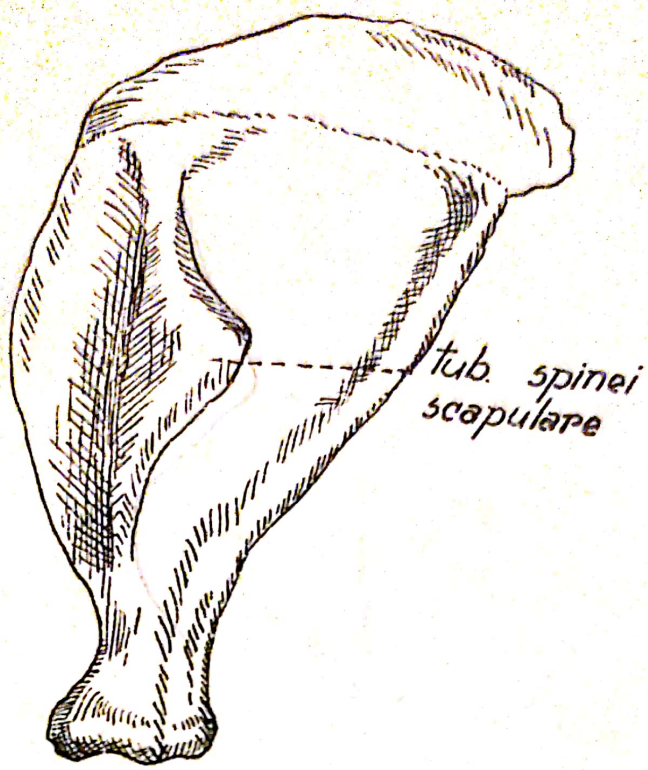

Fig.4 Spata de porc.

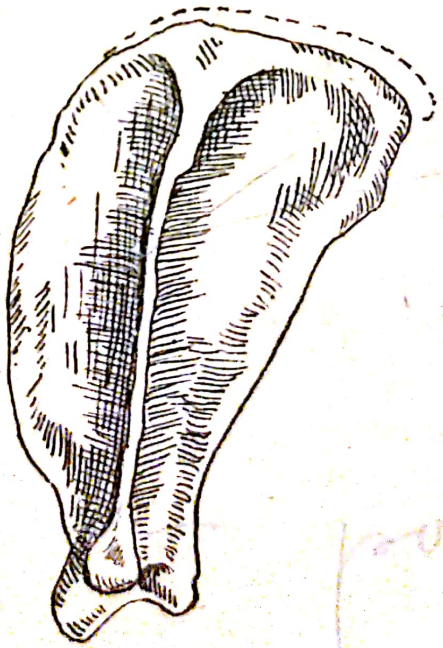

Fig 5 Spata de câine

Scanned with OKEN Scanner

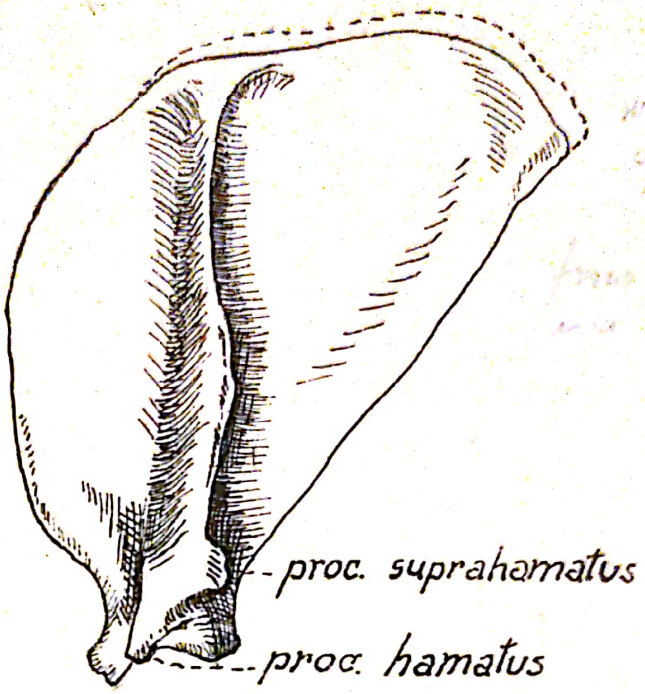

Fig. 6. Spata de pisică.

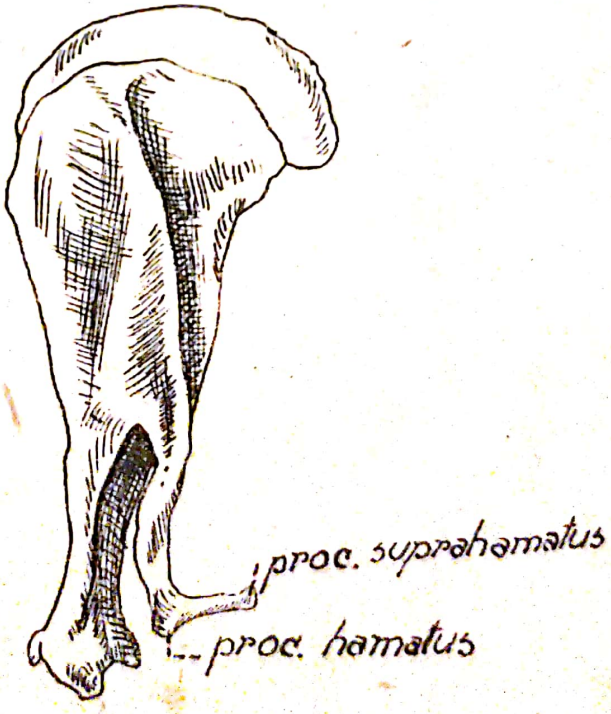

Fig. 7. Spata de iepure.

și infraspinoase egale, prezentând totuși următoarele caractere diferențiale:

Spina acromienă nu mai este perfect perpendiculară ci ușor aplecată pe fosa subspinoasă.

Paracromionul evident formează o expansiune osoasă aplecată pe sus numita fosă, atașat la partea inferioară a acromionului.

Acromionul evident și bine detașat depășește nivelul cavității gloneide.

Marginea anterioară convexă, subțire și tăioasă se curbează brusc la nivelul gâtului prezentând o eșancrură adâncă (incisuna scapulae).

Marginea superioară cu buza epifizară redusă este mai subțire.

Unghiul anterior este complet șters, de așa manieră că marginea anterioară se unește cu cea superioară într'un semicerc perfect.

Tuberozitatea postglenoidală este șteарsă.

Apofiza coracoidă se ridică din sprânceana cavității glenoide cu o tuberozitate bine marcată și cu un cioc foarte desvoltat și întors spre fața internă.

Structură și *desvoltare*. Conținând în majoritate țesut compact se desvoltă prin doi nuclei de osificație plus o buză epifizară.

Atingând același nivel ca la câine, marginea superioară este lipsită de cartilaj. Mărirea axului cranio-caudal și modificarea axului longitudinal apare ca o consecință a mai marei libertăți de mișcare a membrului. Apofiza coracoidă desvoltată trebue pusă necondiționat în legătură cu posibilitatea mișcărilor de pronație-supinație a căror amplitudine atinge maximum la pisică.

SPATA LA IEPURE (Fig. 7)

De dimensiuni aproape egale cu cea de pisică, spata de iepure afectează o formă net triunghiulară, reamintind spata de cal.

Cartilajul suprascapular este totdeauna prezent.

Spina scapulară mult alungită se termină printr'un acromion exagerat, cum încă nu s'a întâlnit la nici unul din animalele studiate.

Paracromionul masiv şi foarte desvoltat, depăşeşte mult marginea posterioară a spetei.

Faţa externă este împărţită de către spină în două fose inegale în raport de 1:2.

Fosa subscapulară este mult alungită şi străbătută de o nervură care marchează direcţia spniei de pe faţa opusă.

Un tubercul bine conturat aşezat în partea anterioară a acestei fose este destinat inseriei ligamentului cleido-scapular.

O linie de inserţie aproape verticală, aşezată spre marginea posterioară serveşte la acelaş scop.

Marginele în totalitatea lor sunt foarte subţiri.

Unghiurile sunt şterse şi fragile.

Ciocul apofizei coracoide enorm şi curbat mult spre faţa internă, realizând aproape un conduct.

Structură. Foarte fragilă şi extrem de subţire are totuşi puţin ţesut spongios. Desvoltarea se face prin doi nuclei de osificaţie. Cartilajul suprascapular reapare ca piesă destinată amortizării şocurilor. Desvoltarea exagerată a ciocului apofizei coracoide se datorează în egală măsură acţiunei exercitată de muşchiul coraco brachial, scurt cât şi mişcărilor de abducţie forţată ce au loc în sărituri.

SPATA LA PASERI (Fig. 8)

Nereamintind decât ca aşezare osul spetei dela celelalte animale, spata de pasere se prezintă sub o formă de sabie cu totul diferită. Falciformă, alungită şi turtită dintr'o parte în alta, este totodată şi uşor curbată, prezentând convexitatea în sus. In acest mod ea prezintă două feţe, două margini şi două extremităţi.

Faţa externă este netedă şi uşor concavă.

Faţa internă la fel netedă, prezintă o uşoară convexitate.

Marginea superioară foarte subţire şi tăioasă este convexă în jumătatea posterioară, rectilinie şi îngroşată în jumătatea anterioară.

Marginea inferioară este uşor concavă, netedă şi ceva mai groasă.

Extremitatea posterioară rotunjită, formează vârful spetei.

Extremitatea anterioară se prezintă ca o tuberozitate îngroşată săpată de o eşancrură se concură la formarea găurii celor trei case — forramen triosseum. Două suprafeţe articulare pe cele două părţi ale eşancrurei servesc la articularea cu celelalte oase ale centurei.

CLAVICULA (Fig. 8 şi 9)

O claviculă propriu zisă în genul claviculei dela om nu se întâlneşte în seria animalelor domestice.

La cal clavicula este reprezentată printr'o intersecţie fibroasă a muşchiului cleido-mastoidien, aşezată la nivelul articulaţiei scapulo-humerale.

La bou, oaie şi *porc* aceiaşi intersecţie se poate observa cu mai multă sau mai puţină uşurinţă după măsura de perselare a muşchiului.

La câine clavicula este frecvent întâlnită sub forma unui rudiment cartilaginos uneori osificat. De dimensiuni reduse cu aspectul unui solz, nu întrece niciodată dimensiunea de 1 cm. inclusă în acelaş muşchi, clavicula la câine nu interesează decât ca o posibilitate de stabilire a unei continuităţi în planul de organizare.

La pisică clavicula se întâlneşte ca un veritabil os, întrecând uneori lungimea de un centimetru şi jumătate. Aşezat la nivelul articulaţiei scapulo-humerale, este un oscior uşor curbat în „S", cilindric sau aproape cilindric, com-

Scanned with OKEN Scanner

pletat la capete de câte un nucleu cartilaginos și prins de stern și de spată prin intermediul unor cordoane ligamentoase.

La iepure clavicula ajunge dimensiuni respectabile în raport cu animalul. Este așezată la partea anterioară articulației scapulo-humerale articulându-se direct cu humerusul.

Os alungit prezintă o piesă intermediară osoasă și două piese cartilaginoase epifizare la extremități.

Corpul este turtit lateral și ușor curbat prezentând:

— o față caudo-ventrală netedă;

— o față cranio-dorsală, la fel netedă și puțin concavă;

— o margine dorso-caudală rotunjită, concavă, purtând o ușoară amprentă de inserție în treimea inferioară;

— o margine cranio-ventrală convexă și marcată de o creastă de inserție musculară.

Extremitatea medială este rotunjită și completată de o piesă cartilaginoasă.

Extremitatea laterală este turtită dintr'o parte în alta în formă de paletă prezentând două fețe și o circumferință.

— fața anterioară este turtită, cea posterioară este ușor bombată;

— circumferința acoperită de cartilaj este aproape eliptică.

Pe piesa proaspătă se poate vedea o redusă suprafață articulară pentru humerus.

La paseri clavicula este reprezentată de un singur os în forma de V (galinacee) sau U (palmipede) rezultat din unirea celor două clavicule și așezat înaintea sternului, într'o poziție oblică de sus în jos și dinainte înapoi.

Cele două clavicule sunt unite prin extremitățile lor inferioare de unde rezultă ca osul clavicular în întregime va prezenta un corp, două brațe și două extremități.

Corpul rezultat din sudura în unghiu a extremităților inferioare a celor două oase este lățit și turtit lateral.

Scanned with OKEN Scanner

Brațele sunt cilindrice și curbate ușor înapoi.

Extremitățile fiecare în parte prezintă câte două suprafețe articulare, una pentru coracoid, alta pentru spată, rămânând între ele un redus spațiu care concură la formarea găurei articulare dintre cele trei oase — forramen triosseum. De remarcat este faptul ca unghiul de unire al celor două clavicule este cu atât mai ascuțit cu cât pasărea este mai prost sburătoare.

CORACOIDUL (Fig. 8)

Un os coracoid independent nu se întâlnește la nici unul dintre mamiferele domestice, apofiza coracoidă reprezentând doar nucleul coracoidien sudat la omoplat.

La pasări însă osul coracoidien rămâne independent, fiind cel mai desvoltat dintre oasele centurei scapulare.

Așezat într'o poziție oblică de sus în jos și dinainte înapoi, acest os stabilește legătura cu sternul, solidarizând articulația și fixând-o în poziție naturală.

Cocacoidul la pasări se prezintă ca un os lung, pneumatic cu un corp și două extremități.

Corpul neregulat cilindric se lărgește spre extremitatea inferioară devenind aproape plat.

Extremitatea proximală este separată în două tuberozități de o eșancrură adâncă ce concură la formarea forramen-ului dintre oase. Tuberozitatea inferioară adesea sudată la spată ia parte la formarea cavității articulare pentru humerus. Cea superioară este ornamentală de o creastă externă și de două suprafețe articulare, dintre care una pentru claviculă, alta pentru spată.

Extremitatea distală este lățită și articulată cu sternul. Fața anterioară este ușor convexă, în timp ce fața posterioară este mai mult sau mai puțin concavă.

Coracoidul este cu atât mai scurt cu cât pasărea este mai bună sburătoare. Unirea celor trei oase între ele se face în mod incomplet, deși legătura este destul de solidă.

Intotdeauna însă între ele rămâne un spaţiu gol, o gaură destul de mare numită forramen triosseum — gaura celor trei oase.

CONCLUZIUNI

Centura scapulară nu cuprinde deci în seria animalelor studiate decât două oase, omoplatul şi clavicula, primul perfect desvoltat, formând baza anatomică a umărului, al doilea niciodată complet evoluat, fiind întâlnit numai la animalele mici, câine, pisică, iepure. In completul ei, după tipul comun, centura nu cuprinde toate trei oasele decât la pasări.

Forma şi structura omoplatului este consecinţa directă a poziţiei pe care o ocupă, la rândul ei condiţionată de mecanica membrului.

La cal, unde specializarea pentru viteză atrage orientarea spetei în plan vertical, permiţând numai mişcări de basculare, alungirea spetei apare ca o rezultantă necesară în mărirea amplitudinei pasului. Tracţiunile executate pe direcţie verticală de către muşchii suspensori ai cavităţii toracice, când membrul este în sprijin, duce la orientarea pe o nouă direcţie a bazei umărului. Forma cavităţii toracice, turtită lateral, pentru a realiza maximum de suplete necesară unui animal de viteză, apropie cele două extremităţi distale ale omoplatelor, reducând posibilitatea unor mişcări variate. Acest fapt atrage implicit dispariţia claviculei, care devine inutilă, din osul clavicular nerămânând decât o intersecţie fibroasă care-l reaminteşte doar.

Mersul calului necesitând în primul rând mişcări de flexiune-extensiune, muşchii care nu lucrează în acest sens sunt puţin desvoltaţi. Pentru acelaş motiv eminenţele, care servesc ca loc de inserţie flexorilor şi extensorilor, sunt bine delimitate în timp ce restul formaţiunilor sunt şterse Acestc eminenţe devin cu atât mai evidente cu cât modul

de viaţă al animalului respectiv îl forţează la executarea altor mişcări decât la flexiune-extensiune.

Astfel la porc, unde tendinţa de mărire a bazei de susţinere necesită şi executarea unor mişcări de abducţie, muşchii abductori în tensiune permanentă atrag după ei desvoltarea eminenţelor pe care se inseră, cazul tuberozităţii spinei acromiene.

La câine şi la pisică, din cauza utilizării membrelor anterioare şi în alte împrejurări decât în mers, respectivele formaţiuni sunt la fel mai desvoltate.

Lungimea spetei se pare că este în directă legătură cu variabilitatea mişcărilor. La om, unde ample şi variate mişcări sunt imperios cerute, spata ocupă o poziţie diametral opusă poziţiei ocupate la cal, oferind în acelaş timp diametre diferite.

Cartilajul suprascapular apare ca o piesă suplimentară bine desvoltată tocmai la animalele la care lungimea spetei este insuficientă, neajungând la nivelul apofizelor spinoase ale grebănului. Completând baza spetei serveşte nu numai ca amortizor ci oferă totodată puncte de inserţie muşchilor plecaţi de pe grebăn. Din aceste motive, la carnivore, unde baza spetei se ridică la nivelul apofizelor spinoase, cartilajul este redus la o buză epifizară.

Fără îndoială că lungimea axului dorso-glenoidien al spetei depinde şi de prezenţa *claviculei,* ea însăşi rezultată din mecanica membrului; la om poziţia verticală atrage după sine o turtire a cavităţii toracice în sens antero-posterior, concomitent cu scoaterea din sprijin a membrelor anterioare, care nu mai sunt utilizate pentru locomoţie. Clavicula în cazul acesta nu apare ca un artificiu în sprijinul mişcărilor de abducţie, ci ca o condiţie esenţială a mişcărilor dela flexiune până la circumducţie. Prin poziţia ei extremitatea glenoidienă este îndepărtată de stern, humerusul fiind fixat într'un unghiu mai mult sau mai puţin ascuţit, în jurul căruia spaţiul rămas liber dă posibilitatea executării tuturor mişcărilor fapt imposibil la cal unde arti-

culaţia este strâns ţinută în apropierea sternului. Cum această variaţie în mişcări nu este necesară calului, clavicula dispare odată cu alungirea axului dorso-glenoidien. Totodată poziţia patrupedă atrăgând după sine mărirea axului dorso-ventral al cavităţii toracice, extremitatea glenoidă a spetei se apropie de stern. Intr'o asemenea poziţie deşi enartroză, păstrează doar virtual posibilitatea executării tuturor mişcărilor, în mod real, însă aceste mişcări nu pot fi executate tocmai din cauza spaţiului redus prin apropierea articulaţiei de planul median.

La pisică, dar mai ales la iepure, clavicula apare ca un limitator al mişcărilor de abducţie, fapt care pledează tocmai pentru redusă necesitate, la toate animalele de viteză, a altor mişcări în afara celor de flexiune-extensiune.

Lipsită de sprijin pe stern şi articulată nu cu spata, clavicula se formează la acest animal din necesităţi de opoziţie faţă de mişcarea de abducţie, ţinând articulaţia apropiată de stern, lăsându-i însă suficientă posibilitate de mărire a bazei de susţinere în momentul saltului.

La pasări rolul claviculei a fost preluat de către coracoid, fixând articulaţia la stern, în timp ce la celelalte animale nu se prezintă decât un simplu nucleu de osificaţie pentru apofiza coracoidă. La pasări clavicula are un rol foarte important, de a nu permite aripei să se îndepărteze de corp în timpul sborului.

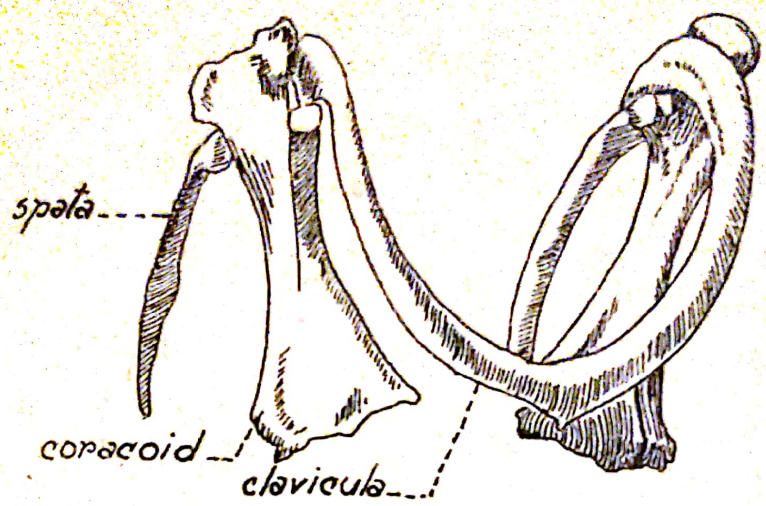

Fig. 8 Centura scapulară la palmipede

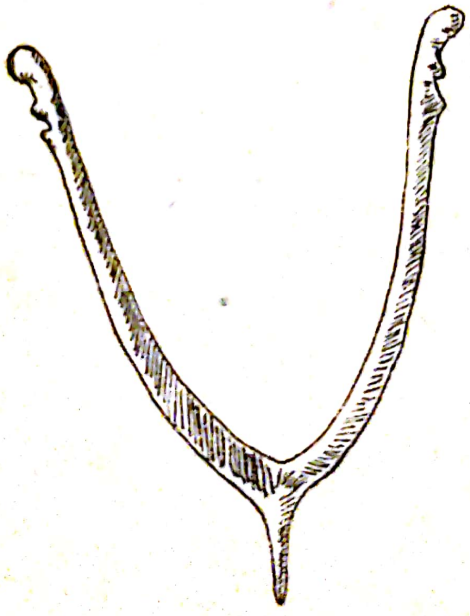

Fig. 9 Clavicula de găină.

Scanned with OKEN Scanner

STYLOPODIUM

Stylopodium reprezintă brațul și la toate animalele are ca bază anatomică un singur os: Humerusul.

HUMERUSUL

La toate animalele humerusul prezintă o formă aproximativ cilindrică cu un corp și două extremități, caracteristice oaselor lungi.

Extremitatea proximală servește la articularea cu scapula prezentând o serie de formațiuni variabil desvoltate după specia considerată și denumite: capul articular, trositerul și trosinul.

Capul articular — Caput humeri este o eminență articulară reprezentând o calotă sferică susținută de un gât — Collum.

Trositerul — Tuberculum majus S. lateralis — poate fi divizat în două porțiuni:

— o tuberozitate cranială — Tuberculum majus p cranialis — sau vârful trositerului, perfect distinct și net delimitat mai ales la animalele mari ((cal, bou) și

— o tuberozitate caudală, rotunjită și ușor convexă — Tuberculum majus p. caudalis — sau convexitatea trositerului, destinată alunecării tendonului mușchiului infraspinam, mai evidentă la bou și porc decât la carnasiere sau iepure.

Trosinul — Tuberculum minus S. medialis — divizat

și el în două porțiuni, așezat de partea internă, servește ca și simetricul lui la inserția mușchiului supraspinos.

Ultimele două eminențe sunt separate una de alta printr'o adâncă scobitură — Sulcus intertubercularis — sau încă culisa bicipitală destinată alunecării tendonului bicepsului. Respectiva culisă se prezintă extrem de adâncă la bou și porc, mai puțin adâncă la cal și variabil șteârsă la restul animalelor domestice. La cal și câte odată și la bou culisa bicipitală este divizată în două culise de către un relief median — Tuberculum intermedium.

La baza marei tuberozități anterioare înaintea convexității la bou în special la oaie și cal, se poate delimita o suprafață aspră neregulată, aproape circulară la rumegătoare numită facies infraspinata.

Dela baza trohiterului, înapoia feței pentru infraspinos se delimitează o suprafață mai redusă neregulată — Facies teres — destinată inserției mușchiului teres minor.

Din partea inferioară a acestor suprafețe, pleacă pe partea anterioară a corpului o creastă — crista tuberculi majoris S. crista humerii trecând de pe fața laterală pe fața anterioară apoi între aceasta și fața medială. Adesea mai este denumită și creasta anterioară a gutierei de torsiune.

In partea superioară sub capul articular, originea acestei creste este marcată de o linie circulară — Crista anconea.

Intre crista anconea și crista tuberculii majoris, la limita dintre treimea mijlocie și cea superioară se găsește o tuberozitate alungită — Tuberositas deltoidea — pe care se prinde tendonul mușchiului deltoid. Extrem de desvoltată la cal, mai puțin desvoltată la bou creasta deltoidiană apare la restul animalelor fie sub forma unui tubercul mai alungit (porc) fie sub forma unor linii de inserție mușchiulară (Carnasiere și iepure).

Corpul humerusului — Corpus humerii — poate fi divizat în patru fețe: cranială, caudală, medială și laterală. Caracteristică la toate animalele este fața laterală care este

scobită, mai mult la cal, mai puțin la celelalte animale de o largă gutieră — sulcus spiralis — care pleacă în jos de sub capul articular pe fața laterală, pentru a deveni anterioară spre extremitatea distală. Pe fața medială în treimea superioară prezintă un tubercul mamelonat, — Tuberositas teres, — destinat tendonului mușchiului teres major și latissimus dorsi.

In treimea inferioară a corpului gutiera de torsiune este separată de fața posterioară printr'o creastă asemănătoare cu cea din partea anterioară, numită crista epicondyli lateralis — sau încă creasta posterioară a gutierei de torsiune.

Extremitatea distală este ocupată de o suprafață articulară în formă de scripete, reprezentând două reliefuri articulare despărțite de un șanț median — troclea humerii — flancată de o parte și de alta de câte un condil, Condylus lateralis et medialis destinați împreună cu trocleea articulării cu radiusul si ulna.

La cal în mod special condilul lateral este mai evident. La restul animalelor domestice condilul lateral poate fi delimitat cu destulă ușurință, în schimb nu se poate observa un condil medial cu excepția iepurelui, unde ambii condili sunt la fel de evidenți.

Deasupra suprafeței articulare fața posterioară este adânc escavată formând o adevărată fosă — fossa olecranii — adâncitură în care se oprește ciocul olecranului în extensiunile forțate.

O fosă cranială așezată prin opoziție cu precedenta — Fossa coronoidea — primește vârful apofizei coronoide a radiusului în flexiunile exagerate.

Fossa olecraniană este delimitată de o parte și de alta de câte o eminență alungită denumite:

— cea care se găsește deasupra condilului lateral, epicondylus extensorius S. lateralis.

— cea care se găsește deasupra trocleii sau a condi-

lului medial atunci când există, — epicondylus flexorlus S. medialis — sau încă şi epitroclea.

Uneori cum e cazul la câine şi iepure fosa coronoidă comunică cu fosa olecraniană, prin intermediul unei găuri — For. supratrocleare.

La pisică în mod special, epicondylus flexorius este perforat de o gaură numită for. supracondylicus s. foramen epitrocleare.

HUMERUSUL LA CAL (Fig. 10 şi 11)

Humerusul la cal este un os lung, suportând spata şi sprijinindu-se pe oasele antebraţului, aşezat într'o poziţie oblică de sus în jos, dinainte înapoi şi dinăuntru în afară, aproximativ paralel cu sternul.

Fiind un os lung va prezenta un corp şi două extremităţi.

Corpul este neregulat cilindric, mai voluminos spre extremitatea proximală, cu patru feţe nedelimitate net pe toată întinderea lui şi părând uşor torsionat din cauza unei largi gutiere, scobită pe faţa externă a osului.

Faţa anterioară — facies cranialis — este cea mai vizibilă şi mai uşor de delimitat. Triunghiulară, mai largă în sus, îngustându-se spre extremitatea distală, este netedă. cu foarte şterse amprente musculare.

Faţa internă — facies medialis — sau medială este rotunjită, netedă, rectilinie pe axul lung şi uşor convexă dintr'o parte în alta, confundându-se atât cu faţa anterioară cât şi cu cea posterioară. In treimea mijlocie prezintă un tubercul mamelonat — Tuberositas teres — destinat inserţiei muşchilor Teres major şi Latissimus dorsi. In treimea inferioară se poate vedea gaura vasculară de primul ordin.

Faţa posterioară, — facies caudalis — netedă, uşor concavă de sus în jos, este convexă dintr'o parte în alta. Se confundă insensibil cu faţa medială fiind despărţită în treimea inferioară de faţa laterală prin creasta posterioară a gutierei de torsiune — crista epicondili lateralis.

Faţa laterală — facies lateralis — sau externă este săpată de o largă gutieră — sulcus spiralis — aproape verticală în poziţie naturală a osului, pornind de sus de pe faţa posterioară şi terminându-se în jos pe faţa anterioară a osului. Din cauza acestei gutiere, humerusul pare în întregime răsucit, pentru care raţiune s'a denumit gutiera de torsiune a humerusului.

Această gutieră este separată de faţa anterioară de o creastă evidentă — creasta anterioară a gutierei de torsiune — crista humerii s. crista tuberculi majoris — exagerat de desvoltată în treimea superioară formând o proeminenţă numită creastă deltoidiană — tuberositas deltoidea — tuberoasă şi aplecată spre înapoi.

Deasupra acestei creste deltoidiene o linie circulară — crista anconea — vizează capul articular.

Cele două extremităţi sunt aproape egale.

Extremitatea proximală — extremitas proximalis — foarte desvoltată este formată din trei mari eminenţe:

Capul humeral — caput humeri — sau capul articular, eminenţă articulară reprezentând o calotă sferică mai curbă în sens cranio-caudal decât lateral, este acoperit de cartilaj de încrustare şi serveşte la articularea cu spata fiind primit de cavitatea glenoidă disproporţionat de redusă.

Troşiterul sau marea tuberozitate — tuberculum majus s. lateralis — aşezat lateral de partea externă, delimitează culisa bicipitală. In totalitatea lui cuprinde de fapt:

— o tuberozitate anterioară numită vârful troşiterului — Tuberculum majus p. cranialis;

— o tuberozitate posterioară, convexitatea troşiterului, delimitând lateral capul articular — tuberculum majus p. caudalis — şi

— o creastă verticală destul de evidentă, care se întinde dela baza vârfului spre tuberozitatea deltoidiană. (Crista tuberculi majoris).

Troşinul sau mica tuberozitate — tuberculum minus

— așezat pe partea internă a culisei bicipitale nu prezintă decât două eminențe:

— un vârf — tuberculum minus p. cranialis — mult mai puțin desvoltat decât al trohiterului;

— o convexitate — tuberculum minus p. caudalis — întinsă și foarte obtusă.

Între cei doi tuberculi se găsește o dublă culisă de alunecare numită culisa bicipitală — sulcus intertubercularis — destinată tendonului proximal al bicepsului, în mijlocul căreia se ridică o redusă creastă — tuberculum intermedium — care o desparte în două gutiere.

De jurîmprejurul capului articular o mulțime de găuri vasculare de ordinul doi străbat lama superficială de țesut compact.

Extremitatea distală — extremitas distalis — este ocupată în întregime de o suprafață articulară rotunjită în sens cranio-caudal, formată dintr'o troclee și un condil.

Scripetele sau trocleea — Trochlea humeri — ocupă mai mult de 2/3 din partea internă și este formată din două buze separate de o șențuitură mediană.

Buza internă, de patru ori mai voluminoasă decât cea externă, este rotunjită și oblică spre gâtul median.

Buza externă este redusă, îngustă și separată de condil printr'o ridicătură mai mult sau mai puțin evidentă.

Șențuitura (sau gâtul median) foarte convexă în sens cranio-caudal, concavă dintr'o parte în alta, desparte cele două buze, pornește în partea anterioară de sub fosa coronoidă terminându-se pe partea posterioară în fosa olecraniană.

Condilul ocupă cam un sfert din suprafața articulară, este îngust și așezat extern.

Deasupra buzei interne a trocleii se ridică o eminență puternică, tuberoasă și prelungită pe partea posterioară: epitrocleea — Epicondilus medialis s. flexorius. Baza epitrocleii, la nivelul suprafeții articulare este tuberoasă și prezintă evidente urme de inserție.

O eminenţă similară se poate vedea şi deasupra condilului, ceva mai joasă şi mai puţin tuberoasă şi cu baza mai redusă. Este epicondylul — Epicondylus lateralis s. extensoris — despărţit de gutiere de torsiune de o creastă puternică continuată în sus pe faţa posterioară şi numită deja creasta posterioară a gutierei de torsiune.

Pe partea posterioară, corespunzând gâtului trocleen, o scobitură adâncă, fosa olecraniană — Fossa olecrani — destinată recepţiei ciocului olecranului în extensiunile forţate, separă epicondylul de epitroclee.

Opusă acestei fose, lângă originea crestei anterioare a gutierei de torsiune, o fosă similară: fosa coronoidă sau radială — Fossa radialis s. coronoidea — primeşte în flexiunile forţate apofiza coronoidă a radiusului.

Sub această fosă o creastă evidentă delimitează anterior suprafaţa articulară de restul osului, servind tot odată la inserţia ligamentului capsular.

De o parte şi de alta a fosei coronoide, uşoare amprente de inserţie accidentează suprafaţa osului, servind la inserţia extensorului carpo radialis.

Pe axul transversal al extremităţii în partea externă se vede o largă escavaţie de inserţie ligamentoasă, aşezată sub originea crestei posterioare a gutierei de torsiune, iar pe partea mediană o mică tuberozitate dedesubtul unor fosete reduse şi neregulate.

Structura. Corpul humeral cilindric şi străbătut de un canal medular conţine mult ţesut osos compact. Spre extremităţi ţesutul spongios lasă mari areole între traveile aranjate pe liniile de forţă raportate la presiunile exercitate pe suprafaţă.

Desvoltarea, se face prin şase nuclei de osificaţie, dintre care unul pentru corp, doi pentru extremitatea proximală (unul comun capului articular şi trohinului, altul pentru trohiter) şi trei pentru extremitatea distală (unul pentru suprafaţa articulară şi câte unul pentru fiecare epicondil).

Humerusul de cal este un os relativ scurt în compa-

rație cu restul oaselor. Gutiera de torsiune evidentă demonstrează acțiunea mărită a brachialului anterior, iar desvoltarea tuberozității deltoidiene trebue pusă în legătură cu acțiunea de abducție a deltoidului și cu rolul lui de flexor acționând în concordanță și simultan cu teres major. Desvoltarea exagerată a epicondililor demonstrează rolul important pe care-l au flexorii și extensorii.

HUMERUSUL LA BOU (Fig. 12)

Humerusul la bou prezintă următoarele caractere diferențiale:

Corpul mai masiv și mai grosier prezintă gutiera de torsiune mai largă, mai puțin adâncă și mai ștearsă.

Creasta deltoidiană — Tuberositas deltoidea — redusă, puțin desvoltată se prelungește în sus până sub capul articular printr'o linie curbă veritabilă — crista anconea — foarte bine marcată.

Tuberculul de inserție de pe fața medială — Tuberositas teres — puțin evident, șters și foarte redus.

Extremitatea proximală are un trohiter enorm. Vârful lui (tuberculum majus p. cran.) exagerat de desvoltat și aplecat peste culisa de alunecare a bicepsului.

Convexitatea — Tuberculum majus p. caudalis — reprezintă o veritabilă convexitate tuberoasă pe fața externă și străbătută la baza ei de o mulțime de găuri de ordinul al doilea.

La baza vârfului, creasta trohiterului este completată de o suprafață circulară rugoasă — Facies infraspinata — destinată inserției mușchiului infra-spinos.

Trohinul — Tuberculum minus — este redus cu vârful șters și cu convexitatea foarte puțin evidentă. Convexitatea lui — Tuberculum minus p. caudalis — are fața lui externă accidentată de o mulțime de amprente de inserție.

Culisa bicipitală — Sulcus intertubercularis — repre-

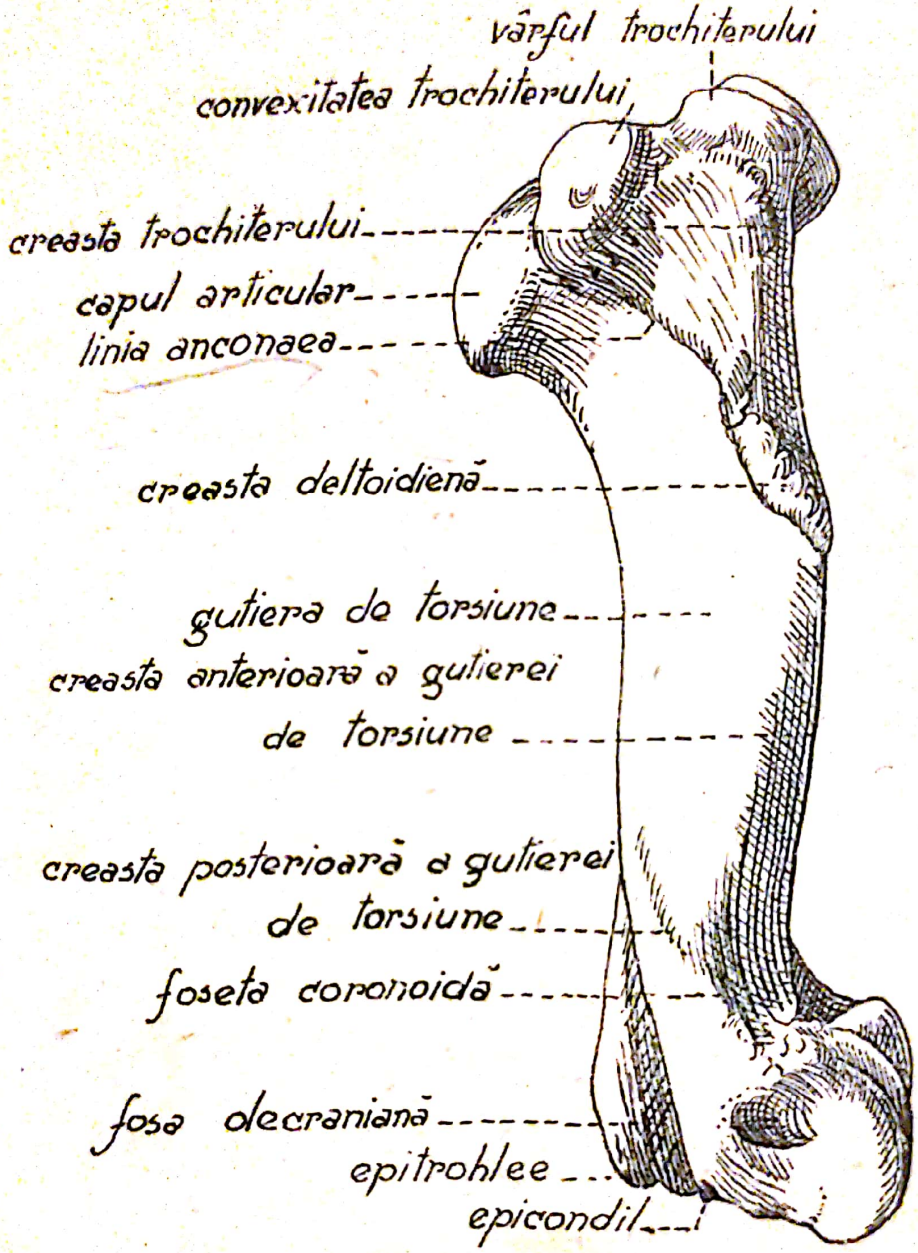

Fig. 10. Humerusul la cal.

Scanned with OKEN Scanner

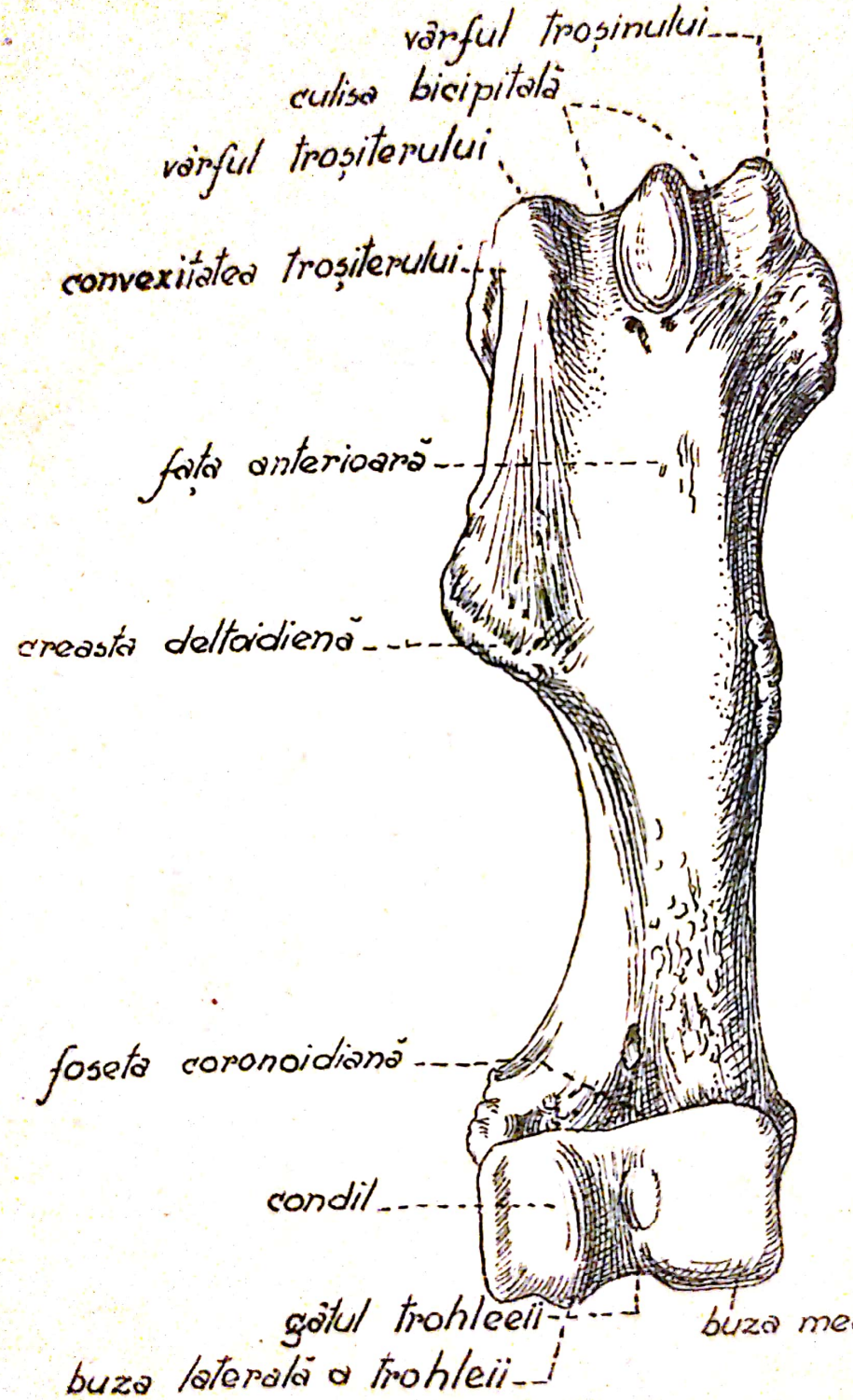

Fig. 11. Humerusul la cal (fața cranială).

Scanned with OKEN Scanner

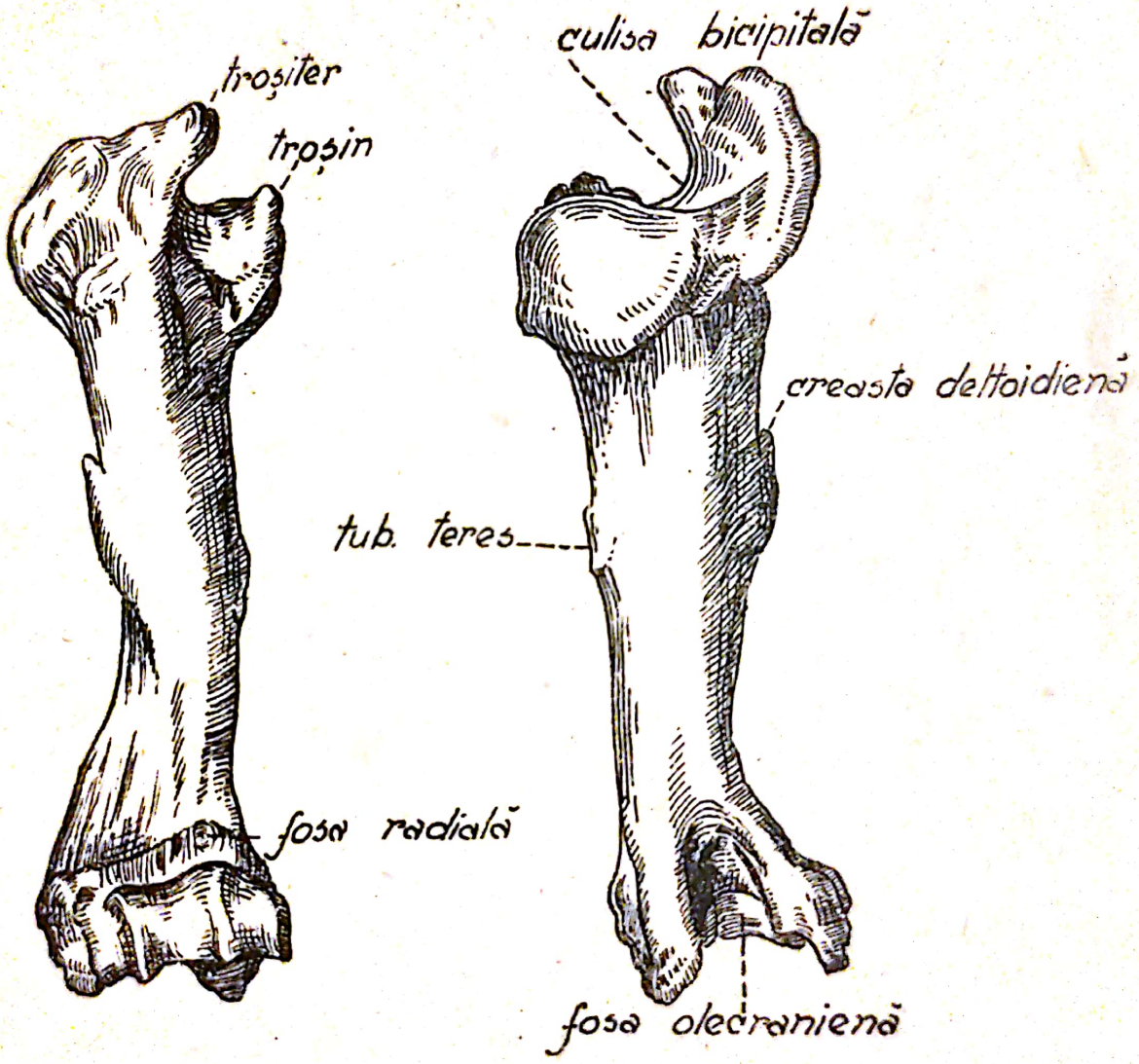

Fig. 12 Humerusul la bou

zintă o culisă simplă, rare ori dublă și umbrită de vârful trohiterului aplecat mult peste ea.

Capul articular este mai întins cu diametrele aproape egale.

Extremitatea distală are suprafața articulară oblică pe marele ax al osului.

Buza internă a trocleii enorm de desvoltată întrecând de cel puțin 3 ori pe cea externă.

Condilul este relativ bine desvoltat cu suprafața dreaptă și despărțit de buza externă a trocleii printr'un relief exagerat.

Suprafața lui este întreruptă brusc pe fața posterioară sub baza epicondilului de o fosă de inserție largă și neregulată.

Epitrocleia prezintă o bază enormă, tuberoasă și foarte neregulată, despărțită de buza internă printr'o adâncitură de inserție.

Fossa olecraniană mai largă și mult mai adâncă decât la cal.

Fossa coronoidă cu diametrul transversal mult mărit.

Structura. Mai masiv decât cel de cal humerusul de bou conține o mare cantitate de țesut osos, spongios mai ales spre extremități.

Desvoltarea este asemănătoare cu cea dela cal.

HUMERUSUL LA OAIE

Osul brațului la oaie se aseamănă în general cu cel de bou, fiind totuși proporțional mai lung și mai subțire. Ca și cel de bou prezintă:

Gutiera de torsiune — Sulcus spiralis — ștearsă și foarte puțin evidentă.

Creasta deltoidiană — Tuberositas deltoidea — redusă, mică, puțin prelungită.

Tuberculul mamelonat de pe fața internă, — tuberositas teres — redus.

Scanned with OKEN Scanner

Troşiterul — Tuberculum majus — desvoltat cu vârful aplecat spre culisa bicipitală care este totdeauna simplă.

Capul articular — Caput humeri — reprezintă o calotă sferică cu diametrele aproape egale.

Suprafaţa articulară a extremităţii distale tăiată oblic.

Fosa olecraniană adâncă, largă şi întinsă, iar fosa coronoidă alungită. Prezintă totuşi următoarele caractere diferenţiale:

Linia circulară — Crista anconeea — este mai evidentă decât la bou şi ornată de un redus tubercul.

Facies infraspinata — mai redusă şi mai puţin circulară decât la bou, este ea însăşi aşezată pe un redus tubercul.

Convexitatea troşiterului — Tuberculum majus p. caudalis — mult mai redusă şi mai puţin accidentată.

Troşinul — Tuberculum minus — este lipsit de convexitate.

Condilul extremităţii distale este uşor concav în sens lateral şi formează o a doua troclee în miniatură.

Epitroclee mai redusă şi fără scizură la bază.

Structura. Conţine relativ puţin ţesut spongios mai ales spre extremităţi.

Desvoltarea se face ca şi la bou, iar forma exterioară arată un animal cu un mod de viaţă asemănător.

HUMERUSUL LA PORC (Fig. 13, 14)

Humerusul la porc este mult mai masiv decât cel de oaie, mai scurt şi mai grosolan, prezentând următoarele caractere diferenţiale:

Gutiera de torsiune — Sulcus spiralis — ştearsă, largă şi puţin adâncă, corpul osului din aceste motive părând turtit dintr'o parte în alta.

Creasta deltoidiană — tuberasitas deltoidea — redusă, circumscrisă sub forma unui tubercul.

Faţa anterioară îngustă, marcată printr'o creastă aspră, ce se întinde dela buza internă a trocleii bifurcându-se

în sus, într'o creastă humerală propriu zisă (crista humeri), care poartă tuberozitatea deltoidiană și o a doua creastă ce merge până sub trohiter.

Linia circulară — Crista anconea — evidentă.

Facies infraspinata scobită și neregulată.

Intre această față și linia curbă, se observă un tubercul evident de inserție musculară.

Capul articular — Caput humeri — foarte tras înapoi și bine detașat cu o convexitate mică.

Trohiterul — Tuberculum majus — excesiv de desvoltat prezintă:

— Un vârf — Tuberculum majus p. cranialis — enorm, așezat realmente anterior, mult aplecat pe culisa bicipitală și întors spre înapoi. Pe acest vârf deasupra culisei, o suprafață netedă ca o convexitate, servește pentru alunecarea tendonului mușchiului supraspinatul, ce vine și se inseră pe un tubercul așezat sub vârf.

— O convexitate — Tuberculum majus p. caudalis — foarte desvoltată, mult convexă și netedă pe ambele părți, cu o margine subțire și destul de tăioasă.

— Intre vârf și convexitate, o largă eșancrură, care le desparte.

Trohinul — tuberculum minus — redus și tuberculat.

Culisa bicipitală simplă, — Sulcus intertubercularis — rotunjită și împinsă spre partea medială, tinde să ia aspectul unui conduct, cele două eminențe, trohinul și trohiterul fiind foarte apropiate prin vârfurile lor.

Suprafața articulară de pe extremitatea distală, comparativ mai redusă decât la alte animale, are:

— Trocleea mai redusă, mai îngustă și cu un gât mai adânc și mai evident.

— Creasta care desparte condilul de buza externă a trocleii este mai ștearsă.

— Fosa olecraniană adâncă și spațioasă.

— Epicondilul, cu o creastă evidentă, poartă un tubercul excentric la bază.

Structura. Humerusul de porc este un os masiv, format dintr'o mare cantitate de țesut compact în sânul căruia este săpat un larg canal medular.

Desvoltarea se face ca la toate celelalte animale după norma curentă. Configurația exterioară arată un animal cu deplasare greoaie, raze osoase scurte cu eminențele puțin marcate.

HUMERUSUL LA CÂINE (Fig. 15)

Reprezentând cea mai perfectă stilizare a literei S, humerusul de câine prezintă un cap articular mult tras posterior și o extremitate distală cu suprafața articulară cu vedere anterioară. In totalitatea lui este un os suplu, relativ subțire și destul de lung.

Gutiera de torsiune — Sulcus spiralis — extrem de largă, este foarte ștearsă și puțin marcată.

Creasta anterioară a gutierei — crista humeri — este evidentă, aspră și vizibilă pe toată întinderea osului, reprezentând o veritabilă linie aspră.

Această linie aspră se bifurcă dela jumătatea osului într'o linie care urcă spre vârful trohiterului și una care poartă tuberozitatea deltoidiană.

Dela tuberositatea deltoidiană în sus, linia circulară — crista anaconeea — devine o creastă veritabilă foarte evidentă care se termină sub capul articular.

Facies infraspinata este bine delimitată și ușor tuberoasă spre înainte.

Sub ea pe linia circulară, un tubercul evident servește inserției mușchiului teres minor.

Pe fața medială, sub culisa bicipitală, o largă suprafață aspră poartă un tubercul întins și neregulat.

Capul articular mult detașat și întors pe spate, este alungit în sens antero-posterior și bine delimitat de o buză rugoasă, aspră și marcată evident.

Trosiferul — Tuberculum majus — are un vârf convex, împins spre înainte şi o convexitate redusă.

Trosinul, — Tuberculum minus — tras mult înapoi, prezintă un vârf şters, netezit posterior de o suprafaţă de alunecare ce ţine loc de convexitate, prelungită în jos cu o creastă de inserţie — crista tuberculi minoris.

Culisa bicipitală simplă este aşezată antero-medial, spaţioasă şi largă.

Troclea humerală — are buza internă foarte oblică, tăioasă şi înaltă.

Condilul evident numai pe partea anterioară, prezintă o suprafaţă convexă dinapoi înainte, lărgindu-se în acelaş sens, tinzând spre triunghiularitate.

Fosa alecraniană, în comunicare cu fosa coronoidă, prin intermediul unei găuri — foramen supratrocleare.

Pe diametrul transversal, de partea medială, un tubercul enorm flanchează epitrocleea.

Structura. Conţine o mare cantitate de ţesut compact, ţesutul spongios fiind îngrămădit mai ales spre extremităţi. Canalul medular destul de spaţios este săpat în centrul osului, dându-i un aspect tubular.

Desvoltarea se face după tipul comun. Configuraţia exterioară a osului este expresia modului de viaţă al carnivorelor, la care săriturile şi mişcările feline presupun o supleţe musculară deosebită. Lungimea razelor osoase este corelativă, humerusul căutând să suplinească scurtimea mâinii propriu zise.

HUMERUSUL LA PISICĂ (Fig. 16)

La pisică osul braţului se prezintă mai puţin curbat în „S" decât la câine şi ceva mai alungit.

Gutiera de torsiune — Sulcus spiralis — ştearsă, puţin evidentă şi extrem de largă.

Tuberozitatea deltoidiană — Tuberositas deltoidea — netezită, iar linia curbă ornată cu un tubercul. Capul arti-

cular mai convex decât la câine, dar mai puțin detașat și alungit în sens antero-posterior.

Trohiterul — Tuberculum majus — redus, este foarte convex și jos. Pe marginea culisei bicipitale prezintă un mic tubercul care ține loc de vârf (Tuberculum majus p. cranialis), restul lui fiind reprezentat printr'o mare și întinsă convexitate.

Pe limita dintre capul articular și convexitatea trohiterului se poate vedea un tubercul evident.

Trohinul — Tuberculum minus — puțin marcat este foarte redus.

Extremitatea distală mult lățită prezintă diametrul transversal dominant. Buza internă a trocleii este tăioasă și foarte oblică, sprijinindu-se pe un condil extrem de redus.

Epicondilul prezintă o creastă tăioasă — Crista epicondili lateralis — prelungită mult în sus la limita dintre fețe, până sub capul articular.

Epitroclea, relativ desvoltată, este străbătută dintr'o parte în alta de o gaură — foramen epitrocleare — prin care trec vase.

Pe diametrul transversal, flancând suprafața articulară, de o parte și de alta, câte un tubercul de inserție ligamentoasă.

HUMERUSUL LA IEPURE

Humerusul de iepure se diferențiază dela prima vedere de cel de pisică, prin lipsa găurii epitrocleare. In plus prezintă următoarele caractere diferențiale:

Gutiera de torsiune — Sulcus spiralis — este complect ștearsă. Creasta anterioară a gutierei lipsește în jumătatea inferioară.

Tuberozitatea deltoidiană — Tuberositas deltoidea — este redusă la o creastă alungită, ce apare brusc la jumătatea osului, bifurcându-se în sus într'o linie care merge

sub capul articular, reprezentând linia circulară şi purtând un mic tubercul la jumătatea ei şi o a doua linie ce urcă vertical spre vârful troşiterului.

Troşiterul — Tuberculum majus — redus la o întinsă convexitate, şlefuită de o mică suprafaţă eliptică, mai vizibilă pe piesa proaspătă, destinată articulării cu clavicula. In urma şi dedesubtul convexităţii, facies infraspinata este reprezentată printr'o escavaţie săpată pe faţa laterală a convexităţii.

Troşinul — Tuberculum minus — foarte redus este despărţit de capul articular printr'o mică incisură.

Extremitatea distală este ocupată de o troclee tipică, flancată de fiecare parte de câte un condil. Adesea ori se constată o gaură de comunicare — Foramen supratrocleare — între fossa olecraniană, care este foarte largă şi fossa coronoidă.

HUMERUSUL LA PASĂRE (Fig. 17)

Humerusul de pasăre diferă de acel al celorlalte animale atât prin configuraţia lui exterioară cât şi prin structura proprie. Lipsit complet de gutieră de torsiune, prezintă o extremitate proximală turtită mult dintr'o parte în alta, oferind o faţă externă convexă, umbrită de o creastă superioară, uşor întoarsă spre în afară.

— o faţă internă sau medială neregulată şi escavată de o largă gaură aeriană;

— o convexitate neregulată şlefuită în punctul culminant de o suprafaţă ovală destinată articulării cu centura scapulară.

Extremitatea distală la fel de turtită este întoarsă supero-anterior şi ocupată de o suprafaţă articulară formată din doi condili separaţi de un gât median. Condilul superoposterior este foarte întins şi alungit, cel inferior fiind globulos şi aşezat sub o puternică creastă flancată de o fosă

destinată extremității ulnei în extensiuni forțate (este deci o veritabilă fosă olecraniană).

Structura osului. Ca majoritatea oaselor la pasări, humerusul este și el adaptat felului special de viață și de locomoție, fiind un os pneumatic.

PRIVIRE GENERALĂ

Din simpla trecere în revistă a configurației exterioare a humerusului în seria animală, se pot observa câteva diferențe importante, rezultat direct al mecanicei membrului, astfel:

Specializarea pentru viteză a calului atrage după sine odată cu alungirea razelor osoase dela carp în jos, o scurtare a osului brațului care se va mări pe măsură ce aceleași raze se scurtează la alte animale. Lungimea maximă va fi întâlnită la animalele cu regiunea digitală scurtă și în special la pentadactile.

Concomitent cu mărirea lungimii osului se va observa dispariția gradată a șanțului de torsiune, osul acuzând în schimb o ușoară curbură în „S", ca o consecință a libertății de mișcare câștigată de os.

Această curbare în „S" nu este altceva decât consecința detașării exagerate a capului articular, supus unui complex de presiuni odată cu mărirea amplitudinei de mișcare în flexiunea-extensiunea permisă de articulația scapulo-humerală. Concomitent însă cu această posibilitate de mișcare mai amplă, extremitatea distală suferă modificări variabile. La animalele la care specializarea pentru viteză se impune, pentru a da soliditatea articulației, are loc o șlefuire completă a trocleii. La carnivore în schimb această soliditate pare mult redusă datorită deplasării condilului cât mai aproape de troclee.

Această deplasare trebuește privită în funcție de configurația specială pe care o prezintă oasele antebrațului la aceste animale. Pentrucă așa cum se poate vedea la iepure

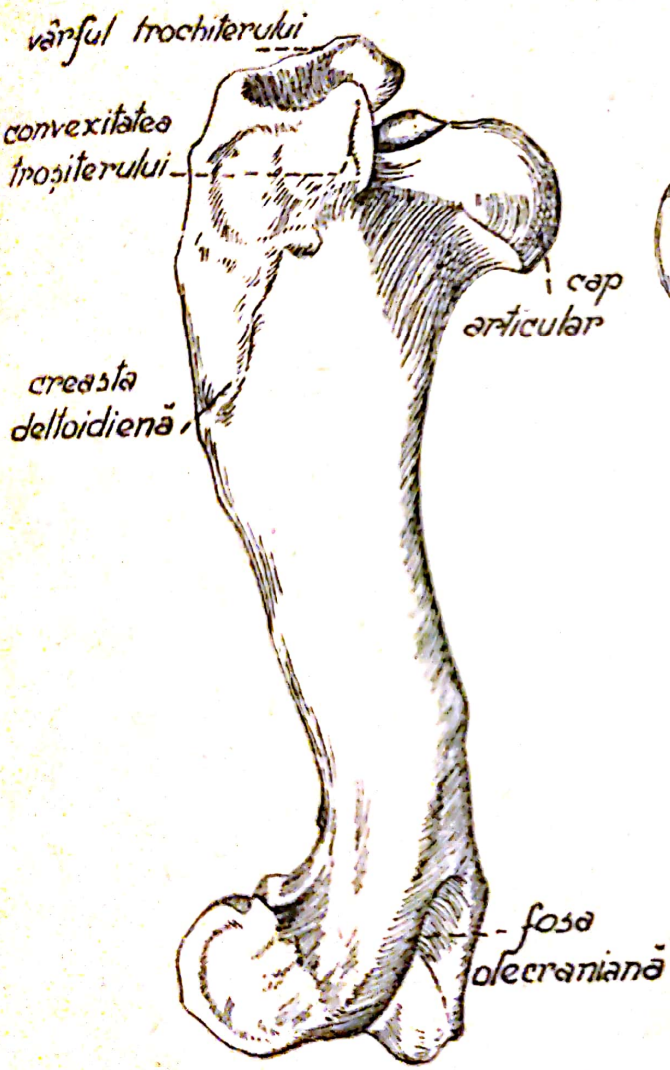

Fig. 13 Humerusul de bou
față laterală

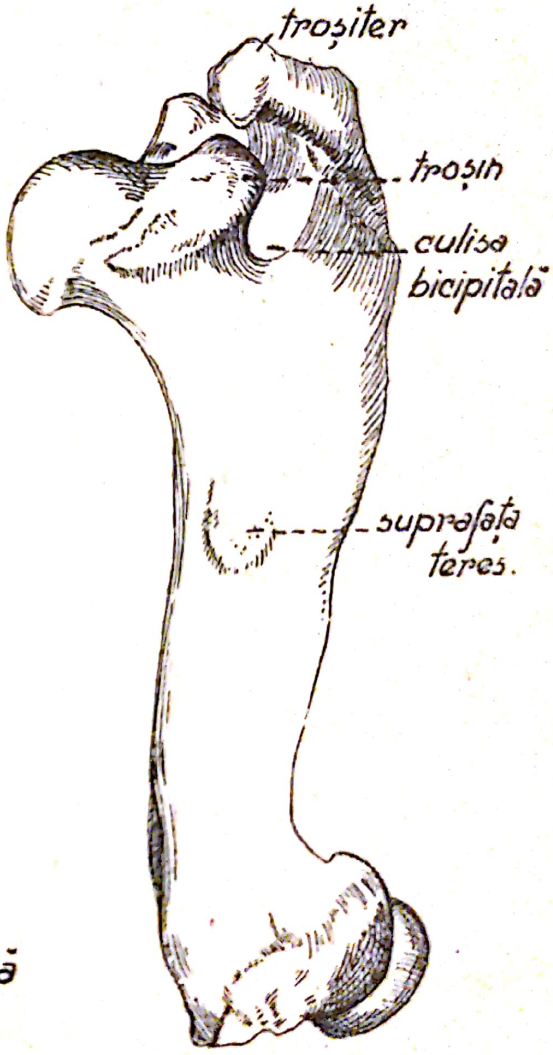

Fig. 14. Humerusul de bou
fața medială

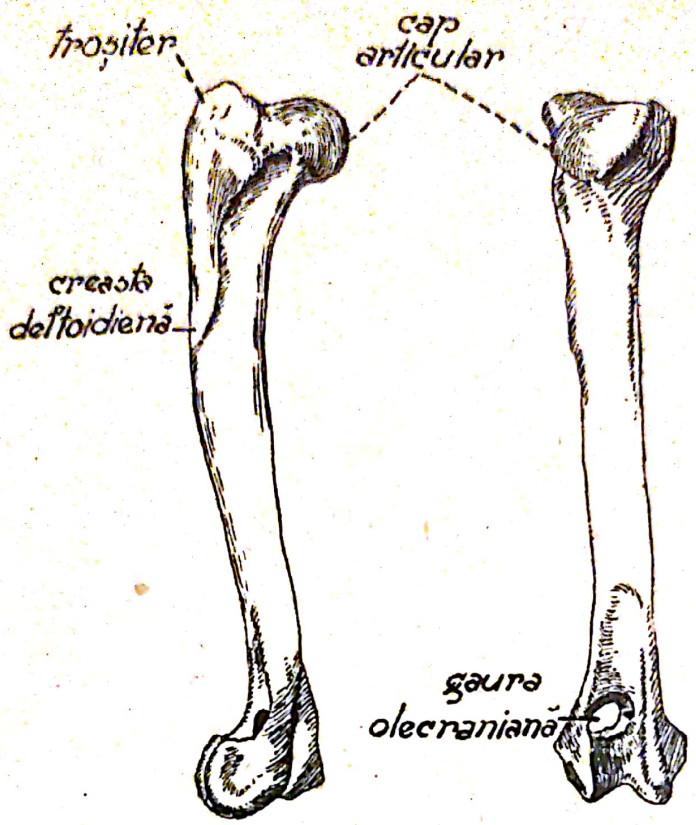

Fig. 15 Humerusul de câine

Fig. 16.
Humerus de pisică

Fig. 17
Humerus de găină

Scanned with OKEN Scanner

formaţiunile articulare de pe extremitatea distală se distanţează atunci când mecanica o cere, conturându-se în plus încă un condil medial, realizând în acest mod cea mai perfectă troclee.

In ce priveşte relativa torsionare a humerusului, se pare că este mai curând exterioară, decât o torsiune adevărată. Reliefat şi evident, la cal, şanţul de torsiune este cu atât mai adânc cu cât eminenţele care-l delimitează sunt mai proeminente, mai bine conturate.

Scanned with OKEN Scanner

ZEUGOPODIUM

Oasele antebraţului

Zeugopodium-ul la toate animalele domestice cuprinde două oase: Radiusul şi Ulna sau cubitus. Spre deosebire de ceeace se poate constata la om, cele două oase în majoritatea cazurilor sunt lipsite de mobilitate unul pe altul cu excepţia carnivorelor, fiind aşezate: radiusul înainte şi ulna în spatele lui. Intre cele două oase rămâne un spaţiu — Spatium interosseum antibrachii — sau arcada rodio-uluară. Cum la majoritatea animalelor domestice cele două oase sunt articulate prin sinartroză, mai ales la animalele mari, spaţiul interosos este extrem de redus. La cal spaţiul interosos este reprezentat printr'un conduct în arcadă aşezat în treimea superioară a radiusului; la bou cel mai adesea se pot vedea două arcade: una în treimea superioară, alta în treimea inferioară. La carnivore graţie mobilităţii mai mult sau mai puţin accentuate, şi jocului pe care-l suportă cele două oase, arcada se întinde pe toată lungimea radiusului. In ce priveşte cele două oase fiecare în parte ele prezintă în general în seria animală câteva caractere comune după cum se poate vedea mai jos.

RADIUSUL

Radiusul se prezintă ca un os lung aşezat la toate animalele, într'o poziţie aproximativ verticală, între humerus şi primul rând de oase carpiene. Prezintă un corp şi două extremităţi.

Scanned with OKEN Scanner

ZEUGOPODIUM

Oasele antebraţului

Zeugopodium-ul la toate animalele domestice cuprinde două oase: Radiusul şi Ulna sau cubitus. Spre deosebire de ceeace se poate constata la om, cele două oase în majoritatea cazurilor sunt lipsite de mobilitate unul pe altul cu excepţia carnivorelor, fiind aşezate: radiusul înainte şi ulna în spatele lui. Intre cele două oase rămâne un spaţiu — Spatium interosseum antibrachii — sau arcada rodio-uluară. Cum la majoritatea animalelor domestice cele două oase sunt articulate prin sinartroză, mai ales la animalele mari, spaţiul interosos este extrem de redus. La cal spaţiul interosos este reprezentat printr'un conduct în arcadă aşezat în treimea superioară a radiusului; la bou cel mai adesea se pot vedea două arcade: una în treimea superioară, alta în treimea inferioară. La carnivore graţie mobilităţii mai mult sau mai puţin accentuate, şi jocului pe care-l suportă cele două oase, arcada se întinde pe toată lungimea radiusului. In ce priveşte cele două oase fiecare în parte ele prezintă în general în seria animală câteva caractere comune după cum se poate vedea mai jos.

RADIUSUL

Radiusul se prezintă ca un os lung aşezat la toate animalele, într'o poziţie aproximativ verticală, între humerus şi primul rând de oase carpiene. Prezintă un corp şi două extremităţi.

Corpul — corpus radii — este la majoritatea animalelor uşor curbat mai mult sau mai puţin turtit în sens cranio-caudal, prezentând două feţe şi două margini.

— Faţa anterioară — facies dorsalis — la toate animalele este uşor convexă, în sens lateral.

— Faţa palmară — în majoritatea cazurilor plană este în contact cu ulna.

— Marginile sunt în general netede şi convexe dintr'o parte în alta.

Extremitatea proximală — capitulum radii — sau capul radial este şlefuit de una sau mai multe cavităţi articulare — fovea capituli, — delimitată de o circumferinţă mai mult sau mai puţin regulată — Circumferentia articularia — şi separat mai ales la animalele mici de un gât — collum radii.

— In partea anterioară circumferinţa articulară la unele animale prezintă o porţiune mai ridicată, veritabilă apofiză — proc. coronoideus.

Sub circumferinţă, de partea antero-externă, la cal şi bou în special se poate observa o tuberozitate evidentă destinată inserţiei bicepsului denumită tuberozitatea bicipitală — tuberositas radii.

Extremitatea distală sau „trochlea radii" este ocupată de o largă suprafaţă articulară — facies articularis carpea — delimitată pe faţa palmară de o creastă transversală — crista transversa — sub care se pot vedea la animalele mari una sau două fosete digitale.

— De partea medială a extremităţii osul depăşeşte nivelul suprafeţii articulare, formând un fel de apofiză sau tuberozitate alungită în jos, numită „Procesus styloideus radii", sau tuberozitatea internă.

Lateral o eminenţă similară poate fi întâlnită la unele animale. La cal această eminentă pare că aparţine radiusului, în timp ce la celelalte animale aparţine ulnei, „processus styloideus ulnae".

— Pe fața anterioară a extremității, una, două sau mai multe culise de alunecare arată contactul pe care-l are radiusul cu tendoanele în regiunea respectivă.

RADIUSUL LA CAL (Fig. 18, 19)

Prezintă următoarele caracteristice:

Corpul ușor curbat și turtit în sens cranio-caudal are fața palmară, ușor accidentată de o suprafață rugoasă de formă triunghiulară așezată supero-lateral și orientată cu vârful în jos, fiind destinată articulării cu ulna;

— deasupra acestei suprafețe, o culisă transversală arată nivelul arcadei radio-ulnare, (destul de redusă la această specie);

— la marginea inferioară a acestei culise se găsește gaura vasculară de primul ordin;

— o mulțime de rugozități așezate infero-medial accidentează suprafața osului oferind puncte de inserție pentru flexorul profund al falangelor.

Extremitatea proximală mult mai desvoltată decât cea inferioară prezintă suprafața articulară — fovea capitulii — separată în trei suprafețe glenoide dintre care una medială foarte largă, destinată buzei interne trocleare, una mediană pentru buza laterală și una laterală extrem de redusă pentru condilul humeral.

Între suprafața glenoidă medială și cea mediană un relief bine evidențiat corespunde șanțului trocleen al humerusului.

— Tuberozitatea bicipitală este bine evidențiată și perfect delimitată.

— Gâtul radial puțin evident, capul radial nefiind net delimitat de corp.

— O tuberozitate laterală relativ întinsă — teberositas lateralis — flanchează suprafețele glenoide.

— Pe circumferința capului radial nu există o circum-

ferință articulară propriu zisă, ea fiind înlocuită cu două fețe diartrodiale așezate caudal pe conturul circumferinței, servind la articularea cu cu ulna.

— O suprafață rugoasă neregulată se poate vedea cu destulă ușurință sub aceste fațete întinzându-se până la culisa arcadei radio-ulnare.

Extremitatea distală este mai puțin voluminoasă decât cea proximală fiind ocupată de o suprafață articulară pentru rândul I carpien, formată din două cavități glenoide craniale și doi condili caudali în urma cărora se poate vedea o respectabilă fosetă digitală.

— Foseta digitală întrerupe la mijlocul ei o puternică și evidentă creastă transversală, așezată deasupra suprafeței articulare și destinată inserției ligamentului volar.

— Apofiza radială este puțin detașată dar net delimitată.

— Procesul ulnar, atașat radiusului, este masiv și destul de evident.

— Câte o tuberozitate neregulată flanchează atât de o parte cât și de alta cele două apofize (ulnară și radială) cea laterală prezentând o culisă.

— Partea anterioară a extremității este sculptată de trei culise tendinoase, cea laterală și cea mediană verticale, cea medială ușor oblică dorso-ventral-latero-medial.

Conținând o mare cantitate de țesut compact, radiusul de cal se desvoltă prin 3 nuclei de osificație proprii, plus un nucleu atașat la extremitatea distală de proveniență ulnară.

Forma tubulară perfectă și marea cantitate de țesut compact corespunde perfect necesității mecanice a regiunei având în vedere specializarea pentru viteză, cu totul caracteristică acestui animal. Lungimea antebrațului apare deci ca o consecință logică a necesității mecanice care impune executarea unor ample mișcări în alura rapidă.

RADIUSUL LA BOU (Fig. 20)

Comparativ privit, radiusul de bou apare mai scurt decât cel de cal, cu extremitatea distală mai voluminoasă decât cea proximală, și cu un aspect general mai masiv.

Corpul prezintă fața dorsală — facies dorsalis — mai puțin convexă în apropierea extremității proximale și mult mai convexă spre extremitatea distală.

— Fața palmară mai accidentată decât la cal este ocupată de o întinsă suprafață rugoasă, articularea cu ulna făcându-se pe toată lungimea corpului.

— Suprafața rugoasă este întreruptă în treimea superioară de o culisă transversală, iar în partea inferioară de una oblică, culise ce concură la formarea a două arcade radio-ulnare.

— O mulțime de linii de inserție musculară ocupă restul feții posterioare, linii mult mai evidente și mai marcate decât la cal.

Extremitatea proximală prezintă porțiunea articulară — fovea capitulii — alungită în sens transversal cu cavitatea glenoidă medială extrem de întinsă și mult adâncită pentru a corespunde buzei interne a humerusului.

— Cavitatea glenoidă mediană transformată într'o veritabilă șănțuitură.

— Relieful separator al suprafeței mediane de cea laterală prelungit înainte, apărând ca a doua apofiză coronoidă.

— Tuberozitatea bicipitală mai întinsă, mai ștearsă și foarte accidentată.

— Gâtul radial evident, reprezentat printr'o veritabilă culisă mai evidentă de partea medială.

— Tuberozitatea laterală extrem de desvoltată și așezată imediat sub cavitatea glenoidă.

Extremitatea distală tăiată oblic dorso-ventral, mediolateral.

— Procesul ulnar exagerat și sudat la radius, fiind a-

șezat totuși în prelungirea ulnei al cărui corp se poate urmări până la extremitatea distală.

— Cavitățile glenoide inegale și oblice cranio-caudal latero-medial sunt împinse spre marginea medială.

— Două fosete digitale sunt așezate în spatele condililor.

— Creasta transversală este extrem de evidentă, mai ales de partea medială.

— Culisele de alunecare ale tendoanelor șterse.

Radiusul de bou conține o mare cantitate de țesut spongios mai ales spre extremitatea distală. Desvoltarea se face prin 3 nuclei de osificație; unul pentru corp și câte unul pentru fiecare extremitate.

Scurtimea radiusului și abundența de țesut spongios sunt rezultantele lentelor mișcări pe care le execută și greutății massei corporale caracteristică rumegătoarelor mari. Tuberozitatea bicipitală redusă demască redusa funcțiune a bicepsului brahial în comparație cu calul. Desvoltarea cu totul excepțională a țesutului spongios spre extremitatea distală trebue coroborată cu frecvența îngenunchiere a boului, moment în care presiunile dispersează și se exercită pe toate suprafețele și din toate părțile.

RADIUSUL LA OAIE

Radiusul de oaie se aseamănă foarte mult cu cel de bou, proporțional, fiind ceva mai lung și mai puțin curbat. Ca și la rumegătoarele mari, corpul este ușor turtit în sens cranio-caudal.

— Suprafața rugoasă de articulare cu ulna întinsă pe toată lungimea corpului, dar extrem de îngustă.

— Extremitatea distală mai voluminoasă.

— In urma condililor extremitatea distală este săpată tot de două fose digitale, destul de evidente.

— Culisele tendinoase de pe fața anterioară șterse.

Se poate diferenția de cel de bou totuși prin următoarele caractere:

— Corpul este mai lung și mai turtit.

— Tuberozitatea bicipitală extrem de redusă.

— Apofiza coronoidă ștearsă.

— Suprafața rugoasă de articulare cu ulna mai strâmtă, mult îngustată spre mijlocul ei mai ales.

— Condilii extremității distale mai puțin oblici și mai reduși, în deosebi cel intern.

— Fosele digitale excesiv de adânci și separate printr'o lamă îngustă și tăioasă.

In ce privește structura, ca și la bou extremitatea distală abundă în țesut spongios, desvoltarea făcându-se prin 3 nuclei de osificație.

RADIUSUL LA PORC (Fig. 21)

Mai grosolan ca aspect decât al tuturor animalelor studiate, mai scurt și mai gros, radiusul de porc prezintă următoarele caractere diferențiale:

— Corpul cilindric, neregulat, mai puțin turtit decât la cal se îngroașe spre extremitatea distală.

— Fața dorsală prezintă spre marginea laterală un fel de margine convexă mai evidentă în partea mijlocie a osului.

— Spre marginea medială, fața dorsală se pierde într'o ușoară convexitate imperceptibil turtită în treimea superioară.

— Deasupra acestei teșituri se găsește o culisă oblică cranio-caudal dorso-ventral, continuându-se și pe marginea medială.

— Fața palmară acoperită în cea mai mare parte de ulnă (peste 3/4) prezintă o întinsă suprafață rugoasă ocupând toată fața în treimea ei superioară.

— Extremitatea proximală este ocupată în totalitatea ei de două suprafețe articulare separate de un relief median.

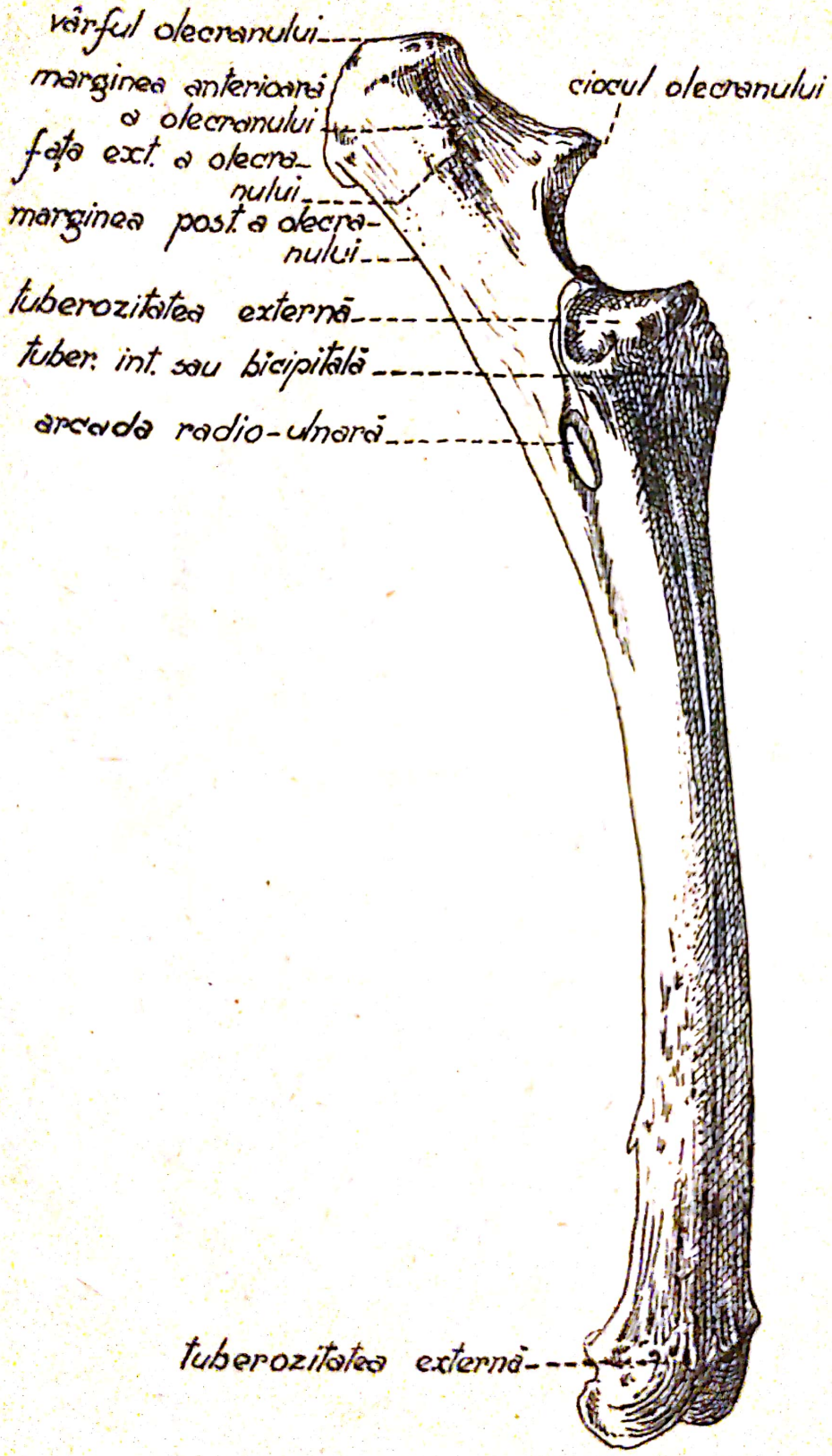

Fig. 18 Radius şi ulna de cal (faţa externă).

Scanned with OKEN Scanner

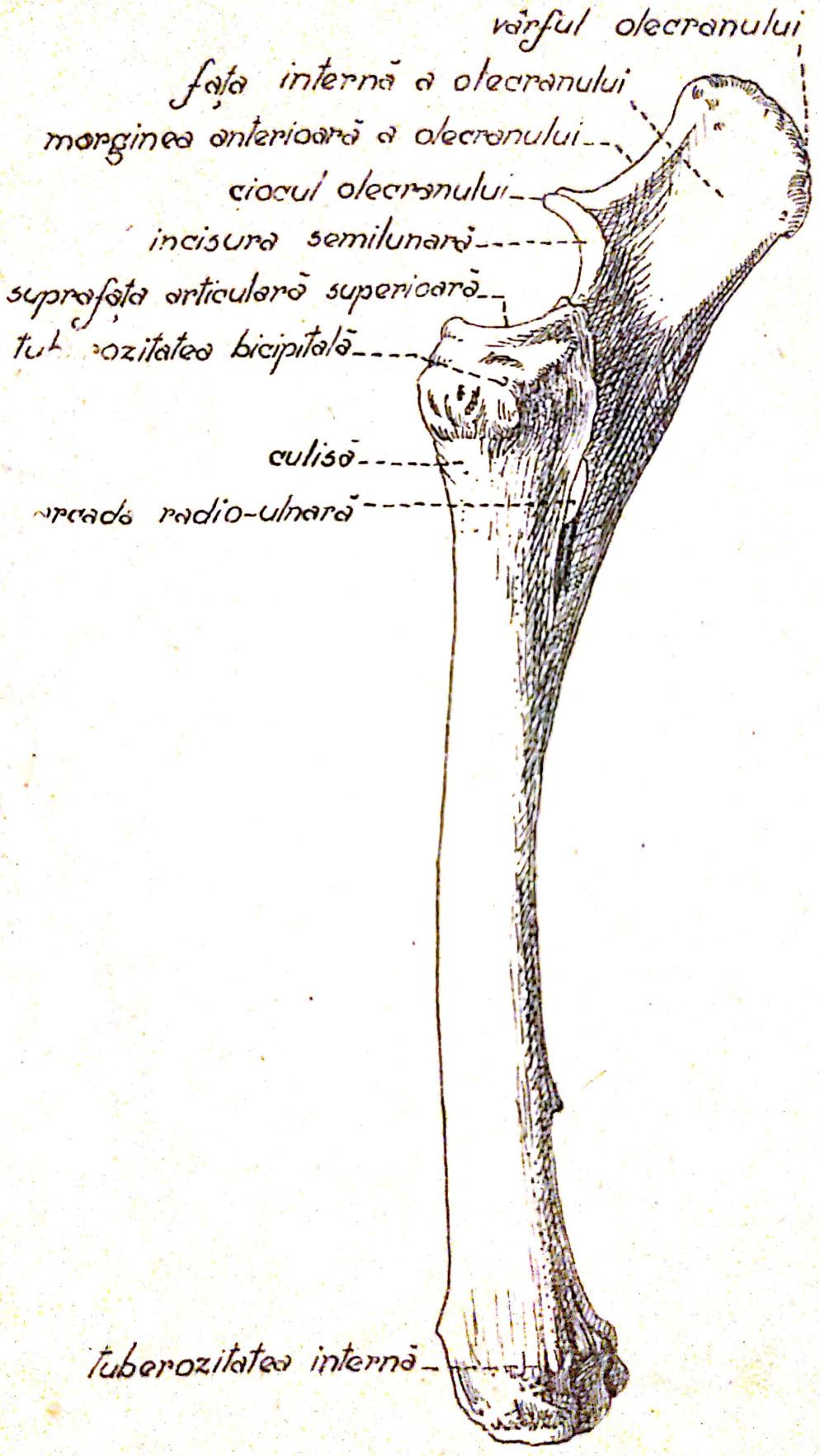

Fig. 19 Radius și ulna de cal (fața internă).

Scanned with OKEN Scanner

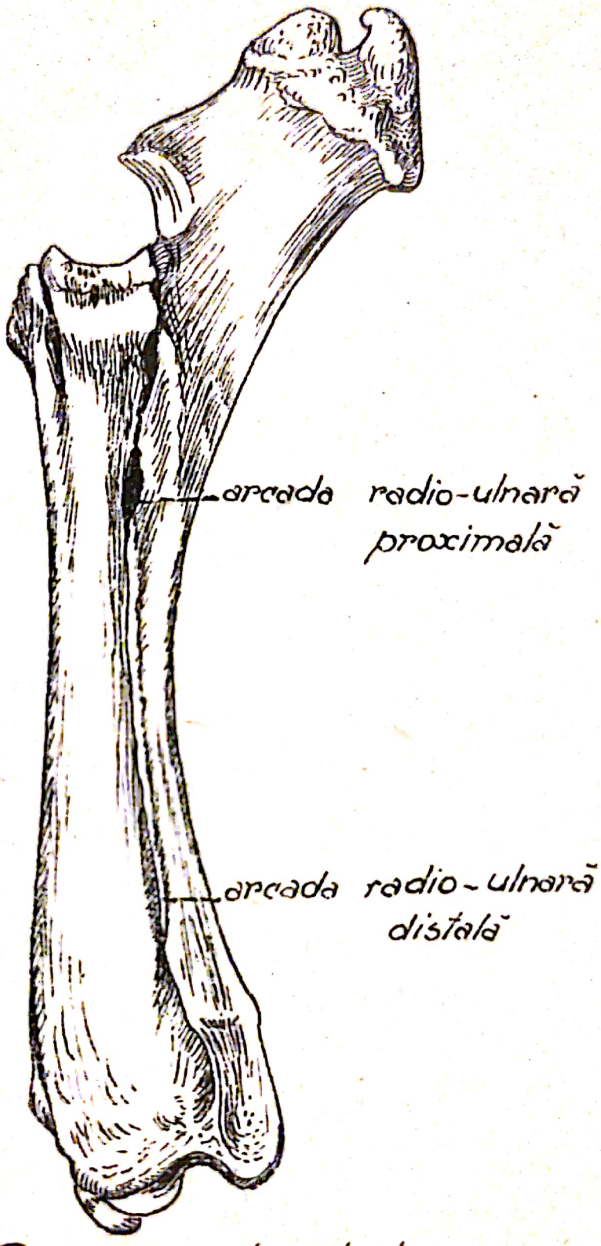

Fig. 20 Radius și ulna de bou

Scanned with OKEN Scanner

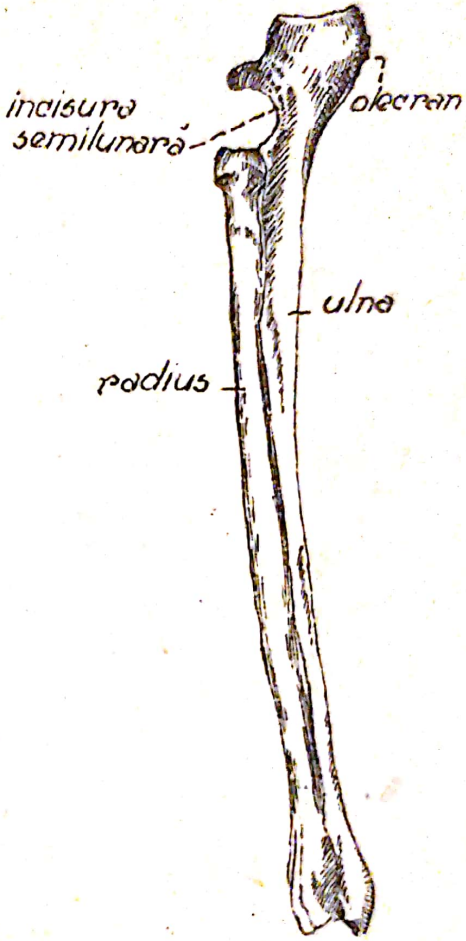

Fig. 22

Fig. 21 Radius și ulna de porc Radiusul și ulna de câine

— Suprafaţa medială destinată buzei interne a trocleii reprezintă o veritabilă cavitate glenoidă.

— Suprafaţa laterală este mai ondulată, mai adâncită în marginea reliefului median, adâncitură destinată buzei laterale a trocleii şi în continuitate cu suprafaţa articulară pentru condil, netedă şi concavă în sens cranio-caudal.

— Tuberozitatea bicipitală este mai puţin reliefată şi întinsă, fiind separată de marginea cavităţii glenoide de o şenţuitură marcată.

— Tuberozitatea laterală este ştearsă, redusă şi în continuitate cu reduse rugozităţi presărate pe faţa dorsală până sub apofiza coronoidă.

— Feţele diartrodiale de pe conturul circumferinţei întinse de jos în sus şi în continuare cu suprafaţa aspră de deasupra arcadei radio-ulnare.

— Extremitatea distală exagerat de desvoltată, cu suprafaţa articulară însă relativ redusă.

— Spre această extremitate atât faţa dorsală cât şi cele două margini se curbează mult, suprafaţa articulară ocupând un spaţiu restrâns.

Din această configuraţie rezultă o puternică tuberozitate cuprinzând întreaga extremitate distală şi care numai în mică parte este ocupată de suprafaţa articulară.

— Această suprafaţă articulară redusă este sculptată de două mici cavităţi glenoide craniale, urmate de doi condili-caudali ce se îngustează spre faţa palmară, despărţiţi de o uşoară creastă mediană.

— De o parte şi de alta a celor 2 condili câte o uşoară depresiune în genul unor fose digitale întinse, ca şi când cei 2 condili ar fi fost strânşi între degete.

— Cavitatea glenoidă laterală extrem de redusă şi alungită în sens lateral este delimitată posterior de o uşoară creastă prelungită pe marginea condilului care o desparte de o a treia escavaţie, veritabilă fossa digitală aşezată dedesubtul unei tuberozităţi evidente.

— Între această tuberozitate şi tuberozitatea externă

Scanned with OKEN Scanner

se găseşte o suprafaţă aspră neregulată servind articulării cu extremitatea distală a ulnei.

— Pe partea anterioară a extremităţii, se observă o largă depresiune, o singură culisă de alunecare tendinoasă.

Abundenţa ţesutului spongios se constată mai ales la extremitatea distală începând dela jumătatea osului. Desvoltarea se face prin 3 nuclei de osificaţie, dintre care cel al extremităţii inferioare foarte voluminos.

Os mai puţin voluminos decât ulna, o parte din funcţiunile lui au fost preluate de acest ultim os, cu care face un tot unitar, datorită sudurii comune pe mai mult de 3/4 din feţele lor de contact. Această sudură limitează şi mai mult independenţa celor două oase ca o consecinţă a reduselor mişcări individuale servind în mod cu totul special susţinerii massei corporale enorme la acest animal sedentar prin excelenţă.

RADIUSUL LA CÂINE (Fig. 22)

Osul radius de câine raportat la cel de porc apare excesiv de lung.

Extremităţile sunt proporţional reduse, corpul prezentând o uşoară curbură cu convexitatea anterioară. In general se diferenţiază prin următoarele caractere:

— Corpul este uşor turtit.

— Faţa anterioară aproape plană, în treimea ei superioară, este mult convexă şi rotunjită în treimea ei inferioară.

— La limita dintre treimea superioară şi cea mijlocie prezintă în apropierea marginei mediale câteva linii şterse de inserţie.

— Intre treimea mijlocie şi cea inferioară un şters silon vascular venind de pe marginea laterală.

— Faţa palmară aproape plană prezintă lateral una sau mai multe suprafeţe aspre neregulate, pentru articularea cu ulna.

Scanned with OKEN Scanner

— Marginea laterală mai mult sau mai puțin tăioasă în jumătatea ei superioară, este perfect netedă și convexă spre extremitatea distală.

— La jumătatea ei un silon vascular trece de sub arcada radio-ulnară pe fața dorsală.

— Marginea medială mai tăioasă poate fi săpată de neregularități longitudinale.

— Extremitatea proximală este separată de corp printr'un veritabil gât.

— Prezintă o cavitate glenoidă separată în două printr'un relief șters. La cavitatea glenoidă internă concură și ulna.

— Tuberozitatea bicipitală extrem de redusă și ștearsă.

— Un veritabil tubercul flanchează cranio-lateral suprafața articulară pentru condilul humeral.

— Apofiza coronoidă împinsă spre partea medială este despărțită de acest tubercul printr'o largă eșancrură.

— Sub tuberculul extern o șențuitură orizontală marchează gâtul extremității.

— Sub aceasta, un tubercul întins alungit dorso-ventral ocupă limita dintre extremitate și corpul osului.

— Posterior, extremitatea este rotunjită în special pe partea internă și ocupată de o întinsă suprafață articulară — circumferința articularis — suprafață articulară opusă micii eșancruri sigmoide.

— Sub această suprafață diartrodială se întinde o redusă suprafață aspră pentru articularea cu ulna.

— Extremitatea distală este turtită în sens cranio-caudal și ocupată în întregime de o suprafață articulară.

— Această suprafață este alungită lateral, ușor concavă și cu contur neregulat.

— In spatele ei se completează cu o dungă articulară, un fel de suprafață condiloidă alungită și ea în același sens.

— In partea medială suprafața articulară se întinde în jos pe procesus stiloideus radii, care depășește (în jos) nivelul suprafeței articulare.

— Deasupra apofizei radiale (proc. stil. radii) pe diametrul transversal un tubercul medial ornează extremitatea.

— Tuberculul extern este redus și sculptat de o suprafață diartrodială pentru articularea cu ulna.

— Anterior extremitatea prezintă 3 culise de alunecare tendinoasă dintre care cea laterală este ușor oblică.

Radiusul de câine conține puțin țesut spongios și se desvoltă prin 3 nuclei de osificație. Alungirea lui și forma generală a osului arată osatura animalului carnivor de pradă și atac la origine, desvoltată în urma unor mișcări ample indispensabile în atacul prin surprindere.

RADIUSUL LA PISICĂ (Fig. 23)

Mai alungit încă decât la câine, radiusul de pisică prezintă următoarele caractere diferențiare:

— Corpul mult mai cilindric și mai rectiliniu decât la câine, se lățește spre extremitatea distală.

— Fața anterioară este traversată diagonal în sens latero-ventral de o ușoară linie vasculară, scoțând pe marginea ei în evidență o linie altfel puțin marcată.

— Extremitatea proximală separată de corp printr'un gât.

— Pentru articularea cu humerusul o adevărată cavitate glenoidă ocupă în întregime extremitatea.

— Cavitatea este delimitată mai ales posterior de o sprânceană reală și perfect circulară în contur.

— Conturul cavității este ușor scobit anterior printr'o eșancrură cranială puțin evidentă, care desparte apofiza coronoidă relativ ștearsă de o a doua expansiune așezată medial.

— Partea palmară a conturului netezită de o veritabilă circumferință articulară.

Această fațetă articulară convexă este separată de restul osului de o adâncitură oblică, datorită căreia extremitatea pare ușor aplecată spre partea internă, adânci-

turi care reprezintă gâtul radial destul de vizibil la această specie.

— Sub colul radial se poate observa pe faţa palmară un tubercul excesiv, caracter diferenţial de cel de câine.

— Sub acest tubercul, faţa posterioară este ocupată de o creastă redusă ce se bifurcă inferior luând aspectul a două linii divergente spre cele două margini.

Extremitatea distală mult turtită cranio-caudal, prezintă o întinsă suprafaţă articulară, mult împinsă spre partea medială, fiind separată de corp printr'o creastă evidentă.

— Procesus styloideus radii evident.

— Pe partea anterioară cele două culise de alunecare sunt despărţite printr'o creastă evidentă flancată de o parte şi de alta 2 renuri dintre care cea internă este uşor oblică şi prelungită spre proc. radial.

Radiusul de pisică conţine excesiv de puţin ţesut spongios. Se desvoltă prin 3 nuclei de osificaţie. Configuraţia exterioară cu extremitatea proximală şlefuită de o circumferinţă articulară este rezultanta amplelor mişcări de rotaţie pe care felinele le practică prin utilizarea membrelor anterioare în condiţii cu totul speciale.

RADIUSUL LA IEPURE (Fig. 24)

Radiusul de iepure se prezintă ca un os mult mai subţire, uşor curbat, diferenţiindu-se de cel de pisică prin următoarele caractere:

— Corpul creşte în dimensiuni spre extremitatea distală.

— Faţa posterioară mult concavă, prezintă o linie diagonală dorso-ventrală, medio-laterală, arătând limita de contact cu ulna.

— Extremitatea proximală mai voluminoasă decât restul corpului este turtită cranio-caudal şi foarte neregulată.

La extremitatea proximală circumferinţa articulară este înlocuită de 2 suprafeţe articulare diartrodiale.

— Suprafaţa articulară de pe extremitatea superioară — fovea capituli — convexă în sens lateral, concavă cranio-caudal, este străbătută de o şănţuitură cranio-caudală separând două suprafeţe articulare.

Suprafaţa articulară laterală aplecată spre şanţul median, concavă cranio-caudal, este destinată condilului humeral.

Suprafaţa articulară medială proemină în apofiza coronoidă.

— O suprafaţă aspră triunghiulară aşezată pe faţa posterioară sub suprafeţele plane diartrodiale, serveşte la articularea semimobilă cu ulna.

Extremitatea distală, mai voluminoasă decât cea proximală, prezintă o întinsă suprafaţă articulară uşor ondulată.

— Proc. styl. radii extrem de redus.

— Culisele anterioare strâmte şi împinse spre partea medială.

Sărac în ţesut spongios, radiusul de iepure se desvoltă prin 3 nuclei de osificaţie. Lipsa circumferinţei articulare şi înlocuirea ei prin două suprafeţe articulare diartrodiale arată strânsă analogie de funcţiune a acestui os cu radiusul de cal demonstrând nu numai rolul de sprijin al trunchiului pe care trebue să-l îndeplinească antebraţul în fuga rapidă a iepurelui ci şi modul articulaţiei cotului care tinde spre o perfectă articulaţie trocleenă cum vom vedea mai târziu.

RADIUSUL LA PASĂRE (Fig. 25)

Mult mai redus decât ulna şi aşezat înaintea acestuia prezintă:

—Un corp cilindric în jumătatea proximală, uşor turtit în jumătatea distală şi uşor rotunjit.

— Extremitatea proximală, aproape perfect rotundă, este sculptată de o suprafaţă articulară circulară destinată condilului superior al humerusului.

— Conturul posterior al extremității este șlefuit și servește la articularea cu ulna.

— Pe partea anterioară a extremității un ușor tubercul este destinat inserțiilor ligamentoase.

Extremitatea distală este lățită și mai voluminoasă prezentând:

— Un tubercul median de inserție ligamentoasă.

— O suprafață articulară posterioară pentru ulna.

— O suprafață articulară întinsă, alungită transversal, destinată osului radial din carp.

U L N A

Ulna este un os lung mai mult sau mai puțin neregulat cu o extremitate proximală voluminoasă oferind într'o manieră generală un corp — corpus ulnae — și 2 extremități, cea proximală formând olecranul — olecranon — cea distală la cele mai multe specii proeminând sub nivelul suprafeței articulare formând proc. styloideus ulnae.

Corpul în general prezintă o desvoltare egală cu a radiusului cu excepția ulnei de cal care se termină în treimea mijlocie a acestuia, având o formă mai mult sau mai puțin de prismă triunghiulară. Fața anterioară este ocupată de o vastă suprafață rugoasă, (la animalele la care cele 2 oase ale antebrațului se articulează pe toată suprafața și lungimea lor) sau poate fi netedă, cu o simplă linie de inserție, care marchează contactul dintre oase în anumite poziții, (la animalele la care cele două oase se articulează numai prin extremități).

Și într'un caz și în altul între radius și ulnă, rămâne un spațiu — spatium interosseum antibrachii — sau arcada radio-ulnară care la cal este extrem de redusă ca de altfel și la oaie, porc și bou.

Extremitatea proximală, întrece cu mult suprafața articulară a radiusului, formând o proeminență osoasă —

olecranon — oferind puncte de inserţie pentru tricepsul brahial.

Pe marginea anterioară a olecranului, o veritabilă apofiză în formă de cioc, formează ciocul olecranului — proc. anconeus — sub care se poate vedea o largă scobitură articulară — incizura semilunaris — sau marea eşancrură sigmoidă, săpată pe marginea ulnei, sub ciocul olecranului (s. proc. anconaeus). Respectiva scobitură articulară adesea se confundă lateral cu suprafaţa articulară, proeminând pe partea internă, (mai puţin la câine, mai mult la om), sub forma unei apofize, numită proc. coronoideus lateralis sau apofiza coronoidă lat. a ulnei, completând suprafaţa articulară a radiusului.

La nivelul cavităţii articulare de pe capul radiusului, corespunzătoare circumferinţei articulare, marginea anterioară a ulnei este săpată de o largă incizură — incizura radialis ulnae — sau mica eşancrură sigmoidă. La cal, bou, micile rumegătoare şi porc, incizura radială a ulnei este reprezentată prin 2 suprafeţe articulare diartrodiale care ţin loc de mică eşancrură sigmoidă.

Corpul ulnei prezintă în seria animală o desvoltare diferită. Câte odată, se termină în treimea mijlocie a radiusului, cum e cazul la cal, alte ori se prezintă sub o desvoltare cu totul specială întrecând chiar dimensiunile radiusului cum e cazul la porc, în majoritatea cazurilor fiind articulat sinartrodial cu radiusul. Excepţie fac doar carnivorele unde graţie unor reduse mişcări de rotaţie, cele două oase nu sunt articulate decât prin capetele lor, între ele rămânând o largă arcadă radio-ulnară.

Extremitatea distală când nu se termină în dreptul corpului radial, proemină, depăşind suprafaţa articulară a radiusului, formând procesus styloideus ulnae, formaţiune cu parte activă la completarea suprafeţei articulare destinată oaselor carpiene.

Scanned with OKEN Scanner

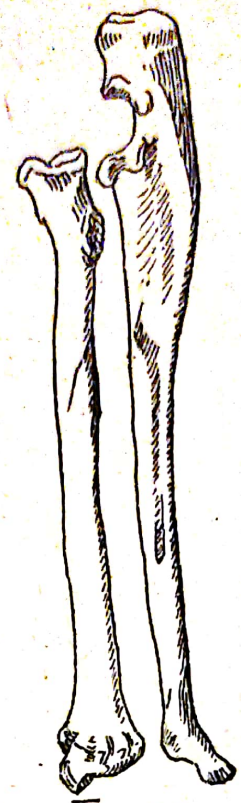

Fig. 23
Radius și ulna de pisică.

Fig. 24
Radius și ulna de iepure.

Fig. 25
Radius și ulna de găină.

Scanned with OKEN Scanner

ULNA LA CAL (Fig. 18, 19)

La cal, ulna se prezintă sub forma unui os lung neregulat cu o extremitate proximală, voluminoasă, un corp relativ redus şi o extremitate distală ascuţită, cel mai adesea intim sudată la radius, aşezat în urma radiusului cu care formează baza antaomică a antebraţului.

Extremitatea proximală, reprezentată prin olecran depăşeşte cu mult faţa articulară a radiusului, reprezentând un veritabil mâner de pârghie, rol pe care-l îndeplineşte ca atare.

Tuberozitatea olecranienă (proc. olecrani) desvoltată, prezintă:

— faţa laterală uşor convexă ornată de un redus tubercul supero-lateral;

— faţa medială relativ concavă şi perfect netedă;

— marginea posterioară concavă, netedă şi rotunjită, începe dela tuberozitatea olecranului şi se confundă cu marginea posterioară a ulnei;

— ciocul olecranului (proc. anconaeus) bine desvoltat şi dirijat uşor în sus;

— marea eşancrură sigmoidă (inc. semilunaris) mult concavă de sus în jos, rotunjită şi uşor convexă dintr'o parte în alta, este dirijată puţin oblic în sens lateral şi ocupată de o largă şi întinsă suprafaţă articulară.

La baza incizurei semilunare, doi tuberculi uşor eşancraţi poartă 2 suprafeţe articulare diartrodiale, reprezentând incizura radială a ulnei destinate articulării cu radiusul.

— Deasupra tuberculului lateral o redusă suprafaţă diartrodială orientată cranio-dorsal, este separată de inc. semilunară printr'o porţiune aspră neregulată.

Corpul relativ redus de formă prismatică triunghiulară cu vârful în jos prezintă:

— faţa cranială mai lată în partea superioară sculptată de 2 suprafeţe articulare în continuitatea celor amintite

la extremitatea proximală. Ea concură la articularea cu radiusul, suplinind incizura radială a ulnei. Sub acestea o îngustă suprafață rugoasă este delimitată inferior de o culisă transversală, culisă ce concură la formarea arcadei radio-ulnare.

— Restul feței prezintă o întinsă suprafață triunghiulară cu vârful în jos, rugoasă și neregulată, servind articulării sinartrodiale cu radiusul.

— Fața laterală este netedă, convexă, cu șterse amprente și linii longitudinale.

— Fața medială este ușor concavă și netedă.

— Marginea laterală, netezită în dreptul arcadei și marginea medială vin în contact intim cu fața posterioară a radiusului.

— Marginea caudală ușor concavă dorso-ventral este convexă în sens lateral și rotunjită.

Extremitatea distală se pierde sub forma unui redus stilet sudat la radius, fără să ajungă la nivelul suprafeții articulare carpale. Se poate urmări totuși uneori un corp subțiat și redus, cel mai adesea cu aspect de cordon fibros până în dreptul tuberozității laterale a radiusului. Se admite în principiu, grație faptului că această tuberozitate se desvoltă printr'un nucleu de osificație separat, că tuberozitatea laterală a radiusului la cal nu este altceva decât extremitatea distală a ulnei, pentru care motiv expansiunea osoasă care depășea nivelul articular a fost denumită, cum s'a văzut la radius, procesul stiloid al ulnei.

Cuprinzând relativ redusa substanță spongioasă, ulna la cal se desvoltă prin 2 nuclei de osificație, unul pentru olecran, unul pentru corp, al treilea nucleu pe care ar trebui să-l aibă, fiind sudat la extremitatea distală a radiusului (proc. styloideus ulnae).

Conformația specială pe care o are ulna la cal nu poate fi decât consecința rolului mecanic cu totul special pe care-l îndeplinește la acest animal, specializat pentru viteză. Intrebuințat ca o veritabilă manșe de pârghie pe

care forța tricepsului brahial acționează nu atât în extensiunea antebrațului cât în mișcarea de propulsie pe care o execută, sudarea lui, aproape confundarea lui, cu radiusul apare ca o necesitate mecanică ce nu va mai fi întâlnită decât la iepure, animal la care viteza se manifestă ca o condițiune a existenței lui. Este deci, mai mult decât evident, că într'o atare acțiune în care contracția tricepsului se va face în acelaș timp, brusc și susținut, soliditatea celor două raze osoase să devină o condiție mecanică.

ULNA LA BOU (Fig. 20)

La bou ulna este mult mai masivă și desvoltată decât cea de cal.

Din cauza marei desvoltări a corpului ulnar cele două oase al antebrațului se articulează pe toată întinderea lor, conformație care atrage după sine următoarele caractere diferențiale:

— Corpul este prismatic triunghiular, ușor turtit cranio-caudal spre extremitatea distală.

— Fața laterală se continuă în sus cu fața laterală a olecranului, inferior îngustându-se în unghi ascuțit pentru a se continua cu marginea caudală devenită laterală.

— Fața medială, dela jumătatea osului, prin dispariția feței laterale, devine caudo-laterală. Netedă, aproape plană dintr'o parte în alta este ușor concavă în sens dorso-ventral.

— Fața anterioară în locul eșancrurei radiale a ulnei prezintă 3 fațete diartrodiale așezate:

— una pe fața anterioară a tuberculului lateral, aproape plană și orientată cranial.

— a doua, mai redusă, sculptată pe partea medială a aceluiași tubercul, este plană și orientată dorso-ventral, medio-lateral și cranio-caudal.

— a treia fațetă ușor convexă, este așezată sub incizura semilunară, prezentând în acelaș timp o ușoară concavitate dorso-ventrală.

Intre a 2-a şi a 3-a suprafaţă, se observă o veritabilă fosă digitală, accidentată de asperităţi.

Suprafaţa aspră sinartrodială de sub incisura radială are o formă triunghiulară orientată cu vârful în jos, fiind întreruptă de gaura de prim ordin.

— O culisă transversală aşezată sub gaura vasculară delimitează prima arcadă radio-ulnară.

— Restul feţii, până aproape de extremitatea distală, este ocupată de o întinsă suprafaţă rugoasă.

— In apropierea extremităţii distale suprafaţa este întreruptă de o a 2-a culisă, mai redusă decât prima, uşor oblică dorso-cranio-ventral, marcând nivelul celei de a II-a arcade radio-ulnare.

— Marginea laterală este îngroşată, uşor concavă şi străbătută de o largă scizură vasculară.

— Marginea internă, tăioasă este foarte neregulată.

— Olecranul este mult mai masiv şi mai tuberos decât la cal.

— Tuberculul lateral al olecranului exagerat, prezintă suprafaţa de pe marginea lui superioară alungită în sens transversal.

— Ciocul olecranului (proc. anconaeus) uşor deviat lateral.

— Deasupra acestei suprafeţe o adâncă escavaţie desparte tuberculul amintit de incizura semilunară.

— Tuberozitatea olecranienă, (proc. olecrani) excesiv de desvoltată, tuberoasă şi foarte neregulată.

— Extremitatea distală depăşeşte nivelul suprafeţei articulare formând o veritabilă apofiză stiloidă a ulnei.

— In principiu cele două oase ale antebraţului la bou formează după cum s'a amintit 2 arcade radio-ulnare, dintre care cea inferioară este mult redusă.

Cu mult ţesut spongios ulna de bou se desvoltă prin 3 nuclei de osificaţie. In ce priveşte conformaţia exterioară a ulnei, apare ca un element al unui animal masiv la care mişcările repezi sunt mult mai reduse decât la cal, demas-

când în totalitatea lui, o specie greoaie la care rolul membrelor toracice, se rezumă la o acţiune de suport. Greutatea corporală şi masivitatea animalului, a atras după sine o conformaţie specifică, evidenţiată şi mai mult la porc. Ulna din element activ în propulsie a devenit mai curând un element pasiv de suport.

ULNA LA OAIE

Ulna de oaie se aseamănă în general cu cea de bou, datorită desvoltării pe care o ia corpul în lungime. Mult mai redus, mai subţire şi mai delicat, se diferenţiază prin următoarele caractere:

— Corpul se prezintă turtit cranio-caudal în jumătatea lui distală, şi în sens lateral în jumătatea lui proximală. Faţa anterioară va avea în consecinţă două porţiuni:

— una superioară, pe care se vor găsi 3 suprafeţe diartrodiale şi o suprafaţă de sinostoză pentru radius, ca şi la bou. Sub aceste suprafeţe faţa se netezeşte pentru a concura la formarea primei arcade radio-ulnare.

— a doua porţiune, aşezată sub arcadă este extrem de rugoasă, întreruptă în treimea ei inferioară de o îngustă culisă pentru arcada a doua.

— Faţa caudală a corpului se curbează uşor dela jumătatea osului în sus, devenind faţă medială continuată cu faţa medială a olecranului.

— Marginea posterioară a olecranului, foarte concavă, devine marginea externă.

— Datorită acestei conformaţiuni, privit din spate osul apare uşor torsionat.

— Tuberculul lateral dela baza incizurei semilunare, mai desvoltat decât la bou este uşor deprimat, prost delimitat de restul suprafeţei articulare.

— Extremitatea proximală, este în general mai redusă decât la bou şi mai puţin tuberoasă.

— Extremitatea distală, extrem de desvoltată prezintă

proc. stiloid excesiv de desvoltat, depășind cu mult suprafața articulară.

— O expansiune cranio-medială, așezată sub tuberozitatea laterală a radiusului, oferă o suprafață articulară concavă, destinată piramidalului.

Desvoltarea, structura și conformația întru totul asemănătoare cu a boului arată un animal atât de înrudit cu specia amintită.

ULNA LA PORC (Fig. 21)

Al doilea os al antebrațului la porc este foarte desvoltat, așa cum nu este întâlnit la niciun alt animal domestic, întrecând chiar dimensiunile radiusului.

— Corpul, realmente prismatic triunghiular pe toată întinderea lui, este puțin turtit și tras lateral prezentând:

— fața postero-medială netedă și foarte concavă, fiind cea mai întinsă din toate trei.

— Scobită mult în treimea ei inferioară, această față în treimea superioară prezintă spre marginea internă o ștearsă tuberozitate care pare o continuare a tuberozității mediale a radiusului.

— fața cranio-laterală extrem de neregulată la nivelul tuberozității laterale a radiusului este ornată de o întinsă tuberozitate așezată sub o vizibilă renură.

— O amprentă vasculară se poate vedea în porțiunea mijlocie.

— Spre extremitatea distală, fața este străbătută de o vizibilă creastă oblică ce vine să se termine pe silonul radio-ulnar, la nivelul tuberozității laterale a radiusului.

— Sub acest nivel întreg osul apare tuberos, gâtuindu-se spre extremitatea distală.

Extremitatea proximală foarte alungită, reprezintă aproximativ 1/3 din lungimea osului.

— Incizura semilunară este reprezentată printr'o creastă netezită, separând 2 versante articulare: una medială

îngustă şi limitată de o buză rugoasă, alta laterală mult mai întinsă şi uşor neregulată.

Olecranul foarte lung cu tuberozitatea neregulată prezintă faţa laterală accidentată.

Extremitatea distală, mult mai redusă, este despărţită de corp printr'un gât şi netezită de o suprafaţă articulară redusă, concavă de partea medială, condiloidă lateral şi prelungită caudal.

De reţinut desvoltarea exagerată în raport cu radiusul, alungirea olecranului, raportul de sinostoză cu acoperirea mai mult de 2/3 din feţele lor de contact şi disproporţia dintre desvoltarea exagerată a extremităţii distale în raport cu suprafaţa articulară extrem de redusă.

Fiind un os masiv, foarte desvoltat, ţesutul spongios abundă, mai ales spre extremităţi, desvoltarea făcându-se după tipul comun prin 3 nuclei de osificaţie.

Conformaţia lui aşa cum s'a amintit la bou, este consecinţa mecanicei active destul de reduse, rolul oaselor antebraţului rezumându-se să suporte greutatea unui animal la care deplasarea rapidă nu-i intră în obicei.

Având de suportat o masă proporţională, mult mai mare decât la cal sau bou, cele două oase ale antebraţului au tendinţă de a se uni realizând acea unitate de acţiune indispensabilă, individualitatea lor însă manifestându-se ca o necesitate de contra fort. Soliditatea suportului este incontestabil mai mare când cele două raze osoase îşi păstrează individualitatea, decât dacă s'ar fi realizat unitatea prin sudură.

ULNA LA CAINE (Fig. 22)

Destul de desvoltată, ulna de câine nu ajunge niciodată volumul radiusului, pe care-l întrece însă în lungime şi cu care se articulează prin extremităţi, în aşa mod că arcada radio-ulnară se întinde dela o extremitate la cealaltă.

— Corpul neregulat prismatic în jumătatea proximală

este aproape cilindric, în cealaltă jumătate. Spre extremitatea distală, diminuiază în volum de așa manieră că fețele vor fi vizibile numai pe jumătate din corp, prezentând următoarele caractere diferențiale:

— Osul în întregime se apropie de forma cilindroidă.

— Fața laterală ușor convexă este parcursă de sus în jos de o ușoară creastă.

— Olecranul relativ redus este mult turtit lateral prezentând pe fața lui medială o largă escavație delimitată superior de o lejeră creastă curbă care o separă de tuberozitate.

— Tuberozitatea olecranului *trasă pe spate,* săpată cranial de o îngustă eșancrură dându-i aspectul unei *creste duble de cocoș.*

— Incizura semilunară lărgită mult în jos într'o suprafață articulară ce ocolește și delimitează medial incizura radială a ulnei prelungindu-se înainte cu o veritabilă apofiză coronoidă laterală (proc. coronoideus lateralis) foarte asemănător cu cel dela om.

— Pentru prima dată în seria animalelor studiate se întâlnește incizura radială a ulnei, cu un aspect foarte asemănător incizurei dela om, sculptată de o întinsă suprafață articulară, alungită transversal și împinsă medial.

— Extremitatea distală, alungită și turtită, prezintă o expansiune ce depășește nivelul suprafeței articulare — proc. stiloid. ulnae — ornată medial de o suprafață rugoasă de inserție ligamentoasă, sub care se vede sculptată o fațetă articulară diartrodială pentru radius.

De reținut forma cilindroidă cu olecranul dat pe spate și eșancrat în creastă de cocoș precum și prezența unei veritabile incizuri radiale (mică eșancrură sigmoidă) servind la articularea cu radiusul.

Conținând mult țesut spongios, se desvoltă prin 3 nuclei de osificație.

In ce privește conformația lui exterioară, foarte asemănătoare cu cea dela om, asemănare și mai marcată la

pisică, sugerează posibilitatea unor mișcări neîntâlnite până acum la nicio specie.

Puțin încrucișate, cele două oase iau contact în principiu numai prin extremitățile lor. Mica eșancrură sigmoidă primind circumferința articulară demască o conformație cu totul aparte, rezultând din permanenta mișcare a celor două oase unul pe altul în cursul unor permanente tendințe de schimbare a autopodiumului din pronație în supinație. Ca o consecință a acestor mișcări de rotație, posibile grație sprijinului pe care-l ia animalul pe toată întinderea autopodiumului, apar suprafețele articulare în forma lor caracteristică, de îmbucare reciprocă, și articularea prin extremități.

ULNA LA PISICĂ (Fig. 23)

Asemănătoare ca cea de câine, ulna de pisică are dimensiuni aproape egale cu radiusul. Foarte mobilă pe radius formând o arcadă radio-ulnară mai mare decât la câine, ulna de pisică se remarcă prin următoarele caractere:

— Corpul aproape cilindric este ușor turtit în jumătatea lui proximală.

—Extremitatea proximală, mai redusă decât la câine, prezintă un olecran *aplecat spre înainte*, deosebit de cel de câine care era tras înapoi.

— Tuberozitatea olecraniană, mai redusă, prezintă o eșancrură anterioară ca și la câine, dar această eșancrură este foarte ștearsă și puțin adâncă.

— Incizura semilunară este perfect semicirculară, reprezentând o jumătate de cerc, prelungită și lărgită în jos pe două apofize reduse așezate de o parte și de alta, între care se poate vedea incizura radială, împinsă cranio-lateral.

— Extremitatea distală este separată de corp, printr'o ușoară gâtuitură și sculptată de 2 suprafețe articulare, dintre care una pentru radius, alta pentru carp.

Scanned with OKEN Scanner

După tipul oaselor lungi, conține suficient țesut spongios mai ales spre extremități și se desvoltă prin 3 nuclei de osificație.

Conformația exterioară este specifică animalelor la care membrele toracice, departe de a servi numai de suport al massei corporale pot avea și alte întrebuințări în care mișcările complexe cu ample rotări în jurul axului sunt destul de frecvente. Articularea razelor osoase exclusiv prin extremități, cu o arcadă radio-ulnară asemănătoare cu cea dela om, presupune exercitarea unor mișcări asemănătoare, destul de ulitizate de felide, mai ales în toiletta lor zilnică.

ULNA LA IEPURE (Fig. 24)

Ulna la iepure întrece în dimensiuni radiusul, fără însă să aibă asemănări cu cel de porc, prezentând următoarele caractere diferențiale:

— Corpul ușor turtit cranio-caudal și puțin curbat se articulează pe toată întinderea lui cu radiusul.

— Olecranul tras spre înainte, (ca la pisică), cu o tuberozitate redusă eșancrată anterior, are un cioc relativ redus.

— Incizura semilunară, se prelungește perfect cu suprafața articulară a radiusului realizând împreună un segment de cerc ce întrece 240°.

— Incizura radială, înlocuită cu 2 suprafețe articulare asemănătoare cu cele dela cal.

— Extremitatea distală (nesubțiată și neredusă ca la pisică) prezintă pe partea medială o suprafață rugoasă triunghiulară servind la articularea cu radiusul, așezată deasupra unei fațete diartrodiale.

De reținut unirea intimă cu radiusul, deci lipsa de mobilitate, corpul curbat și egal pe toată întinderea lui, marea eșancrură sigmoidă adâncă și mica eșancrură sigmoidă înlocuită cu suprafeze plane diartrodiale.

Scanned with OKEN Scanner

Desvoltat prin 3 nuclei de osificaţie, ulna de iepure deşi redus conţine puţin ţesut spongios spre extremităţi.

Ca o consecinţă a redusei utilizări a membrelor toracice, în comparaţie cu cele pelvine, mişcările de rotaţie fiind cu totul eliminate în această regiune, cele două oase se găsesc intim unite. Această configuraţie nu poate fi separată de rolul pe care-l au membrele anterioare în fuga iepurelui, care se face urmând altă mecanică decât cea întâlnită la cal. Insăşi faptul unirii pe toată suprafaţa lor, pledează pentru utilizarea membrelor mai mult în acţiune pasivă de sprijin, acţiune care devine inevitabilă în salturile pe care le face iepurele, decât în acţiune activă de propulsie cum e cazul la cal. Chiar dacă o oarecare acţiune de propulsie poate fi întâlnită, acţiunea de sprijin în momentul contactului cu solul după ce saltul a fost făcut predomină net pentru care motiv cele două oase au luat conformaţia mai apropiate de animalele cu massa corporală voluminoasă decât de cal.

ULNA LA PASĂRI (Fig. 25)

Ulna la pasări întrece cu mult dimensiunile radiusului, reprezentând aproximativ duplul acestuia. Este un os lung, uşor curbat cu un corp cilindric şi neted.

Extremitatea proximală uşor curbată şi mult mai voluminoasă decât cea distală, prezintă un olecran scurt, aşezat în spatele unei cavităţi glenoide destinate condilului superior al radiusului.

Opus olecranului, pe conturul extremităţii, o redusă suprafaţă articulară serveşte la formarea articulaţiei radioulnare, imitând perfect mica eşancrură sigmoidă dela pisică. Lateral, un redus tubercul flanchează suprafaţa articulară, servind tot odată şi ca punct de inserţie ligamentelor acestei articulaţii.

Extremitatea distală desvoltată şi mai puţin voluminoasă decât precedenta, oferă o troclee neregulată şi oblică

a cărei buză externă extrem de tăioasă și îngustă urcă oblic dorso-caudal. Buza internă mai redusă este flancată de un tubercul pe care se pot vedea două suprafețe articulare, una pentru radius, alta pentru osul radial.

Cele două oase se articulează deci numai prin capete, realizând o vastă arcadă radio-ulnară. Cu toate acestea, oasele între ele nu realizează decât o ușoară alunecare, atât cât să permită aripei să vâslească în aer pentru mecanica sborului.

PRIVIRE GENERALĂ

Intr'o privire retrospectivă asupra conformației oaselor antebrațului în seria animală se poate constata în primul rând o amplă variație mai ales a ulnei, în timp ce radiusul va prezenta mai mult sau mai puțin caracfere comune tuturor speciilor descrise.

Această variabilitate, este consecința tendințelor pe care le manifestă animalul respectiv în executarea și a altor mișcări decât flexiune-extensiune. Nu mai puțin frapantă este și dimensiunea pe care o au cele două oase atât în raport unul cu altul cât și privite proporțional cu restul razelor osoase.

Proporția între cele două oase atât de variabilă dela animal la animal, dela specie la specie, nu poate fi interpretată decât în legătură cu acțiunea mecanică rezervată exclusiv apendicelor din care fac parte.

Solidaritatea celor două oase, atrage după sine un anumit raport, în funcție de ulnă care îndeplinește prin poziția sa un duplu rol: de sprijin solidar cu radiusul atunci când e necesar sprijinul, (în momentul acțiunei pasive a membrului), și de mâner de pârghie atunci când raza respectivă acționează ca pârghie (în momentul acțiunei active a membrului).

Raportul proporțional al zeugopodiumului față de celelalte raze osoase ale membrului, nu poate fi privit se-

parat de modul de viață și specificul ansamblului structural al speciei respective. O scurtare proporțională se va constata ori de câte ori autopodium-ul va suferi o alungire, (cum e cazul la cal) și invers. Ca o acțiune mecanică de contrabalansare prin modificarea structurală, corelația dintre razele osoase își păstrează valoarea proporțională.

In ce privește conformația exterioară a celor două raze osoase ale zeugopodiumului, desvoltarea excesivă a olecranului nu poate fi decât consecința rolului pe care-l are la speciile animalelor domestice, acționând ca braț de pârghie mai ales în propulsie, acțiune cu totul dispărută la om, dar existentă în gradații diferite la toate speciile care fac subiectul studiului nostru.

Intima unire a corpului ulnei la radius se pare că nu este decât consecința modului de contracție a mușchilor regiunei în poziția patrupedă în diferitele momente ale locomoției. In ce privește conformația specială pe care o iau cele două oase la carnivore, necesitatea mișcărilor de rotație cu trecerea din pronație în supinație și invers apare ca o primă cauză.

AUTOPODIUM

Generalităţi.

Autopodiumul cuprinde, la toate animalele, 3 subregiuni: basipodium, metapodium şi acropodium, cuprinzând fiecare un număr de oase din totalitatea cărora rezultă ceeace numim cu un termen generic mâna animalului.

Respectiva regiune se prezintă foarte variată în seria animală, oasele componente variind atât ca formă cât mai ales prin numărul lor, în funcţie de speciile considerate. Această variaţie atrage după sine un număr mai mare sau mai redus de degete, caracter specific în corelaţie cu factorii direcţi de mediu în care specia respectivă s'a desvoltat în decursul timpurilor.

Incepând cu omul şi carnivorele a căror regiune acropodială cuprinde un număr de 5 degete şi sfârşind cu solipedele la care sprijinul se face pe un singur deget, variaţia regiunei prezintă forme diferite, derivate după concepţia unanim recunoscută, dintr'un arhetyp heptadactil, din care prin reducţiunea a 2 degete a rezultat arhetypul pentadectil, prezent încă şi astăzi la unele Batraciane sau Reptile.

Respectivul arhetyp pentadactil cuprinde un număr de 5 degete formate fiecare din câte 3 falange, care urmează la 5 metacarpiene prinse pe un carp în a cărei componenţă intră un număr de oscioare grupate în jurul unui os central.

Bazipodium.

Regiunea carpienă a arhetypului pentadactil cuprinde

un număr de 11 oase așezate: trei dintre ele proximal denumite după rapoartele lor cu oasele zeugopodiumului „radial" cel care urmează radiusul, „ulnar" cel din dreptul ulnei și „intermediar" cel așezat între ele.

— cinci din oasele amintite precedează regiunea metacarpiană fiind așezate câte unul în dreptul fiecărui os metacarpien și fiind denumite în general oase „carpale", respectiv carpal 1 cel care corespunde metacarpienului 1, (intern) carpal 2 cela care corespunde metacarpienului 2, etc.

— Aceste oase se găsesc grupate în jurul unui os care ocupă aproximativ locul dintre intermediar și carpalul 3, numit osul „central".

— Se mai observă deasemenea de o parte și de alta câte un oscior care mult timp au fost considerate ca sesamoizi, dar care în realitate nu sunt decât vestigiile a două degete dispărute, respectiv prepolexul și postminimus, cunoscute sub denumirea de „oase accesorii".

Din aceste oase, o parte pot fi întâlnite la toate speciile care fac subiectul studiului de față, altele numai la unele, după cum urmează:

— Os carpi radiale (Cr) reprezentat prin osul scafoid, numit încă și os naviculare, este prezent la toate animalele și așezat medial.

— Os carpi intermedium (Ci) reprezentat prin semilunar, numit încă și os lunatum, poate fi văzut la toate speciile respective ocupând locul al doilea (medio-lateral).

— Os carpii ulnare (Cu) reprezentat prin piramidal, numit încă și os triquetrum la fel este prezent.

— Os accesorii lat. — os carpii accesorium laterale — (Ca) reprezentat prin pisiform — os pisiforme — poate fi văzut la toate animalele ocupând un loc excentric de partea laterală a bazipodiumului.

— Os carpii centrale (Cc) poate fi întâlnit sub forma lui inițială numai la iepure.

— Os carpii accesorium mediale — reprezentat al pre-

polexului este reactualizat la carnivore sub numele de Phacoid așa cum se va vedea mai târziu.

— Os carpale primum (C1) reprezentat prin trapez, numit încă și os multagulatum majus ocupă locul medial fiind așezat sub os naviculare.

— Os carpale secundum (C2) reprezentat prin trapezoid — os multangulatum minus, — câștigă adeseori o desvoltare mai mare chiar decât a trapezului.

— Os carpale tertium (C3) — os capitatum — este reprezentat prin capitat, fiind în general cel mai desvoltat os al rândului al doilea.

— Os carpale quartum (C4) numit și os hamatum este reprezentat prin unciform ocupând locul cel mai lateral dintre oasele carpale.

— Os carpale quintum, nu are un reprezentant în seria oaselor întâlnite la animalele studiate în cursul de față. Cum însă, la toate mamiferele considerate de noi, os hamatum se desvoltă într'o anumită conexiune, s'a acceptat sugestia că fără îndoială acest os deși simplu ontogenetic, reprezintă în realitate carpalele 4 și 5 sudate.

Metapodium.

In ce privește regiunea metacarpienă, oasele respectivei regiuni se prezintă destul de variat în seria animală, atât în ce privește numărul cât și forma.

Considerate din punct de vedere numeric, prezintă o variație dela 5 aproape egal desvoltate, la unul singur bine desvoltat, restul fiind dispărute sau reprezentate prin vestigii.

Astfel, la om, cele cinci metacarpiene reprezintă întocmai arhetypul pentadactil, cum de altfel pot fi văzute și la carnivore.

La porc nu se pot întâlni în mod curent decât patru metacarpiene, os metacarpale primum fiind dispărut. Faptul că persistă însă osul carpal corespondent ne face să presupunem ca osul metacarpal respectiv nu a dispărut de prea mult timp, acceptându-i în același timp existența lui

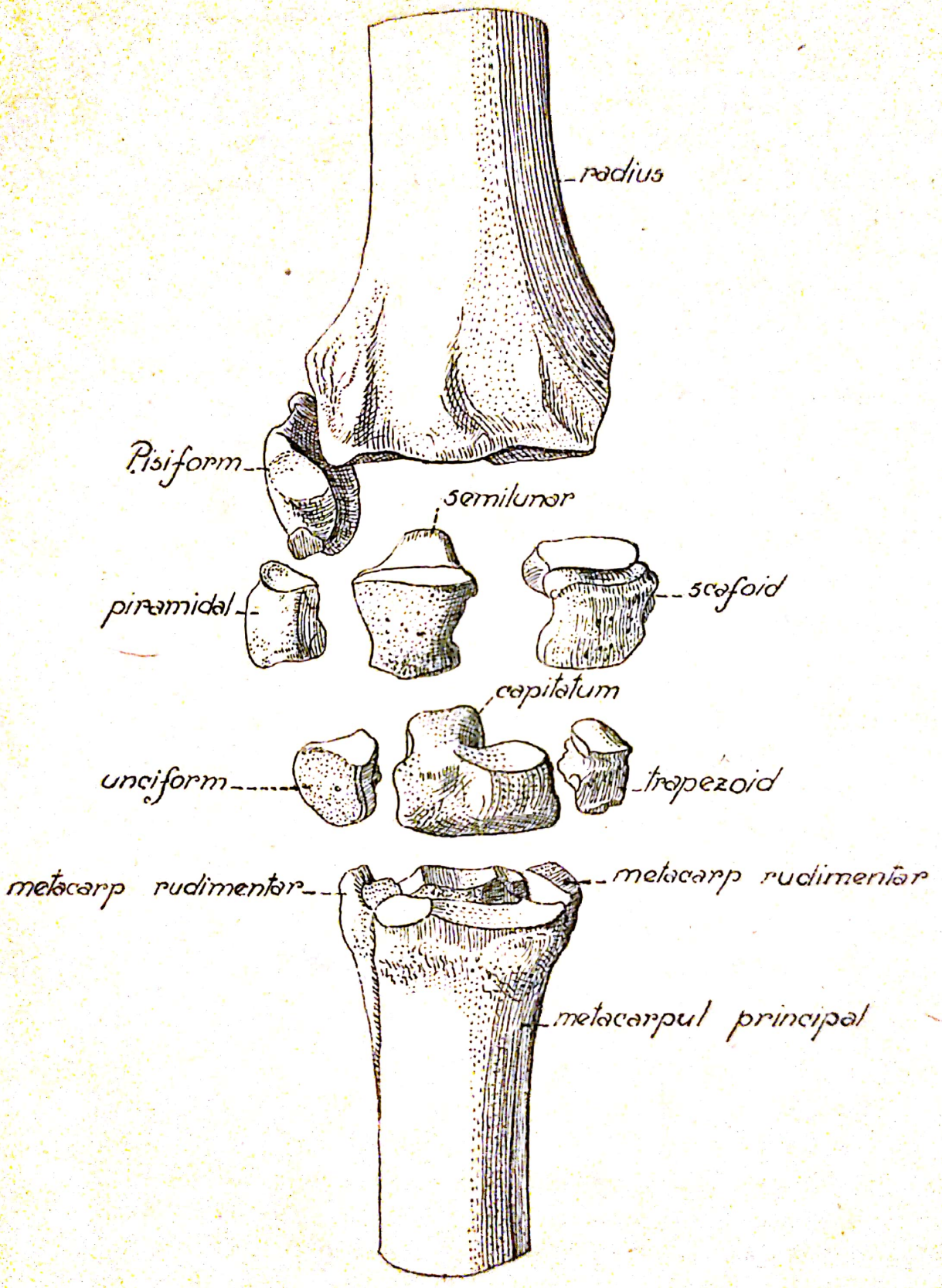

Fig. 26 Oasele carpiene la cal

Scanned with OKEN Scanner

virtuală. De fapt, nu sunt rare cazurile, când acest al cincelea os împreună cu degetul respectiv, reapare sub forma unui deget numit supranumerar cuprinzând trei falange.

La rumegătoare, mari și mici, se întâlnește în principiu aceiași configurație ca și la porc cu singura deosebire că degetele 2 și 5 sunt mult mai puțin desvoltate, iar metacarpienele 3 și 4 sunt sudate formând un os duplu.

La solipede, cu toate că admitem în principiu existența unui singur deget, se constată cu destulă ușurință ca pe lângă metacarpalul 3 care într'adevăr este exagerat de desvoltat, persistă încă și metacarpalele 2 și 4 sub formă rudimentară, flancând osul principal într'o parte și în alta.

Tipul de os metacarpal — os metacarpale — se prezintă destul de variat în seria animală după cum animalul este pentadactil sau monodactil.

In toate cazurile însă osul metacarpal este un os lung săpat de un canal medular, prezentând un corp — corpus ossi — mai mult sau mai puțin cilindric și două extremități. Extremitatea proximală — basis — suportând oasele carpiene, extremitatea distală — capitulum — fiind articulată cu prima falangă.

Corpul în general este cilindric, prezentând la animalele cu oase metacarpale rudimentare câte una sau două suprafețe de sinostoză.

Baza metacarpienelor prezintă în sus una sau mai multe suprafețe articulare pentru carp, ușor ondulate și deobicei câte 2 suprafețe articulare plane, sculptate pe părțile laterale, servind la articularea între oasele metacarpiene respective.

Capitulum, sau extremitatea distală, în general este sculptată de o suprafață articulară formată de obicei din 2 condili separați de o creastă mediană. La metacarpienele rudimentare, capitulum este lipsit de această suprafață articulară, fiind terminat mai frecvent printr'un buton care nu aderă niciodată la osul metacarpien principal.

Scanned with OKEN Scanner

Acropodium — falanges manus.

Regiunea falangiană suferă aceiaşi variaţie ca şi regiunea metapodială, reducţiunea fiind în general mai marcată, în sensul că dacă oasele metacarpale se reduc în ritmul 1, 5, 2, 4, reducţiunea fiecărui deget în parte se face dela falange spre regiunea basipodiumului.

Privite în general, numărul degetelor urmează reducţiunea amintită. Cum toate animalele cu un singur deget la prima vedere, (cazul solipedelor), prezintă în realitate mai multe oase metacarpale, demonstrează că în mod curent numărul degetelor este mai redus decât al oaselor metacarpale corespondente.

În seria animală omul reprezintă tipul pentadactil ca şi carnivorele, numerotarea degetelor făcându-se dela planul median în sens lateral, respectiv degetul corespondent al osului trapez — degetul mare sau polex fiind degetul 1, indexul 2, mediusul 3, anularul 4, minimusul 5.

Considerate în mod special, cele 3 falange componente sunt denumite: Falanx prima, cea care urmează metacarpului, falanx secunda s. media, cea următoare şi falanx tertia s. distalis, ultima, care poartă unghia.

In ce priveşte falanga întâia şi a doua ele sunt mai mult sau mai puţin alungite, prezentând o extremitate proximală — basis — şi o extremitate distală — capitulum.

Baza în majoritatea cazurilor este scobită de una sau două cavităţi glenoide.

Capitulum în schimb prezintă suprafaţa articulară sculptată în condili.

Falanga a 3-a, falanx tertia s. distalis prezintă o conformaţie specială, având configuraţia unui trunchiu de con mai mult sau mai puţin trunchiat.

La om este ornată de o tuberozitate destul de evidentă — tuberositas unguale s. unquicularis — destul de distinctă şi la carnivore.

Cu niste anexe ale regiunei, în dreptul articulaţiilor interfalangiene, un număr oarecare de oscioare reprezintă

așa numiții sesamoizi — osea sesamoidea — legate o parte la falanga întâia — ossa sesamoidea falangis primae, altele la falanga a treia, (de obicei în număr de unul) — os sesamoideum falangis tertia.

„Ossa sesamoidea falangis primae" numite încă și „sesama bina" sunt la toate animalele în număr de 2 pentru fiecare deget având drept rol principal nu numai completarea suprafeței articulare a falangei, cât mai ales cel de suport de alunecare pentru tendoane. În ce privește osul sesamoid al falangei a 3-a — sesamum ungulae — el îndeplinește prin excelență rolul amintit de suport.

Cu aceste considerațiuni generale putem trece la prezentarea oaselor în particular la animalele ce ne interesează.

CAL

„BASIPODIUM" (Fig. 26)

Ossa carpi sau regiunea carpiană, la cal cuprinde un număr de 7 oase dispuse pe două rânduri cuprinzând:

— Rândul întâiu: pisiform, piramidal, semilunar, scafoid, considerate în sens latero-medial. Dintre acestea pisiformul ocupă o situație excentrică fiind așezat superolateral, pentru care motiv mai este numit și suscarpien.

— Rândul al doilea: unciform, capitat, și trapezoid, considerate în același sens. Nu rare ori se adaogă un al 3-lea os, trapezul, cel mai adesea fiind inclus în grosimea ligamentului comun medial.

Os pisiforme — (pisiformul, os carpi accesorium laterale) — are o formă discoidală, fiind ușor turtit dintr'o parte în alta și recurbat înăuntru, prezentând:

O circumferință aproximativ rotunjită sculptată de 2 fațete articulare:

una superioară, concavă, corespondentă condilului extern radial,

una inferioară, convexă, articulată cu piramidalul.

Fața laterală este convexă, neregulată și escavată de o culisă tendinoasă orientată dorso-ventral, caudo-cranial. Fața medială este concavă.

Se recunoaște ușor după forma lui discoidală și cele două suprafețe articulare. Orientarea se face ținând cont de fața externă și suprafața pentru radius care se orientează în sus.

Os triquetrum — (piramidal, os carpi ulnare), este osul lateral al rândului prim. Are în general o formă de gheată ortopedică pentru picior equin, formă destul de neregulată ca aspect oferind o serie de suprafețe articulare (în număr de 5) dintre care cea mai importantă este cea pentru pisiform sculptată pe marginea oblică, așezată caudal, articulară, de formă eliptică și ușor concavă.

Recunoașterea se face grație formei ortopedice cu suprafața articulară săpată pe marginea oblică. Orientarea fixează această suprafață dorso-caudal.

Os lunatum — (semilunarul, os carpii intermedium), este așezat între piramidal și scafoid. Volumul lui este intermediar fiind mai mic decât scafoidul, dar mai mare decât piramidalul. Forma este aproximativ cubică, fața caudală fiind ornată de un tubercul așezat caudo-ventral. Fața cranială este aproape patrată, prezentând o strangulație la mijlocul ei.

Se recunoaște după fața anterioară strangulată, orientarea făcându-se după tuberculul feței caudale care privește ventro-caudal.

Os naviculare — (scafoidul, os carpi radiale), este așezat medial, fiind cel mai voluminos dintre oasele rândului întâiu. Prezintă 4 suprafețe articulare sculptate pe 3 dintre fețe. Fața anterioară se unește într'o curbură cu fața medială, neexistând o margine între ele.

Se recunoaște ușor după unirea celor două fețe (cranială și medială), orientarea făcându-se cu curbura craniomedial.

Os hamatum — (unciformul, osul cu cârlig, os car-

pale quartum), prezintă o formă destul de neregulată, feţele nefiind distincte câtuşi de puţin, din cauza unei tuberozităţi caudo-ventrale şi a unei suprafeţe condiloide care coboară pe faţa laterală unind-o cu suprafaţa superioară.

Se recunoaşte graţie acestei suprafeţe condiloide, precum şi datorită unei suprafeţe articulare pentru capitat care are forma unei facle în vânt.

Orientarea se face cu suprafaţa condiloidă dirijată dorso-lateral.

Os capitatum — (capitatul, os carpale tertius), este turtit dorso-ventral cu o formă aproximativ triunghiulară dirijată cu vârful caudal, vârful fiind sculptat de o suprafaţă uşor condiloidă. Se articulează cu oasele din jur prin 7 suprafeţe articulare dintre carè cea pentru unciform imită perfect configuraţia unei facle în vânt. Orientarea se face după respectiva faţă care vine în contact cu unciformul, suprafaţa condiloidă de pe vârful triunghiului privind în sus.

Os mult angulatum minus — (trapezoidul, os carpale secundum), imită oarecum osul cu cârlig, prezentând ca şi acesta o suprafaţă condiloidă orientată însă dorso-medial şi un redus tubercul caudo-ventral.

Se diferenţiază de unciform însă prin tuberculul mai redus şi mai ales prin lipsa suprafeţei în faclă. Orientarea se face cu suprafaţa condiloidă în sus şi înăuntru, tuberculul fiind dirijat postero-inferior.

Os mult angulatum majus — (trapezul, os carpale primum), nu este constant la solipede. Când se găseşte totuşi, are forma unui grăunte osos inclus, după cum s'a spus, în grosimea ligamentului.

Oasele carpiene se desvoltă printr'un singur nucleu de osificaţie, cuprinzând relativ mult ţesut spongios.

Aşezarea lor la cal, ca de altfel la toate animalele patrupede, vine în sprijinul nu atât al uşurării execuţiei mişcărilor cât mai ales pentru dispersiunea forţei de presiune pentru menajarea falangei a 3-a.

„METAPODIUM" ((Fig. 28)

Regiunea metacarpiană la cal cuprinde un număr de 3 oase metacarpale, respectiv metacarpul 2, 3 și 4. Dintre acestea numai metacarpul 3 este complet desvoltat conform tipului, celelalte două rămânând în stare rudimentară de unde și denumirea de metacarpe rudimentare.

Metacarpienul 3 (metacarpienul median) este un os lung, rectiliniu, așezat într'o poziție verticală între carp și falanga 1-a.

Corpul cilindric ușor turtit în sens cranio-caudal prezintă fețele rotunjite, cu excepția feței palmare care este ușor plană și accidentată de o parte și de alta de 2 suprafețe aspre de sinostoză, triunghiulare cu baza în sus, destinate articulării cu metacarpele rudimentare. O gaură de prim ordin se poate vedea în treimea superioară și o ușoară depresiune în sfertul inferior.

Extremitatea proximală — Basis — este netezită de o suprafață articulară ondulată, pentru articularea cu al 2-lea rând, carpien, formată din 2 fațete în continuitate. Cea medială, care este și cea mai întinsă, pentru capitat, cea laterală, mai redusă, servind la articularea cu unciformul. Așezate caudo-lateral și caudo-medial câte 2 suprafețe articulare separate de o ușoară eșancrură servesc la articularea cu metacarpele rudimentare. Cranial o tuberozitate întinsă servește la inserția m. extensor carpii radialis.

Extremitatea distală prezintă o suprafață articulară formată din 2 condili separați de o creastă, servind la articularea cu falanga 1-a și marii sesamoizi. Pe diametrul transversal, de fiecare parte se observă câte o redusă fosetă de inserție ligamentoasă.

Conținând foarte mult țesut compact, se desvoltă prin 2 nuclei de osificație, dintre care unul pentru corp și unul pentru extremitatea distală. Este deci un os monoepifizar, (exemplu de necesitatea neconfundării noțiunei de extremitate cu aceea de epifiză).

In ce privește metacarpienele laterale sau rudimentare, ele se prezintă ca niște oase alungite cu corpul de formă prismatic triunghiulară una dintre fețe (cea cranială) articulându-se cu metacarpul 3.

Extremitatea proximală — Basis — prezintă în sus una (cel lateral) sau două (cel medial) fețe articulare pentru oasele carpiene și câte două suprafețe pe contur, servind la articularea diartrodială cu metacarpul 3.

Extremitatea distală — Capitulum — nu-și merită denumirea fiind terminată cu un buton — (butonul metacarpului rudimentar).

Diferențierea de metatarse, se face prin aceea că baza este în întregime articulară venind în contact pe toată suprafața bazei cu oasele carpiene. Diferența între cele 2 metacarpiene, constă în aceea că metacarpul 4 (lateral) are baza sculptată de o singură suprafață, în timp ce metacarpul 2 are baza sculptată de 2 suprafețe articulare destinate oaselor carpiene.

Conținând mult țesut compact, sunt lipsite de canal medular și se desvoltă fiecare prin 2 nuclei de osificație dintre care al 2-lea pentru butonul terminal.

„ACROPODIUM" (Fig. 30, 31, 32, 33)

Acropodium la cal cuprinde numai 3 falange, reprezentând componența completă a *unui singur deget.*

„Falanx prima, s. proximalis" este cel mai scurt os lung al calului. Are corpul ușor turtit antero-posterior, ușor rotunjit, prezentând pe fața caudală un triunghiu de inserție ligamentoasă așezat cu baza în sus.

Extremitatea proximală — basis — este sculptată de o suprafață articulară pentru metacarp, formată din două cavități glenoide separate de un gât median puțin evident.

— 2 tuberculi așezați caudal flanchează suprafața articulară.

Extremitatea distală — capitulum — prezintă 2 condili

separați de un gât median, condilul extern fiind mai mic decât cel median, servind la articularea cu falanga a 2-a.

Cuprinzând mult țesut compact, ca orice os lung, are canal medular și se desvoltă prin 2 nuclei de osificație dintre care unul pentru corp și unul pentru extremitatea proximală.

Falanx secunda s. media este un os scurt, ușor turtit în sens cranio-caudal prezentând: fața posterioară netezită de o suprafață de alunecare.

Extremitatea proximală este sculptată de o suprafață articulară formată din 2 cavități glenoide și un relief median.

Extremitatea distală este formată de 2 condili inegali (dintre care cel extern mai redus) și un șanț median.

Falanx tertia s. distalis se prezintă sub forma unui trunchiu de con, secționat la rândul lui oblic, având 3 fețe, 3 margini și 2 unghiuri.

Fața cranio-dorsală — facies parietalis — rotunjită, este săpată de fiecare parte de câte o scizură — sulcus parietalis — sau scizura prepalmară separând o porțiune cuprinsă între ea și marginea inferioară, tuberoasă și destul de evidentă numită „eminență patiloabă".

Fața inferioară care vine în contact cu pământul — facies solearis — este despărțită în două porțiuni de o creastă — crista semilunaris —. Porțiunea așezată înaintea acestei creste neregulată, cu fine porozități, a fost denumită sol sau „Planum cutaneum" —; porțiunea așezata în urma crestei — facies flexorius — este delimitată de 2 scizuri — sulcus solearis — sau scizurile palmare, așezate de o parte și de alta, scizuri care se termină la două găuri, găurile palmare — forramen soleare — care reprezintă deschiderile unui canal ce parcurge osul în semicerc — canalis semilunaris.

Fața superioară este ocupată de o suprafață articulară și este denumită „facies articularis" fiind formată din 2 cavități glenoide separate de un ușor relief median.

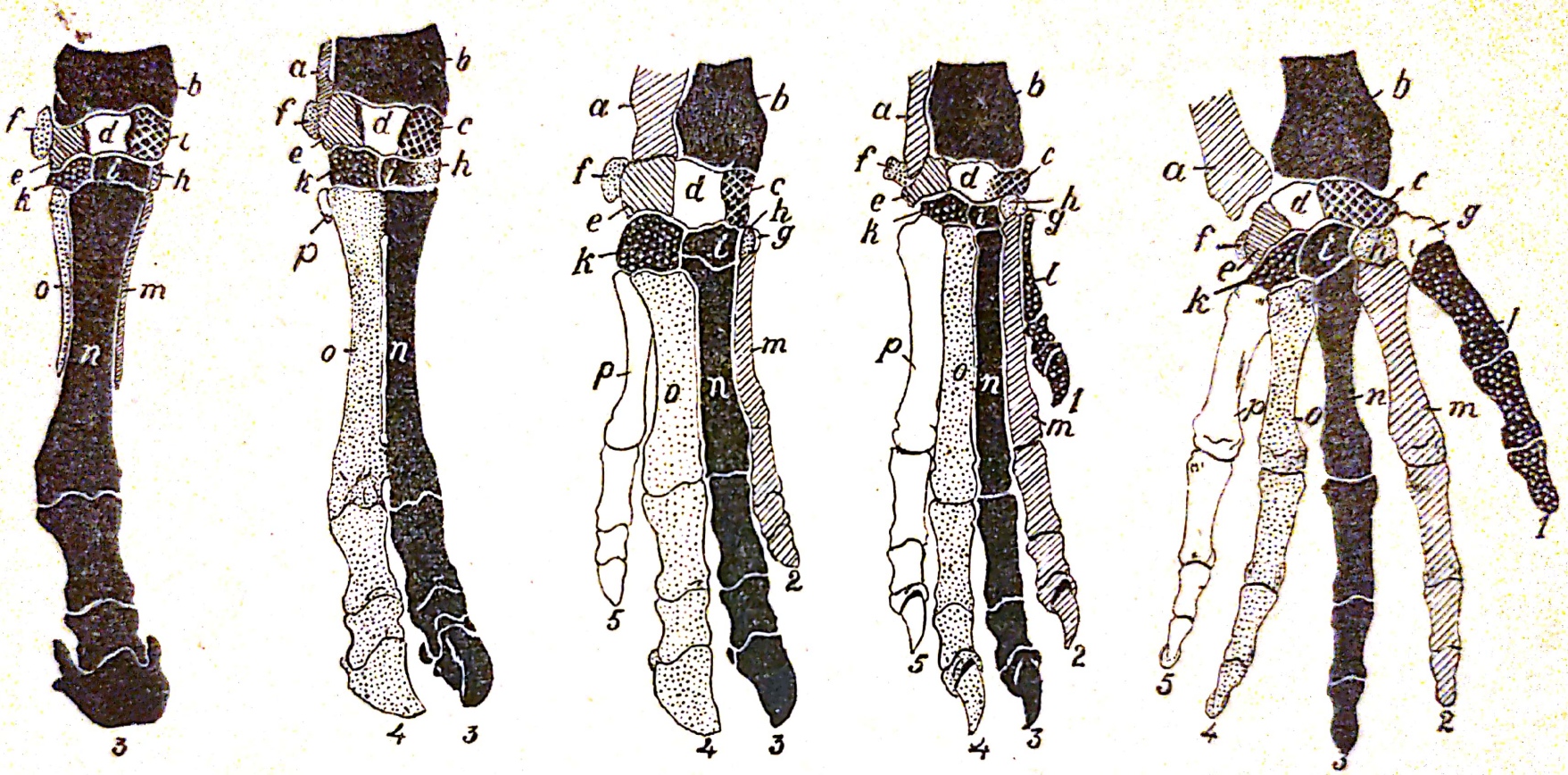

Fig. 27 Oasele carpo-metacarpiene în seria animală: a-ulna; b-radius; c-scafoid; d-semilunar; e-piramidal: f-pisiform; g-trapez; h-trapezoid; i-capitatum; k-unciform; l-metacarpul 1; m-metacarpul 2; n-metacarpul 3; o-metacarpul 4; p-metacarpul 5

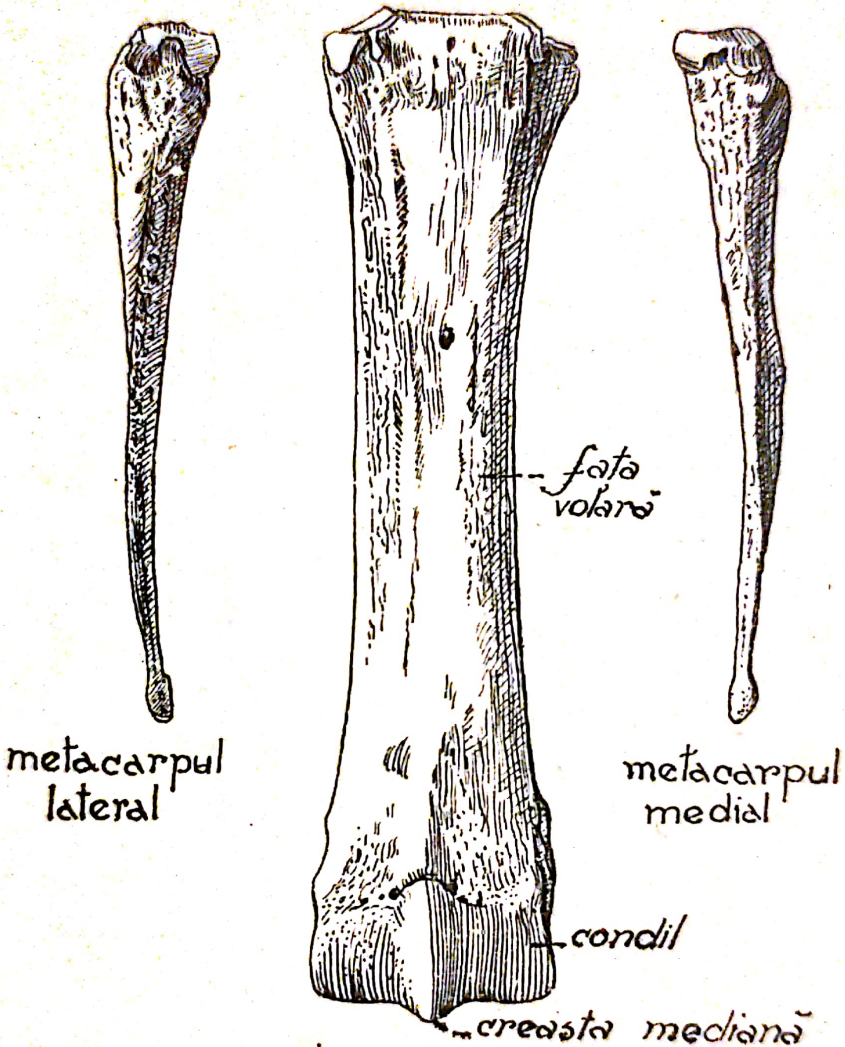

Fig. 28 Metacarpul de cal.

Scanned with OKEN Scanner

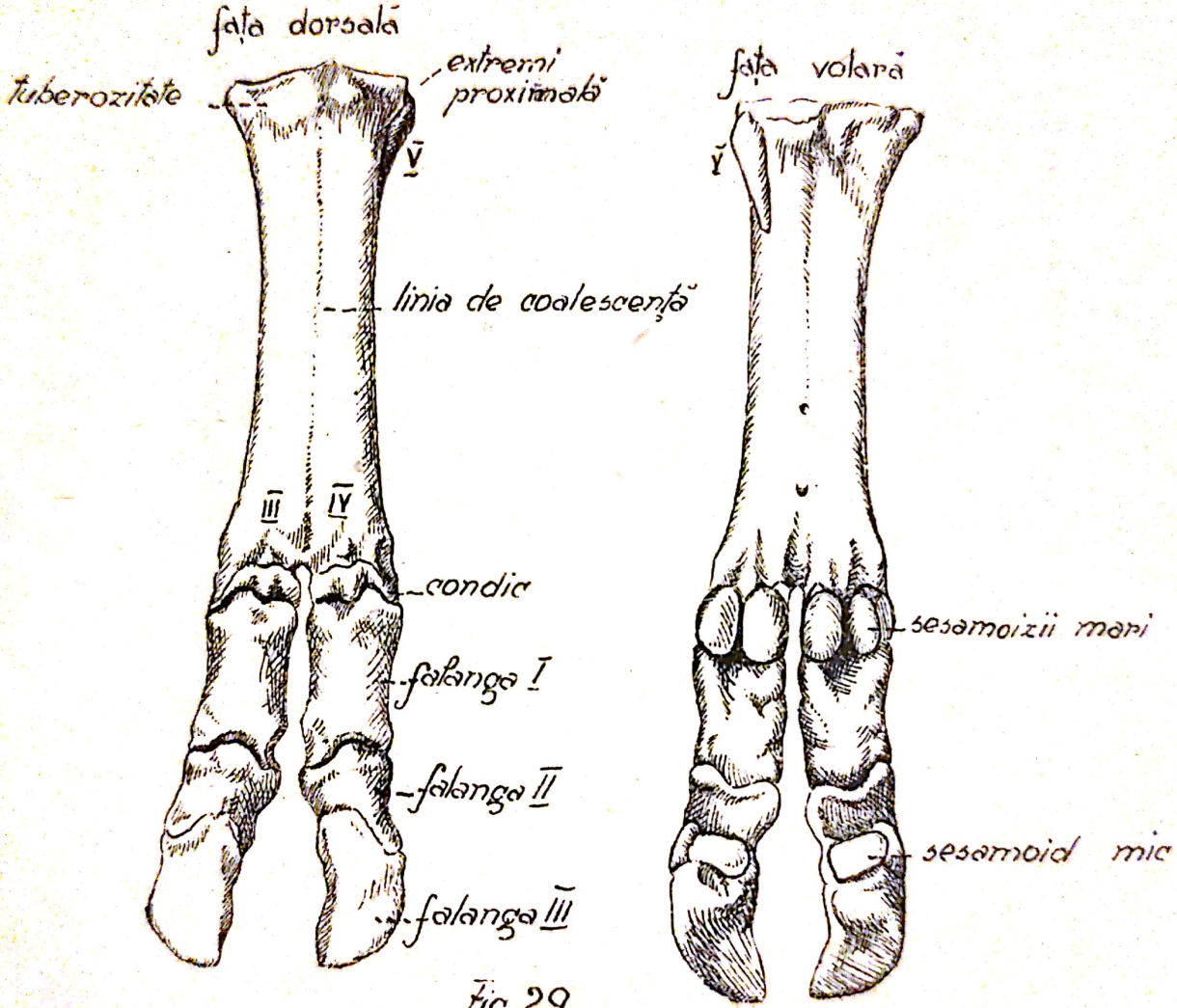

Fig. 29
Metacarpul de bou

Scanned with OKEN Scanner

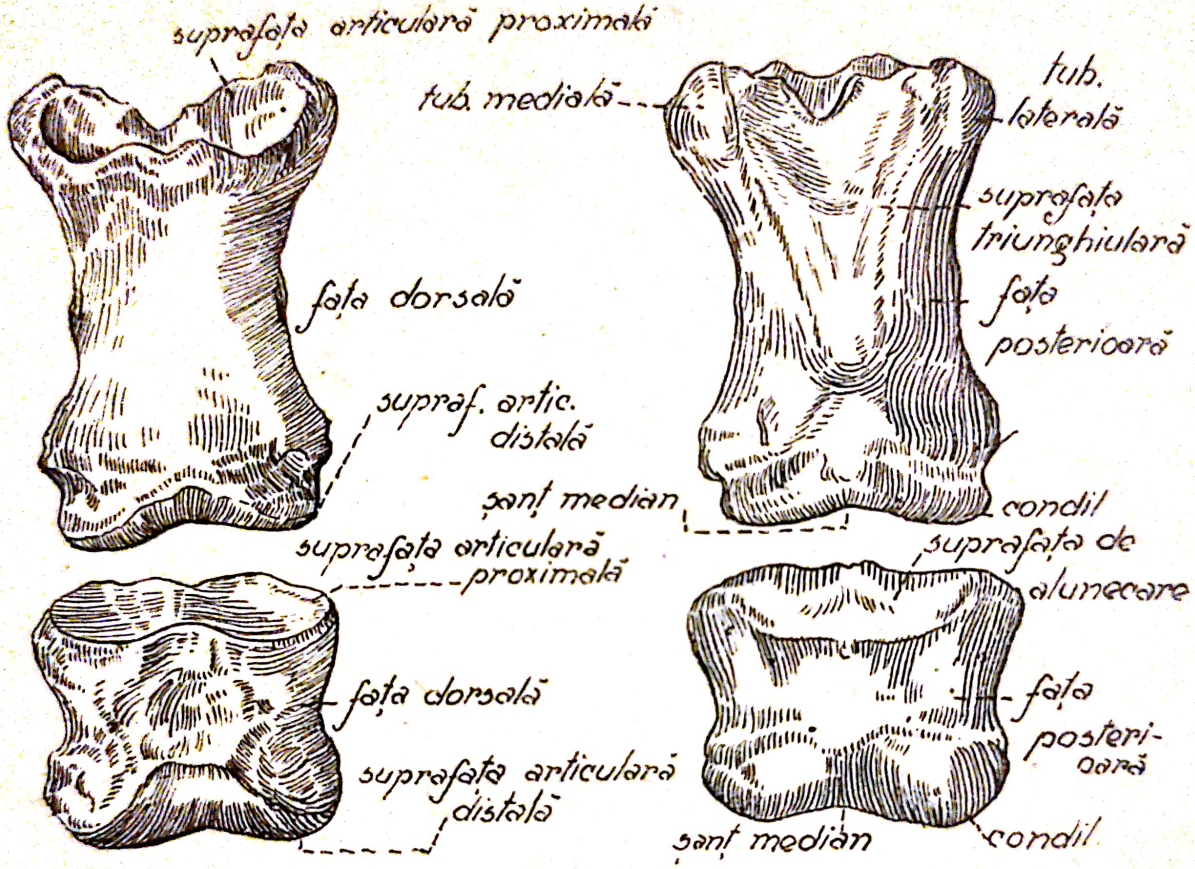

Fig. 30

Falanga I° și a II° de cal

Scanned with OKEN Scanner

marii sesamoizi

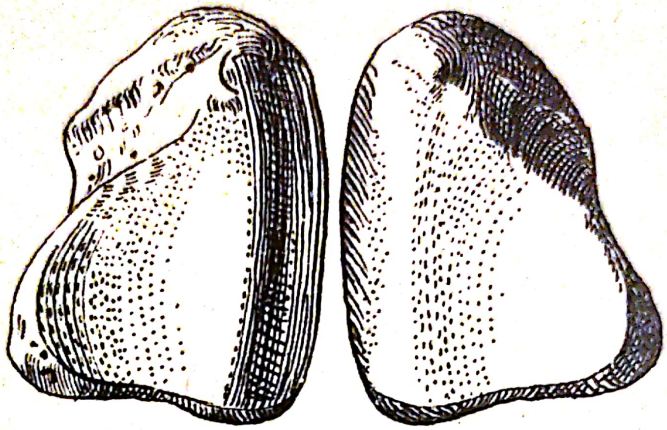

micul sesamoid



față volară

micul sesamoid

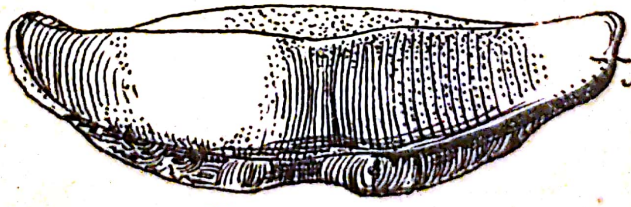

față dorsală

Fig. 31

Sesamoizii de cal.

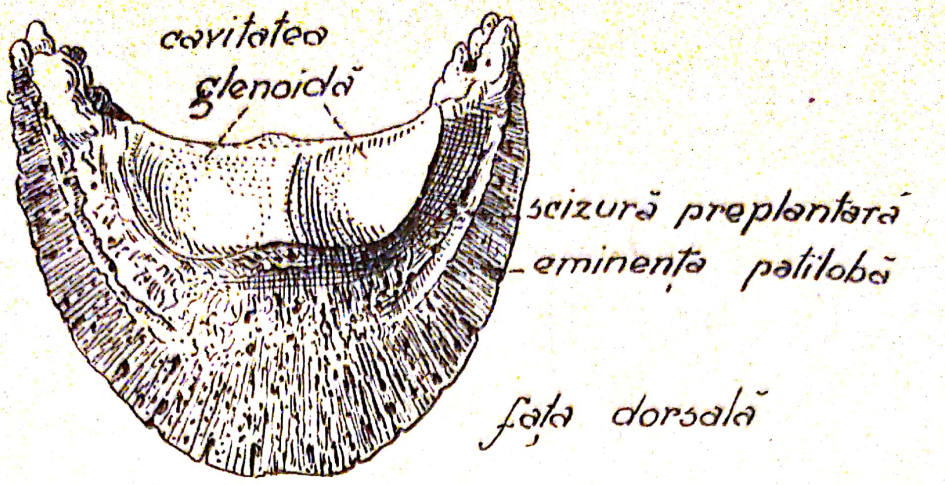

MEMBRU ANTERIOR

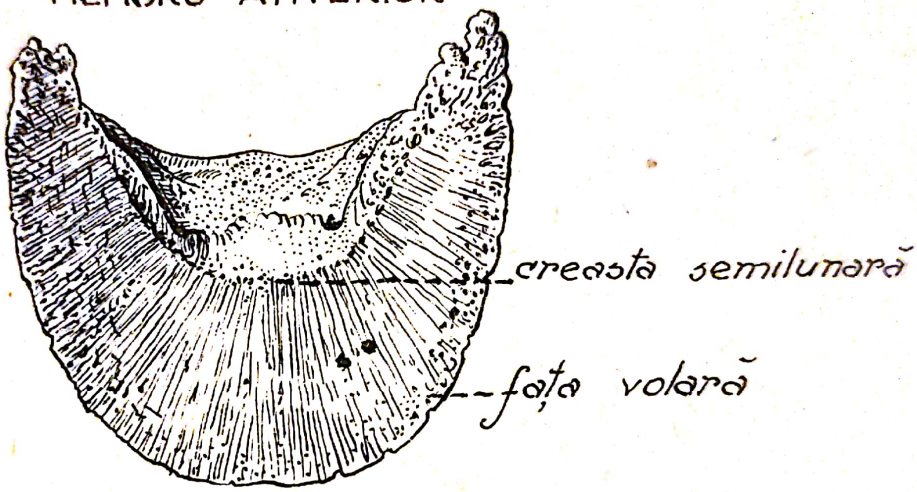

MEMBRU ANTERIOR

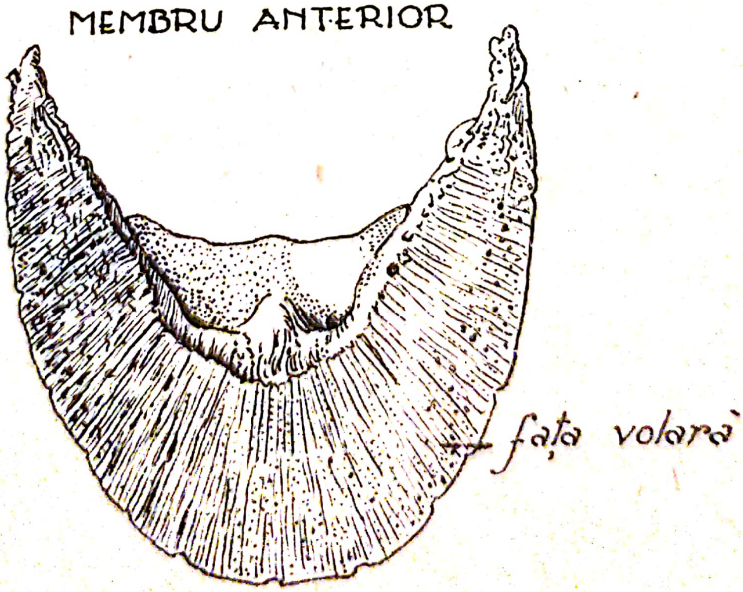

MEMBRU POSTERIOR

Fig. 32 Falanga III^a cal

Scanned with OKEN Scanner

Marginea superioară — margo coronarius — descrie o curbă laterală ridicându-se în porțiunea ei mediană pentru a forma o evidentă eminență, numită eminența piramidală — procesus extensorius — înapoia căreia se întinde suprafața articulară pentru falanga a 2-a, eminență flancată de o parte și de alta de câte o fosetă de inserție ligamentoasă.

Marginea inferioară — margo solearis — este convexă și perforată de o serie de găurele — forramina marginalia — destinate vaselor.

Marginea posterioară — margo articularis — este destinată articulării cu micul sesamoid fiind sculptată de o suprafață diartrodială.

Unghiurile laterale sunt divergente și privesc spre înapoi. O eșancrură adâncă, (originea scizurei prepalmare), desparte fiecare unghiu în câte 2 apofize: cea superioară numită „apofiză bazilară", cea inferioară „apofiză retrosală" — procesus volaris.

Falanga a 3-a conține mult țesut spongios fiind perforată de o serie de conducte vasculare dintre care cel mai important este sinusul semilunar. Desvoltarea se face în mod cu totul particular rezultând din 2 formațiuni distincte: una proximală encondrală, alta distală periostică.

Sesama bina — ossa sesamoides falangis primae — sau marii sesamoizi sunt două oscioare așezate înapoia metacarpului principal și falanga întâia, ambii au o formă aproximativ tetraedrică prezentând câte o bază și trei fețe. Una dintre fețe numită față concentrică este încrustată cu cartilaj și concură la formarea marei teci sesamoidiene.

Sesamum ungulae — os sesamoideum falangis tertiae sau micul sesamoid, numit încă și osul navicular, este un os scurt, în formă de navetă, atașat falangei a 3-a. Fața superioară completează suprafața articulară. Fața inferioară încrustată cu cartilaj formează o suprafață de alunecare. Marginea anterioară escavată de o renură se articulează la falanga a 3-a. Marginea posterioară și extremitățile servesc la inserții ligamentoase.

Scanned with OKEN Scanner

Ca o anexă specială la solipede trebuesc amintite fibrocartilagele complimentare — Cartilagines ungulae — în număr de două pentru fiecare picior, fiecare având forma unui scut antic, fixate la falanga a 3-a ca un fel de completare dorso-caudală.

Conformaţia deosebită pe care o întâlnim la piciorul calului, cu proporţionalitatea oaselor respective, apare ca o consecinţă logică a rolului pe care membrele l-au monopolizat la un animal de viteză.

B O U

„BASIPODIUM".

Regiunea carpienă la bou nu cuprinde decât 6 oase, trapezul lipsind totdeauna, iar trapozoidul fiind unit cu capitatul. In modul acesta rândul întâiu va cuprinde 4 oase, în timp ce rândul doi nu va avea decât două oase.

Pisiformul — (os pisiforme) — este globulos, alungit şi cu o singură suprafaţă articulară, caracter cu totul distinct.

Piramidalul — (os triquetrum) — mult mai neregulat decât cel de cal se diferenţiază printr'o adâncă incizură articulată cu apofiza stiloidă a ulnei, printr'un tubercul redus ventro-caudal şi printr'o suprafaţă eliptică uşor concavă, sculptată pe marginea oblică, destinată articulării cu pisiformul.

Semilunarul — (os lunatum) — reaminteşte semilunarul dela solipede, prin strangularea feţei anterioare şi prin tuberculul ventro-caudal aşezat ca şi la cal, care este mai desvoltat şi cu tendinţă tricuspidă.

Scafoidul — (os naviculare) — nu întrece în mărime celelalte oase, Se recunoaşte graţie convexităţii cranio-mediale şi tuberozităţii posterioare, care are tendinţă de ridicare spre antebraţ.

Unciformul — (os hamatum) — se remarcă prin a-

ceiaşi suprafaţă condiloidă observată şi la cal, diferind de acesta prin remarcabila întindere transversală şi prin suprafaţa articulară superioară, concavo-convexă prin care se articulează cu semilunarul şi piramidalul.

Capitato trapezoidul — os capitatum unit cu os multangulatum minus este foarte larg, turtit dorso-ventral, aproximativ patrulater se articulează cu scafoidul şi semilunarul.

„METAPODIUM" (Fig. 29)

Regiunea metacarpiană de bou cuprinde în mod frecvent 3 oase metacarpale câte odată chiar 4, respctiv 2, 3, 4 şi 5. Metacarpul 3 şi 4 sunt unite într'un singur os, unire însă care nu se face complet, linia de unire între cele două oase fiind destul de distinctă. Metacarpienul 5 este totdeauna prezent, aşezat de partea externă. Metacarpienul 2 fiind inconstant, poate fi întâlnit totuşi sub forma unei tije extrem de reduse.

Metacarpienele principale, reprezintă baza degetelor 3 şi 4 fiind unite într'un singur os cunoscut sub numele de osul fluerului. Respectivul are corpul rotunjit, uşor turtit în sens cranio-caudal, cu faţa cranială parcursă de o şănţăitură marcând linia de sudură a celor două oase. O şănţuitură asemănătoare se poate vedea şi pe faţa posterioară, ultima faţă fiind ornată în plus de uşoare rugozităţi.

Extremitatea proximală este sculptată de o faţă articulară compusă din 2 suprafeţe articulare în continuitate, destinate celor 2 oase carpiene ale rândului doi. Lateral extremitatea prezintă o redusă faţetă de diartroză cu metacarpul 5.

Extremitatea inferioară sau distală este divizată în două suprafeţe articulare corespunzătoare celor două oase sudate, fiecare reamintind întocmai suprafaţa articulară dela metacarpul de cal.

Metacarpul rudimentar articulat lateral este vestigiul

degetului 5, reprezentat printr'un redus oscior stiloid de maximum 5 cm., articulat diartrodial la extremitatea proximală a metacarpului.

„ACROPODIUM".

Regiunea falangienă la bou cuprinde două degete complete, formate fiecare din câte trei falange și vestigiul degetelor 2 și 5 ca formațiuni ale pielei, fără să aibă bază osoasă.

Falanga întâia se diferențiază de cea de cal apărând ca o jumătate de falangă din cauza turtirei ei medio-laterale. In totalitatea ei, însă diferă numai prin corp, care este mai alungit și mai turtit pe congenera ei, extremitățile reamintind întocmai conformația dela cal.

Aceiași diferență poate fi observată și la falanga a doua, cu deosebirea că în interior osul prezintă un veritabil canal medular.

Falanga a treia în schimb diferă mult nu numai de cea de cal, dar și de celelalte două, semănând în totul cu o jumătate de falangă de cal. Cu o formă aproximativă de tetraedru, prezintă 4 fețe cu marginile și unghiurile respective.

Fața concentrică este săpată de gutieră și de orificii vasculare. Cea excentrică, la fel perforată de orificii vasculare, are o porțiune superioară relativ netedă și o porțiune inferioară tuberoasă, reamintind eminența patilobă. Fața superioară se articulează cu falanga a 2-a. Fața inferioară → Faxies solearis — este lipsită de creastă semilunară, precum și de scizuri palmare. Sinusul semilunar nu-și mai merită numele, iar intrarea în el se face prin 3 orificii dintre care două flanchează eminența piramidală, al treilea fiind așezat în dreptul unghiului posterior.

Marii sesamoizi sunt în număr de 4, câte 2 pentru fiecare deget. Se deosebesc de cei de cal prin rotunjirea și dimensiunile mai reduse.

Scanned with OKEN Scanner

Micul sesamoid se ataşează la fiecare a treia falangă. Vor exista deci 2 mici sesamoizi mai reduşi decât la cal deşi în ansamblu destul de asemănători.

Boul este lipsit de fibro-cartilaje complimentare.

O A I E

„BASIPODIUM".

Cuprinde tot 6 oase ca şi la marile rumegătoare.

Pisiformul este mai alungit decât cel de bou.

Piramidalul are prelungirea postero-inferioară mai exagerată decât la bou.

Semilunarul, în general se aseamănă cu cel de bou, diferenţiindu-se prin exagerarea tuberozităţilor.

Scafoidul, unciformul şi *capitato-trapezoidul,* se aseamănă cu cele de bou reprezentându-le în miniatură. Nu se pot confunda fiind complet osificate, fapt care la viţel nu poate fi întâlnit.

„METAPODIUM".

Metapodium cuprinde metacarpele 3 şi 4 sudate într'un singur os al fluerului având aproximativ aceiaşi conformaţie ca la bou, fiind proporţional mult mai lung, şi un metacarpal (5) aşezat lateral (inconstant). Prezenţa metacarpului 2 este destul de frequentă.

„ACROPODIUM".

Configuraţia generală este asemănătoare cu cea dela bou, fiind desvoltate complet degetele 3 şi 4, degetele 2 şi 5 fiind reprezentate prin formaţiuni ale pielei.

Prima falangă este proporţional mai lungă decât cea de bou, ca şi cea de a doua. A treia falangă este mult mai turtită în sens transversal, neputându-se distinge for-

mațiunile decât cu mare greutate. Numărul sesamoizilor este egal cu cel dela bou, fibrocartilagele complimentare lipsind.

PORC (Fig. 27)

„BASIPODIUM".

La porc cuprinde 8 oase.

Pisiformul este alungit, are o singură suprafață articulară pentru piramidal.

Piramidalul este lipsit de tubercul postero-inferior.

Semilunarul prezintă aceiași față anterioară strangulată, neregulat ca formă dar diferențiindu-se de cel de bou prin regularitatea feței superioare care este aproape plană.

Scafoidul mai redus decât semilunarul prezintă o apofiză postero-inferioară cu tendință de ridicare spre radius.

Unciformul este cel mai voluminos os din rândul doi articulându-se cu metacarpienele 5, 4 și 3.

Capitatum este mult mai redus decât la bou și turtit în partea lui anterioară de sus în jos și în sens transversal în partea lui posterioară, în așa mod că privit din spate apare ca un os prelungit vertical, iar din față alungit transversal. Se diferențiază de orice alt os prin prelungirea lui posterioară alungită ca un cârlig în jos și ocupată de prelungirea fețelor articulare de pe fața superioară.

Trapezoidul este mult mai redus ca celelalte oase, cu aspect de prismă triunghiulară.

Trapezul de forma unui bob de grâu atașat la trapezoid, pentru care motiv prezintă o singură suprafață articulară.

„METAPODIUM".

Cuprinde 4 metacarpiene dintre care 2 mari și 2 mici.

Metacarpienele mari corespund degetelor 3 și 4, cele mici degetelor 2 și 5. Nu sunt sudate între ele ci articulate diartrodial, turtite unele pe altele și suportând oasele carpiene.

Metacarpienele mari prezintă extremitățile asemănătoare cu ale calului fiind în plus flancate de o prelungire caudală proximală evidentă. Extremitatea distală se comportă după tipul comun.

Metacarpienele mici prezintă extremitatea distală cu totul modificată, în loc de doi condili având o singură suprafață condiloidă care se articulează cu falanga.

„ACROPODIUMUL".

Prezintă pentru fiecare deget câte trei falange mai grosolane decât cele de oaie, în plus falanga a treia având deschiderile sinusului semilunar nu la baza apofizei piramidale, ci lateral.

Fiecare deget prezintă câte 2 sesamoizi mari și un sesamoid mic.

CÂINE (Fig. 27)

„BASIPODIUM".

La câine este format din 7 oase scafoidul fiind unit cu semilunarul rezultând un scafo-lunar.

Pisiformul este cilindroid și gâtuit, reamintind calcaneul și prezintă 2 suprafețe articulare.

Piramidalul prezintă o prelungire posterioară care se întinde pe marginea externă a carpului până la metacarpienul 5.

Scafo-lunarul prezintă o desvoltare exagerată articulându-se cu toate patru oasele rândului doi. Adeseori la scafo-lunar se adaugă și osul central respectivul os fiind un veritabil scafo-centro-lunar.

Unciformul este cel mai voluminos os din al doilea rând, reprezentând o piramidă triunghiulară cu baza în jos și ușor aplecată spre planul median. Se recunoaște după forma lui, cu marginea posterioară rotunjită și după fața care reprezintă baza prismei, care are o formă de frunză de trifoiu.

Capitatum la câine este un os relativ mic. Are forma unui incisiv de bou cu rădăcina dirijată caudal, fiind turtit de sus în jos în partea lui anterioară, formând un fel de paletă și în sens lateral cu jumătatea lui posterioară, care reprezintă mânerul paletei. Din profil prezintă o convexitate exagerată dorsală și o concavitate redusă ventrală.

Trapezoidul are o formă triunghiulară cu baza dirijată caudal, reamintind un incisiv de om.

Trapezul se prezintă sub forma unui solz, turtit dintr'o parte în alta mult curbat și așezat postero-infero-medial.

Facoidul descris de Strauss-Durckeim este prezent așezat deasupra trapezului și în urma scafoidului.

„METAPODIUM".

Cuprinde 5 metacarpiene cilindroide, dintre care cel medial, reprezentând polexul, este foarte redus. Metacarpienele se articulează prin extremitatea lor proximală sculptată de duble suprafețe articulare, îndepărtându-se spre extremitatea distală.

Extremitatea distală, prezintă suprafața articulară cu o conformație specială reprezentând o suprafață condiloidă înainte, urmată de doi condili separați de o creastă mediană. Se remarcă în mod special, că metacarpul polexului are epifiza situată proximal ca o falangă.

„ACROPODIUM".

Este format din cinci degete dintre care numai 4 iau sprijin pe sol. Polexul fiind mai redus nu ajunge să intre în sprijin.

Fiecare deget cuprinde 3 falange. In ce privește polexul, ținând cont de faptul că epifiza metacarpului său apare la extremitatea proximală, se afirmă că acesta prezintă trei falange fiind în schimb lipsit de metacarp.

Falanga întâia este cilindroidă, tuberoasă la extremitatea proximală și ușor curbată. Extremitatea distală prezintă o veritabilă troclee articulară, flancată de 2 tuberculi posteriori, separați de o eșancrură.

FAȚA ARTICULARĂ.

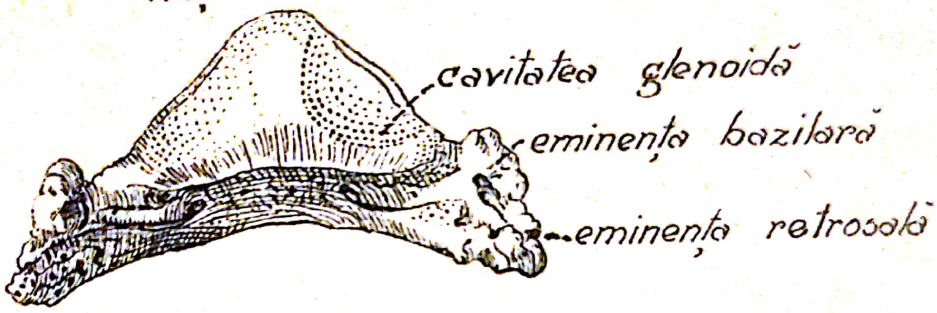

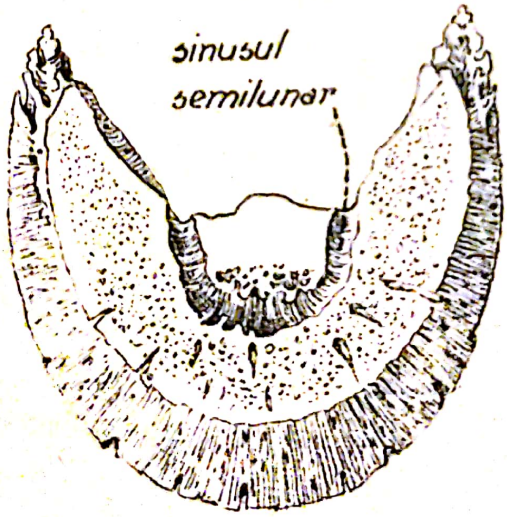

Fig. 33

Falanga $\frac{III}{3}$ a cal

Scanned with OKEN Scanner

Falanga a doua este mult mai scurtă, prezentând extremitatea distală trasă înainte, încât pusă pe plan orizontal cu faţa palmară, extremitatea apare ridicată.

Falanga a treia este conică şi are forma unei ghiare. Lărgită mult la bază, şi turtită lateral este limitată de o renură circulară întreruptă pe partea palmară de un redus tubercul de inserţie pentru flexori. De o parte şi de alta a tuberculului plantar se poate vedea câte o gaură vasculară reprezentând găurile palmare. O suprafaţă articulară concavă în sens dorso-palmar serveşte la articularea cu falanga a 2-a.

Câte 2 *sesamoizi mari* se pot vedea ataşaţi la fiecare falangă 1-a.

Nu există *mic sesamoid,* (fiind sudat la falanga a 3-a).

Sesamoizii dorsali sunt reprezentaţi prin grăunţi osoase aşezate înaintea articulaţiei metacarpo-falangiene — (sesamosi mari anteriori) — precum şi înaintea primei articulaţii interfalangiene. Sesamoizii dorsali, niciodată n'au fost întâlniţi la polex.

PISICA

„BASIPODIUM".

Basipodium cuprinde ca şi la câine 7 oase care cu aproximaţie sunt asemănătoare cu cele dela canine.

Pisiformul este mai subţire, mai alungit, mai gâtuit şi cu extremităţile mai voluminoase.

Piramidalul este mult mai redus decât la câine, trifaciat şi cu conformaţia generală piramidală.

Semilunarul este tot cel mai mare os, extrem de neregulat şi unit cu *scafoidul* formând *scafo-lunarul* diferenţiindu-se de cel de câine prin mulţimea suprafeţelor de pe faţa inferioară.

Unciformul se aseamănă cu cel de câine, prezentând aceiaşi formă triunghiulară.

Capitatul mult mai neregulat decât cel de câine pre-

zintă o creastă superioară mai îngustă, fără însă să mai aibă forma de incisiv de bou.

Trapezoidul are forma unui bob de porumb.

Trapezul apare frânt în unghiu.

Facoidul cât un grăunte se găsește așezat deasupra metacarpului.

„METAPODIUMUL".

Se prezintă în general cu configurația dela câine.

In totalitatea lor metacarpele par a se încăleca, realizând o strânsă legătură între ele, oferind suprafețele articulare de pe extremitatea proximală alungite în sens cranio-caudal. Metacarpienul polexului este tot atât de desvoltat ca și celelalte.

„ACROPODIUM".

Falangele în general nu prezintă nimic demn de remarcat în comparație cu câinele. Se constată lipsa sesamoizilor dorsali, iar la polex prezența unui singur mare sesamoid.

IEPURE

„BASIPODIUM".

Cuprinde 9 oase, adăugându-se osul central complet individualizat, fiecare os păstrându-și individualitatea.

Pisiformul este mult alungit, gâtuit și cu tuberozitatea caudală mai mare decât cea cranială, oferind în totalitatea lui 3 fețe articulare.

Piramidalul, mai alungit decât la pisică și mai voluminos, prezintă o exagerată prelungire caudală ajungând până la degetul 5 fiind săpat de o suprafață concavă pentru ulnă.

Semilunarul, independent, reamintește pe cel de cal fiind însă mult alungit.

Scafoidul mai voluminos decât precedentul este turtit de sus în jos cu o tuberozitate caudală săpată de o renură care o delimitează de restul osului.

Unciformul este turtit dorso-ventral și mult lățit răspunzând metacarpelor 3, 4 și 5. In mare reprezintă o piramidă patrulateră cu baza medială și vârful lateral.

Capitatul este un os redus, neregulat, cilindric și alungit în sens cranio-caudal, având o formă aproximativ septagonală.

Osul central imită perfect forma unui bob de porumb.

Trapezoidul mai desvoltat ca osul central reprezintă o piramidă cu baza anterioară.

Trapezul este un os redus, turtit de sus în jos.

„METAPODIUMUL".

Cuprinde 5 metacarpiene ca și la carnivore. Metacarpienul 3 este cel mai lung și cel mai subțire. Metacarpul 4 mai lung decât 2 și metacarbul 1 extrem de scurt.

„ACROPODIUM".

Iepurele prezintă 5 degete constituite pe același tip ca la carnasiere.

Degetul 5 este mai scurt decât 2. Falangele în general asemănătoare cu cele dela pisică.

PĂSĂRI

„BASIPODIUM".

Cuprinde două oase.

Osul radial de formă prismatic triunghiulară prezentând 5 fețe:

— Fața antero-externă liberă neregulat triunghiulară.

— Fața internă ușor concavă.

— Fața posterioară sculptată de o suprafață pentru ulnă.

— Fața superioară escavată de o suprafață glenoidă pentru radius.

— Fața inferioară oblică se articulează cu metacarpul principal.

Osul ulnar este ceva mai voluminos și așezat înapoia osului radial. Are forma unei piramide triunghiulare cu baza sprijinită pe buza internă a trocleii metacarpului prezentând:

— o față internă cu neregularități de inserție.

— o față externă accidentală.

— o față anterioară sculptată de 2 suprafețe glenoide separate de un șanț median.

— o bază ocupată în întregime de o suprafață articulară în unghiu.

„METAPODIUMUL".

Cuprinde 3 piese sudate într'un singur os.

Două metacarpiene principale reunite prin extremitățile lor libere și depărtate prin părțile lor mijlocii și un os metacarpien, rudimentar, formând o apofiză sudată la extremitatea proximală, reprezentând polexul.

„ACROPODIUM".

Este format din 3 degete. Unul dintre ele, cel mai redus, și reprezentând polexul, este format dintr'o singură falangă styloidă articulată la baza metacarpienului rudimentar respectiv.

Cel mai desvoltat dintre degete este constituit din 2 falange.

Degetul al 2-lea ca mărime posedă o falangă rudimentară atașată la falanga marelui deget.

PRIVIRE GENERALĂ

Configurația generală a autopodiumului cu variația întâlnită în seria animală demonstrează strânsa corelație dintre constituția organică și factorii de mediu care determină modul de viață al animalului respectiv.

La cal, animal specializat pentru viteză, regiunea autopodiumului nu mai păstrează decât un singur deget, reducțiunea făcându-se, în scurgere de milenii, sub acțiunea factorilor mecanici, de așa manieră, ca întreg membrul în

plenul lui să favorizeze la maximum acţiunea mecanică, acţiune care la rândul ei îşi imprimă direcţia şi-şi dă contribuţia la formarea şi desvoltarea respectivelor raze osoase. Lungimea oaselor este, după cum se poate uşor constata, în corelaţie directă cu lungimea razelor osoase proximale, interdependenţa corelativă dintre ele fiind destul de strânsă.

La animale mai puţin specializate pentru alura rapidă cum sunt rumegătoarele şi mai ales suideele, reducţiunea digitală este departe de idealul constatat la solipede.

Persistenţa degetelor la carnivore a avut drept cauză nu alura de mers a acestor animale cât utilizarea în condiţii cu totul speciale a membrelor în împrejurări specifice vieţii lor. Căţăratul pe copaci la pisică atribuţie şi calitate de prim ordin şi a unora dintre strămoşii câinelui a dus nu la dispariţia digitaţiei ci la înarmarea degetelor cu unghii speciale aptitudinei pe care animalele le manifestau.

Oposabilitatea polexului nu este întâlnită la animalele studiate, cu toate că ea există la o serie de specii, între care maimuţele antropoide ocupă primul loc.

De această oposabilitate însă nu a ştiut să profite în mod avantajos decât omul, care graţie unor condiţii speciale de viaţă într'o anumită perioadă a pământului a fost antrenat pe drumul civilizaţiei pe care în complexul factorilor mediului s'a angajat în mod definitiv.

Departe de a realiza acea suplеţe a mâinii care a făcut din specia umană deţinătorul exclusivist al artei instrumentare, animalele, în special cele studiate de noi în cadrul restrâns al preocupărilor noastre şi-au îndreptat specializarea în alte direcţii.

Din toate variaţiile amintite însă se impune stabilirea în mod definitiv a concluziei generale că, diferitele tipuri şi varietăţi ale respectivei regiuni din membru, a apărut ca o consecinţă neîndoioasă a factorilor extrinseci, care au acţionat în mod diferit asupra diferitelor specii, dirijându-le evoluţia în sensul cerut de aceşti factori.

Scanned with OKEN Scanner

OSSA EXTREMITATIS PELVINAE

Zonoscheletul

Generalități. Ossa cingulii extremitatis pelvinarum. Coxalul.

Centura pelvină respectă tipul de structură al centurei scapulare cu deosebire că cele 3 oase, Ilium, Ischium și Pubis se prezintă la animalul adult sudate între ele formând un singur os: coxalul. Cele două coxale la rândul lor sunt articulate simfizar pe linia ventro-mediană rezultând un singur os: osul bazinului, sau mai simplu bazinul.

In totalitatea lui osul bazinului formează un cerc osos circumscriind o cavitate: cavitas pelvina, (cavitate pelvienă) sau bazinul propriu zis.

In ce privește aspectul general, osul bazinului prezintă în principiu un planșeu format din oasele pubiene și cele 2 ischiumuri, planșeu prelungit în continuitate cu pereții laterali formați din cele 2 oase ilium. Plafonul cavității pelvine este străin de centură fiind completat de osul sacrum dependent de coloana vertebrală, precum și de o parte din vertebrele caudale. Pentru completarea pereților, se adaugă formațiuni fibroase și musculare, care în totalitate nu au alt rol decât de a închide și delimita cât mai complet această cavitate rezervată în mod special organelor genito-urinare.

In raport cu această cavitate, bazinul va prezenta o deschidere cranială — apertura cranialis — circumscrisă în întregime de raze osoase și o deschidere caudală — apertura caudalis — ușor modificabilă grație țesuturilor moi care intră în compoziția pereților.

Pe schelet centura pelvină se prezintă ca o piesă osoasă la primul aspect unică, cu sprijin direct pe coloana vertebrală, prin intermediul osului sacrum, oferind la rândul ei puncte de sprijin pentru cele 2 membre pelvine, primind pe laturi în cavitățile cotiloide capul articular al femurului. In modul acesta, legătura dintre membre și restul corpului se face în sprijin osos direct, spre deosebire de membrele toracice unde legătura dintre membre și torax se face exclusiv grație mușchilor regiunei.

Coxalul. Ossa coxae s. pelvis.

Coxalul reprezintă jumătatea simetrică a oaselor bazinului exclusiv osul sacrum, având o formă destul de neregulată, orientat oblic dorso-ventral cranio-caudal și format din 3 oase: Ilium, Ischium și Pubis, care la animalul în vârstă sunt perfect reunite dar a căror delimitare se poate face în perfecte condițiuni pe animalul tânăr. Cele 3 oase sunt în contact direct unul cu altul într'un punct articular — cavitatea cotiloidă — în așa fel ca sprijinul femurului să se repartizeze în mod proporțional pe toate trei. Prin intermediul celor 2 oase ventrale, (ischium și pubis) osul rezultat se pune în contact cu respectivele simetrice, dând naștere la simfiza pelvienă — symphysis pelvis.

Os ilium, ilium.

Osul ilium este cel mai masiv și mai desvoltat dintre toate trei, formând peretele lateral al bazinului. Considerat în totalitatea lui, prezintă în general o parte mult lățită — Ala ossis ilium — și o parte rotunjită, masivă care vine la cavitatea cotiloidă — corpus ossis ilium.

Datorită turtirei pe care o manifestă aripa iliacă, se pot distinge 2 fețe, una internă — facies pelvina — și alta externă — facies glutea — prelungite atât pe aripe cât și pe corp și oferind o mulțime de formațiuni osoase.

Facies glutea, numită încă și fossa ilica externa, este mult concavă în dreptul aripei. La unele animale concavi-

tatea este umplută de o veritabilă creastă — crista glutea — care la animalele mari este mult ştearsă, apărând sub forma unei amprente curbe numită şi linea circularis s. linea glutea.

Facies pelvina cel mai adesea este uşor bombată şi separată în 2 porţiuni.

Una medială rugoasă de contact cu osul sacrum — facies auricularis.

Alta laterală destinată inserţiilor musculare — facies muscularis.

Marginea superioară, denumită şi crista ilica se pretează la mari variaţii în funcţie de unghiurile paletei iliace. Celelalte 2 margini coboară de pe marginile aripei iliace, formând o cnocavitate largă — îndreptându-se:

— cea internă, din mediană devine caudală prelungindu-se până pe ischium. Sub aripa iliacă, la limita dintre aripă şi corp, prezintă o largă concavitate descrisă sub numele de — incizura ischiadica major — sau marea eşancrură sciatică. In dreptul cavităţii articulare cu femurul marginea devine mai mult sau mai puţin tăioasă foarte evidentă la marile rumegătoare denumită — crista supracotyloidea —. La carnivore şi om, creasta este reprezentată printr'o veritabilă spină — spina ischiadica — cu prelungire în ambele cazuri pe ischium.

— marginea laterală a paletei devine cranială pe corp îngroşându-se şi prezentând în jumătatea ei mijlocie o creastă care vine de pe faţa pelvină — crista ilio-pectinea. In dreptul corpului respectiva creastă oferă o îngroşare, veritabil tubercul destul de evident la cal — tuber psoadicum — tubercul care serveşte ca punct de inserţie pentru m. micul psoas. In jos creasta iliopectinee se prelungeşte spre marginea anterioară a pubisului terminându-se într'o mare tuberozitate — Eminentia iliopectinea — care se întinde şi pe pubis.

In ce priveşte unghiurile aripei sunt denumite lateral — tuber coxae — şi dorsal sau sacral — tuber sacrale.

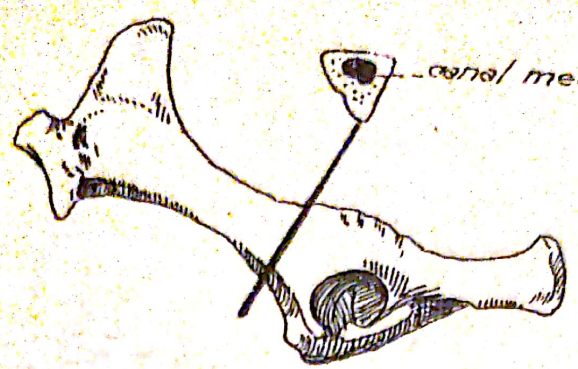

Cal

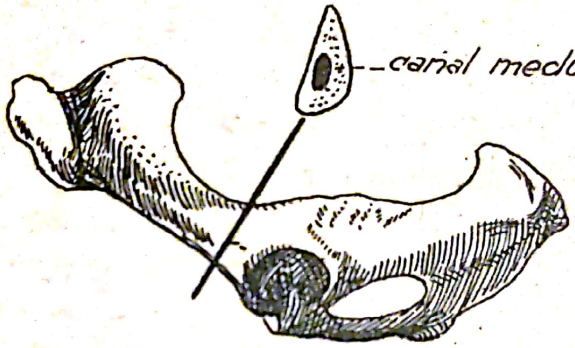

Bou

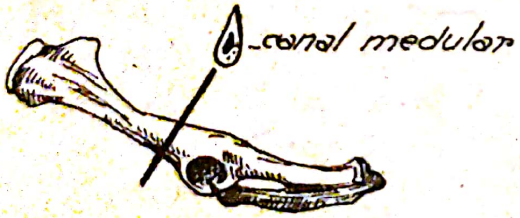

Oaie

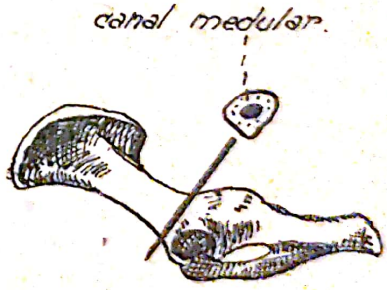

Porc

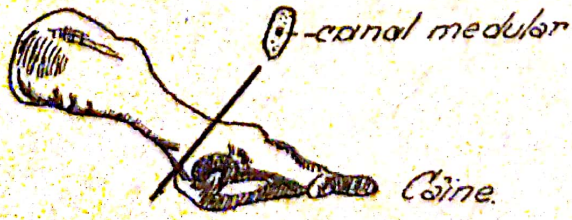

Câine.



Iepure.

Fig. 34. Coxalul în seria animală

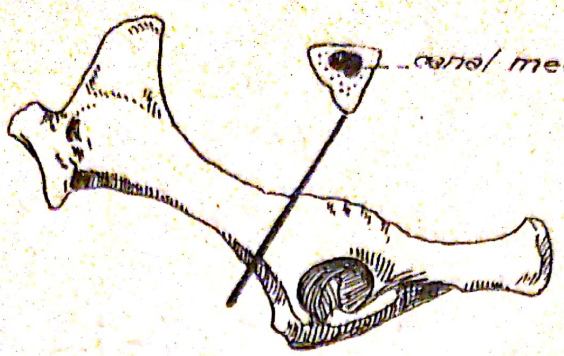

Cal

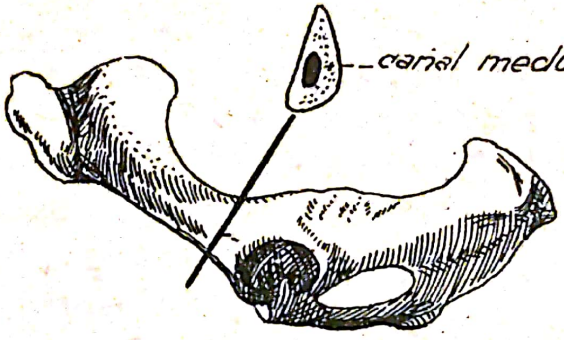

Bou

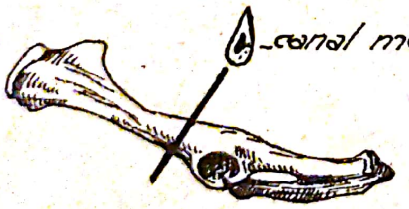

Oaie

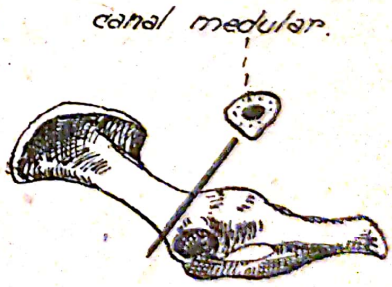

Porc



Fig. 34 a Coxalul în seria animală

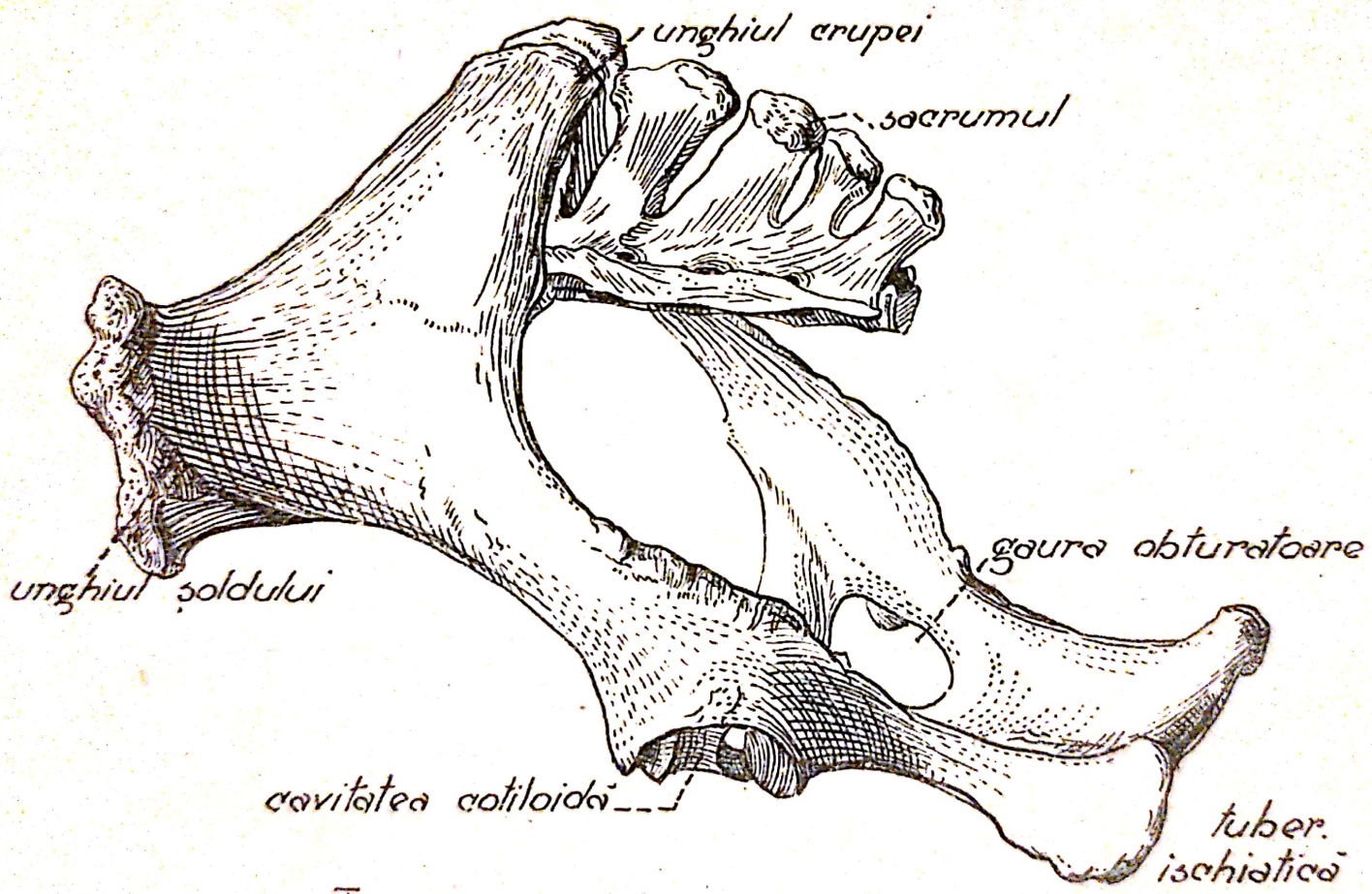

Fig. 34 Coxalul de cal.

Tuber coxae adesea poate fi reprezentat prin 2 tuberculi unul așezat cranial — tuber coxae ventro-cranialis — sau mai frecvent din cauza ascuțirii lui — spina ilica ventro — cranialis, altul caudal numit — spina ilica ventro-caudalis. Adesea cele două spine sunt foarte îndepărtate cum e cazul la porc sau carnivore, în care caz unghiul apare rotunjit ca la porc sau dă o tendință patrulaterală paletei cum e la carnivore.

Tuber sacrale numit și — spina ilica dors. — la fel poate prezenta' cum e cazul la carnivore, 2 tuberozități sau spine, una caudală, alta cranială. Cea cranială va fi denumită spina ilica dorso-cranialis, cea caudală — spina ilica dorso-caudalis.

Unghiul de contact cu celelalte 2 oase ale coxalului este denumit cel mai adesea unghiul acetabular sau cotiloidien din cauza cavității cotyloide la care concură, prin intermediul unei fațete articulare de formă semilunară — facies lunata — suprafață concavă în continuitate cu suprafața de pe ischium și pubis, toate împreună circumscriind cavitatea articulară pentru femur.

In dreptul acestui unghiu se poate vedea așezată dorsal spina sau creasta sus cotiloidiană amintită.

— anterior 2 amprente de inserție pentru m. rectus femuris.

— medial de acestea creasta iliopectinee și eminența respectivă, amintită deja mai înainte.

Os ischii, ischium.

Osul ischium ocupă porțiunea ventro-caudală a coxalului, în general afectând o formă mai mult sau mai puțin patrulateră fiind orientat aproape orizontal în sens cranio-caudal și ușor oblică în sens lateral.

Medial se articulează cu simetricul lui din partea opusă, formând symfiza ischiatică. Cranial trimite două prelungiri sau ramuri care pornesc dela corpul ischiumului și se termină una la acetabulum — ramus acetabularis — concurând la formarea cavității articulare, alta se sudează

la pubis — ramus symphisicus — care concură în acest fel la formarea simfizei ischio-pubiene.

Intre cele 2 ramuri, marginea cranială se desface foarte concavă delimitând caudal o largă spărtură în planşeu — forramen obturatum.

Marginea laterală îngroşată continuă creasta sus cotiloidienă apoi mult escavată constitue mica eşancrură sciatică — incisura ischiadica minor — prin care trece tendonul obturatorului intern.

Marginea caudală este tăiată oblic sau uşor concav, formând cu congenera ei dela celălalt os ischium o largă arcadă — arcus ischiadicus —, sau arcada ischiatică. Lateral arcada este delimitată de un unghiu orientat caudolateral extrem de tuberos formând tuberozitatea ischiatică — tuber ischiadicum — care poate fi simplu, ca la cal, sau triplu ca la bou, oaie sau iepure. Porţiunea cuprinsă între cele 4 margini şi 4 unghiuri poartă numele de tabula ischiadica aparţinând corpului osului.

Adeseori, mai ales la rumegătoarele mari, pe faţa ventrală se poate vedea un tubercul dirijat cranio-medial pe linia simfizară, tubercul desemnat sub numele de tuberculul inferior.

Os Pubis, pubis.

Osul pubis este cel mai redus din toate trei şi aşezat ventro-cranial înaintea ischiumului. Prezintă un corp şi 2 prelungiri sau ramuri. Corpul în general este foarte redus şi frânt în unghiu în faţa căruia se găseşte tuberculul prepubien. Faţa dorsală — facies pelvina — formează planşeul cavităţii, faţa externă priveşte în jos.

Din cele două ramuri una merge pe marginea simfizei unindu-se cu simetrica ei — ramus symphysicus — şi sudându-se la ramura cu acelaş nume a ischiumului, a doua se îndreaptă spre acetabulum concurând la formarea cavităţii cotiloide. Cele două ramuri sunt unite printr'o largă margine concavă care delimitează cranial forramen obtu-

ratum. Pe ramura acetabulară se pot vedea o serie de formaţiuni:

— Tuberculul prepubien aşezat la nivelul simfizei.

— Terminarea crestei iliopectinee.

— Eminenţa iliopectinee situată lateral de tuberculul prepubien.

— O largă gutieră care merge ventral la cavitatea acetabulară.

Din sudura acestor trei oase rezultă un os unic care la animalul matur este destul de compact şi omogen ca să nu se mai poată deosebi limitele celor trei oase care au concurat la formarea lui. Pe planşeul lui se vede gaura obturată circumscrisă de marginea cranială a ischiumului şi marginea caudală a pubisului. Lateral este scobit de cavitatea acetabulară, rezultată din întâlnirea celor 3 oase, care au oferit fiecare câte o porţiune articulară. Cavitatea acetabulară sau cotiloidă se prezintă ca o sferă escavată, neregulată, prezentând o suprafaţă articulară dorsală de formă semilunară — facies lunata — şi o parte de fixare pentru ligamentele intraarticulare. Conturul cavităţii prezintă medial o largă eşancrură — sulcus pubicum — destinată alunecării ligamentelor.

CAL (Fig. 34, 35)

Coxalul de cal în general se prezintă destul de masiv cu următoarele caractere diferenţiale:

Ilium.

Paleta iliacă de formă triunghiulară prezintă faţa externă concavă parcursă de o veritabilă linie gluteenă, destul de ştearsă.

Facies auricularis alungită oblic cranio-caudal şi medio-lateral.

Creasta iliacă concavă şi relativ tăioasă.

Creasta iliopectinee ştearsă cu tuberculul psoatic evident.

Creasta sus cotiloidienă bine desvoltată.

Marea eşancrură sciatică largă şi destul de adâncă.

Tuber coxae desvoltat, spina ilica ventro-cranialis fiind foarte apropiată de spina ilica ventro-caudalis.

Tuber sacrale neseparat în două spine.

Unghiul cotiloidien prismatic şi voluminos, flancat cranial de 2 fosete de inserţie pentru rectus femuris.

Ischium.

Proporţional desvoltat cu tabula orientată aproape orizontal.

Mica eşancrură sciatică relativ adâncă şi destul de largă.

Tuberculul ischistic simplu.

Pubis.

Faţa pelvina turtită şi rotunjită cranio-caudal.

Faţa inferioară rugoasă şi traversată oblic de o largă gutieră.

Această gutieră pleacă dela marginea anterioară în fundul cavităţii cotiloide.

Eminenţa iliopectinee evidentă rugoasă şi continuată de creasta cu acelaş nume.

In totalitatea lui coxalul de cal se diferenţiază de cel de bou prin fineţea structurii lui, prin duplura unghiurilor craniale şi prin tuberozitatea simplă a ischiumului.

Conţinând la început relativ mult ţesut spongios acesta diminuează pe măsură ce animalul înaintează în vârstă, ţesutul compact crescând cantitativ. Desvoltarea se face prin cei trei nuclei de osificaţie aparţinând fiecărui os amintit plus un nucleu special aşezat în fundul cavităţii cotiloide cuprins între cele 3 piese ale coxalului.

BOU ((Fig. 36)

Coxalul de bou se prezintă mult mai masiv ca cel de cal, marele ax apropiindu-l de orizontală. Cavitatea cotiloidă este mai puţin adâncă şi aşezată ceva mai înainte decât la cal.

Scanned with OKEN Scanner

Ilium.

Paleta iliacă este mult turtită. Ungliul intern este mai puțin tăios ca la cal. Unghiul lateral este trimamelonat și mai ridicat ca cel intern.

Facies auricularis este delimitată lateral de o creastă rugoasă pe care se sprijină sacrumul.

Creasta suscotyloidienă *foarte* ridicată, tăioasă și neregulată pe fața ei laterală.

Creasta iliopectinee foarte ștearsă.

Cavitatea cotyloidă mai puțin adâncă decât la cal.

Sprânceana cavității eșancrată de 3 scobituri dintre care 2 arată limitele de unire ale oaselor, iar a treia așezată ventral se prelungește caudal adesea putând fi transformată în conduct.

Nu există decât o singură fosetă de inserție pentru m. rectus femuris.

Ischium.

Mult ridicat de marginea caudală și aplecat spre planul median ischiumul la bou ocupă o situație specială, ieșirea din cavitatea pelvină făcându-se în sens dorso-caudal, respectiv planșeul fiind orientat oblic înapoi și în sus. In modul acesta planșeul apare scobit.

In acelaș timp ischiumul este mai desvoltat cu mult ca cel de cal.

Tuberozitatea ischiatică este tricuspidă și foarte tuberoasă.

Arcada ischiatică foarte strâmtă dar foarte adâncă.

Pubis.

Unghiul pubien apare ca o spină la extremitatea simfizei.

Creasta iliopectinee ștearsă.

Eminența iliopectinee alungită.

Sulcus pubicus lipsește, fața inferioară fiind mai mult sau mai puțin netedă.

In totalitatea lui coxalul de bou se diferențiază de cel de cal prin:

— tricuspiditatea tuberozității ischiatice,
— desvoltarea exagerată a crestei suscotiloidiene,
— masivitatea ischiumului și orientarea lui în scoc,
— lipsa amprentelor de inserție sau puțina lor aparență,
— prezența pe fața inferioară a simfizei ischio-pubiene a unui tubercul rugos turtit transversal, tubercul ce se desvoltă printr'un nucleu special de osificație. Acesta nu este altceva decât *osul interischial* descris de Müller.

Cuprinzând suficient țesut compact se desvoltă prin trei nuclei de osificație, pentru fiecare os component câte unul. Lipsește nucleul cotyloidien, în schimb se adaugă nucleul lui Müller în partea mediană a simfizei ischiatice. Diferența dintre taur și vacă constă în:

Ingustirea pubisului la taur.

Fața internă a cuspidelor mediale ischiatice sunt paralele la taur.

OAIE (Fig. 37)

Coxalul de oaie are o direcție aproape orizontală, prezentându-se am putea spune rectiliniu. Triunghiularitatea paletelor iliace și tricuspiditatea tuberozității ischiatice îl apropie foarte mult de cel de bou. Prezintă creasta sus cotilidiană puțin desvoltată, diferențiindu-se prin următoarele caractere:

Ramura acetabulară a ischiumului este aproape în prelungirea iliumului de unde rezultă forma lui aproape rectilinie.

Cavitatea cotyloidă este proporțional mai puțin adâncă decât la bou.

Poziția ei este mai caudală din cauza scurtimei ischiumului.

Fosa iliacă prezintă o ușoară creastă gluteală, care se îndreaptă spre unghiul caudal.

Ischium.

Tabla ischiatică este mai puțin întinsă și mai puțin oblică.

Tuberozitatea ischiatică tricuspidă este ornată de un tubercul extern bine detașat și în formă de cârlig orientat cranio-lateral. Cuspida superioară este alungită în sens transversal.

Pubis.

Simfiza este lipsită de tubercul inferior, fiind înlocuit cu o creastă alungită în sens cranio-caudal.

In totalitatea lui bazinul de oaie se deosebește de cel de bou prin netezimea planșeului care este aproape rectiliniu și foarte puțin concav.

Se remarcă în mod cu totul special crista glutea care separă fosa iliacă în două porțiuni și cârligul tuberozității ischiatice.

Conținând relativ mult țesut compact la maturitate, coxalul de oaie se desvoltă prin 4 nuclei de osificație ca și cel de bou, dintre care câte unul pentru fiecare os component plus nucleul lui Müller.

PORC (Fig. 38)

Coxalul de porc se aseamănă întrucâtva cu cel dela oaie având o direcție aproape orizontală, ischiumul fiind în continuarea iliumului.

Ilium.

Se remarcă în mod cu totul special prin desvoltarea crestei gluteene mult mai exagerată decât la oaie, care desparte fosa iliacă externă în două porțiuni aproape egale.

Creasta iliacă este convexă.

Paleta iliacă nu mai are forma triunghiulară din cauza depărtării celor 2 spine ale unghiului sacral.

In acelaș timp paleta este trasă în afară fiind deplasată lateral.

Creasta suscotyloidienă este *excesiv* de desvoltată, marginea liberă descriind aproape un semicerc, continuându-se și pe ischium.

Ischium.

Tuberozitatea ischiatică tricuspidă, dar cuspidele sunt

prost delimitate încât nu se pot circumscrie decât cu greutate.

Creasta suscotyloidienă întinsă mult înapoi.

Arcada ischiatică foarte adâncă.

Nucleul lui Müller foarte redus.

Pubis.

Tuberculul iliopectineu foarte desvoltat și situat medial de cavitatea cotyloidă.

Tuberculul prepubien exagerat și așezat median pe fața inferioară a pubisului.

In totalitatea lui coxalul de porc se remarcă prin convexitatea crestei iliace, prin exagerata desvoltare a crestei suscotyloidiene și prin deduplarea definitivă a spinelor iliace dorsale care dau rotunjimea unghiului respectiv.

Conținând mult țesut spongios se desvoltă prin 4 nuclei de osificație ca și la rumegătoare, nucleul cotiloidien lipsind, în schimb fiind prezent nucleul lui Müller.

CÂINE (Fig. 39)

Coxalul de câine se remarcă prin lărgimea aperturei caudale care întrece în diametru pe cea cranială. Direcția axului mare este aproape orizontală, paletele iliace fiind orientate aproape în plan vertical.

Ilium.

Paletele au formă de linguriță, respectiv fața externă reprezentând o veritabilă fosă iliacă externă.

Creasta iliacă aproape rotunjită este mult convexă, unind cele 2 spine iliace superioare respectiv craniale.

Spina ilica dorso-caudalis mult trasă înapoi și îndepărtată de spina ilica dorso-cranialis, rezultând de partea internă (medială) o alungire a aripei iliace care este delimitată în acest caz de o margine dorsală care se sprijină pe sacrum, pornită dela spina cranială și terminată la spina caudală care este mai masivă și mai tuberoasă.

Incizura ischiadica major mai puțin adâncă decât la porc.

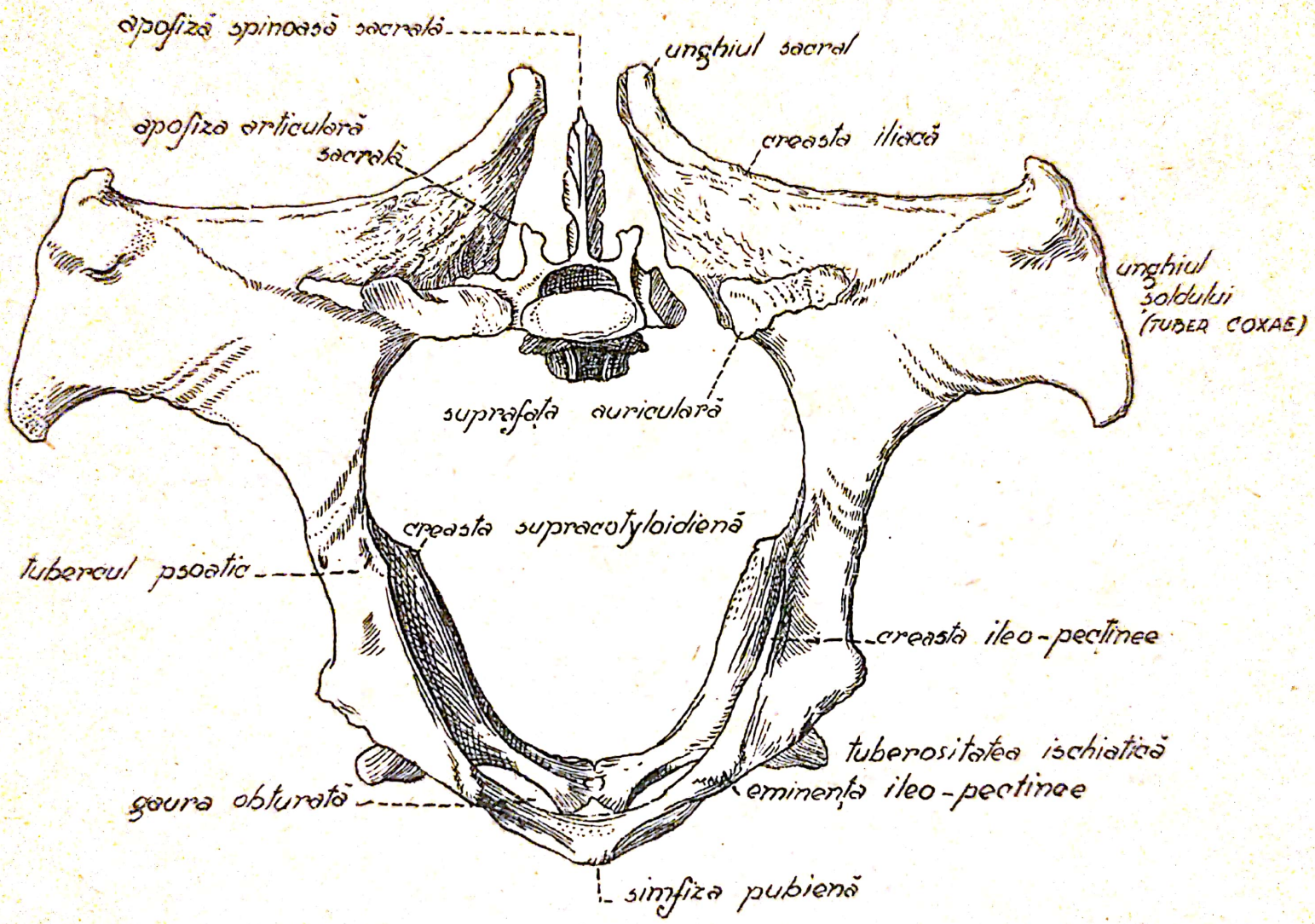

Fig. 35 Coxal de cal.

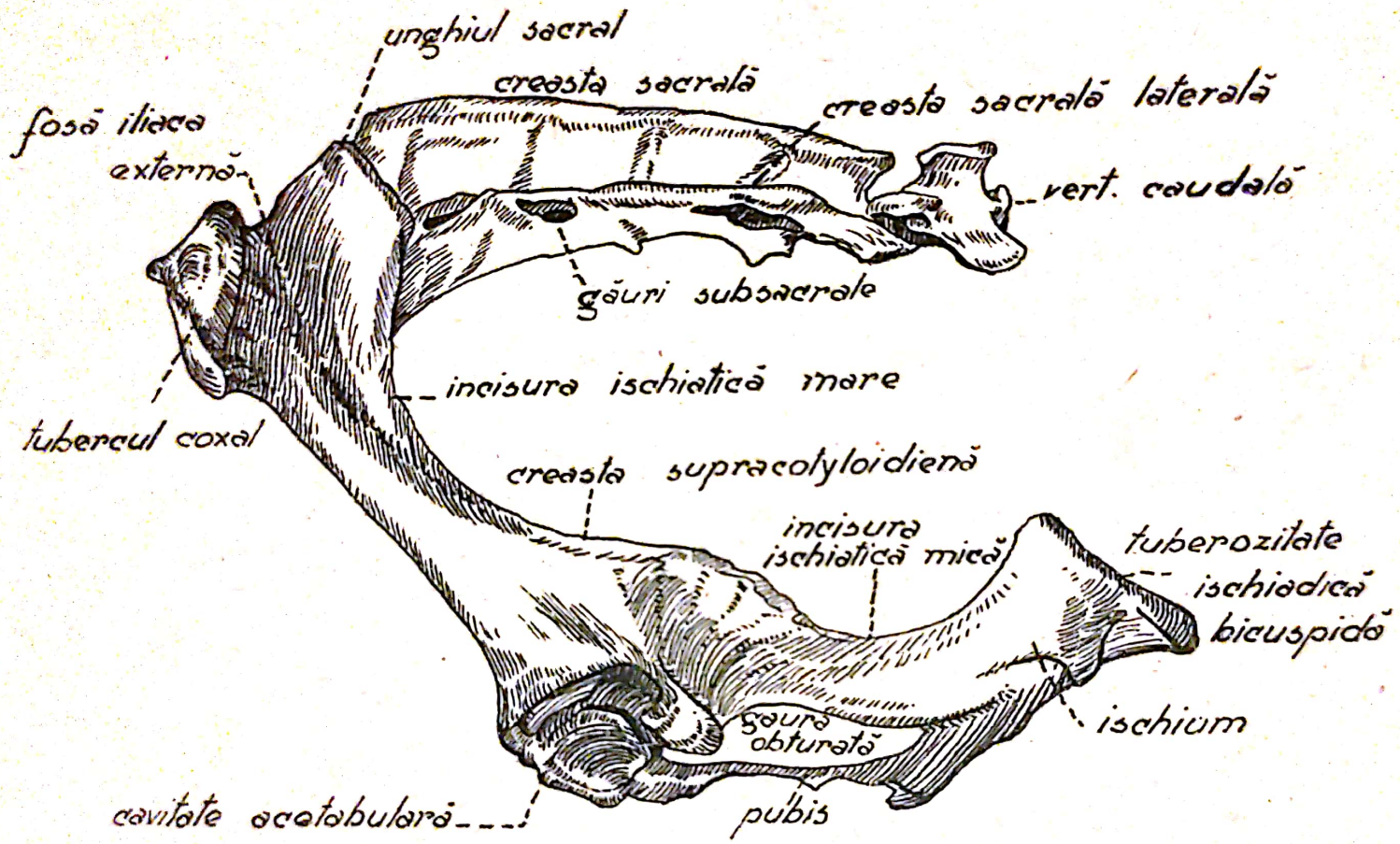

Fig. 36 Coxal de bou

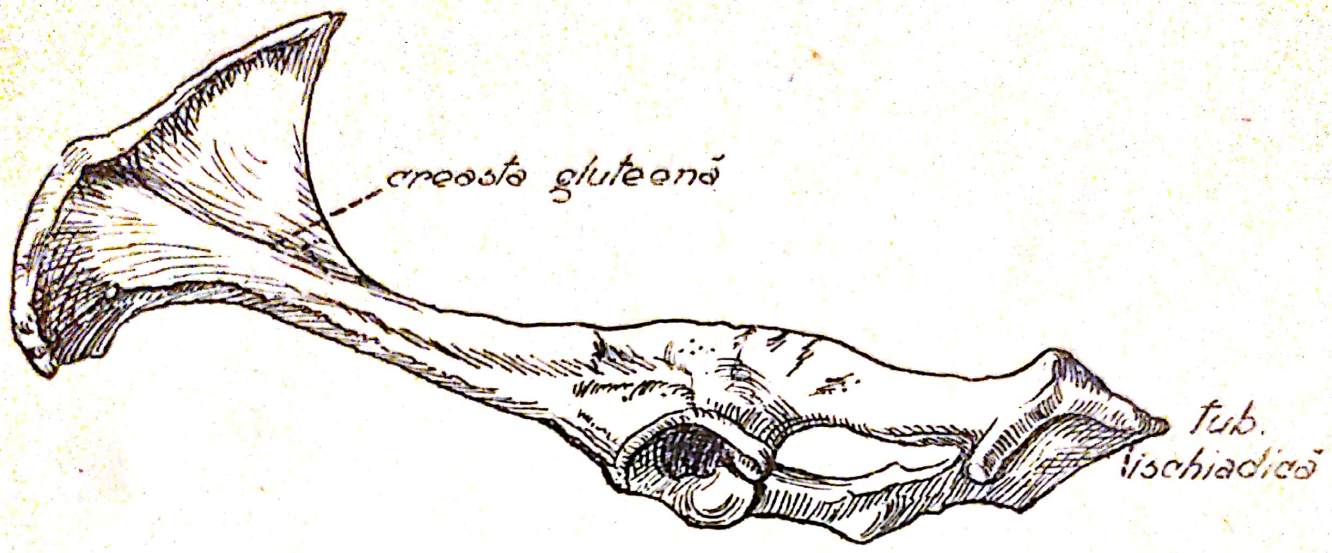

Fig. 37 Coxal de oaie

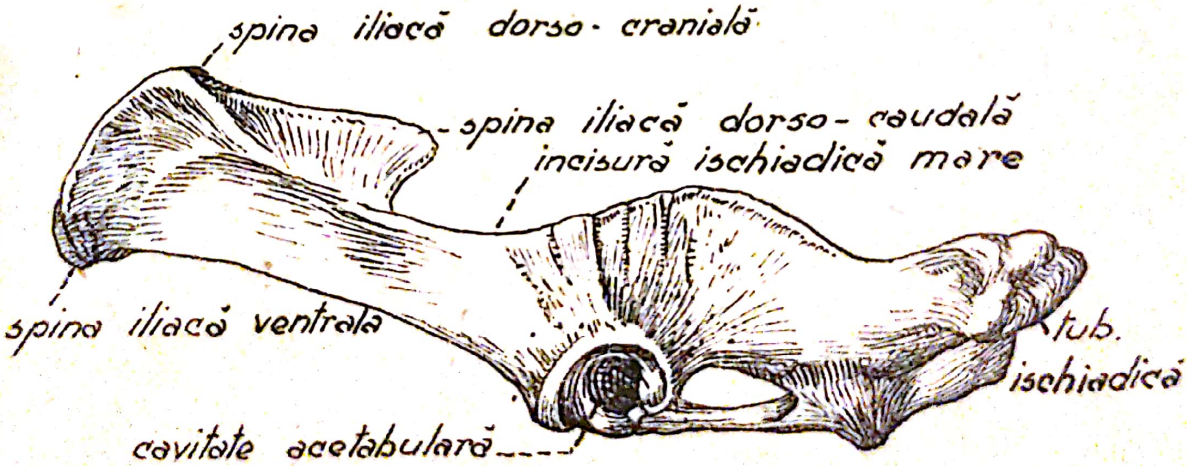

Fig. 38 Coxal de porc

Scanned with OKEN Scanner

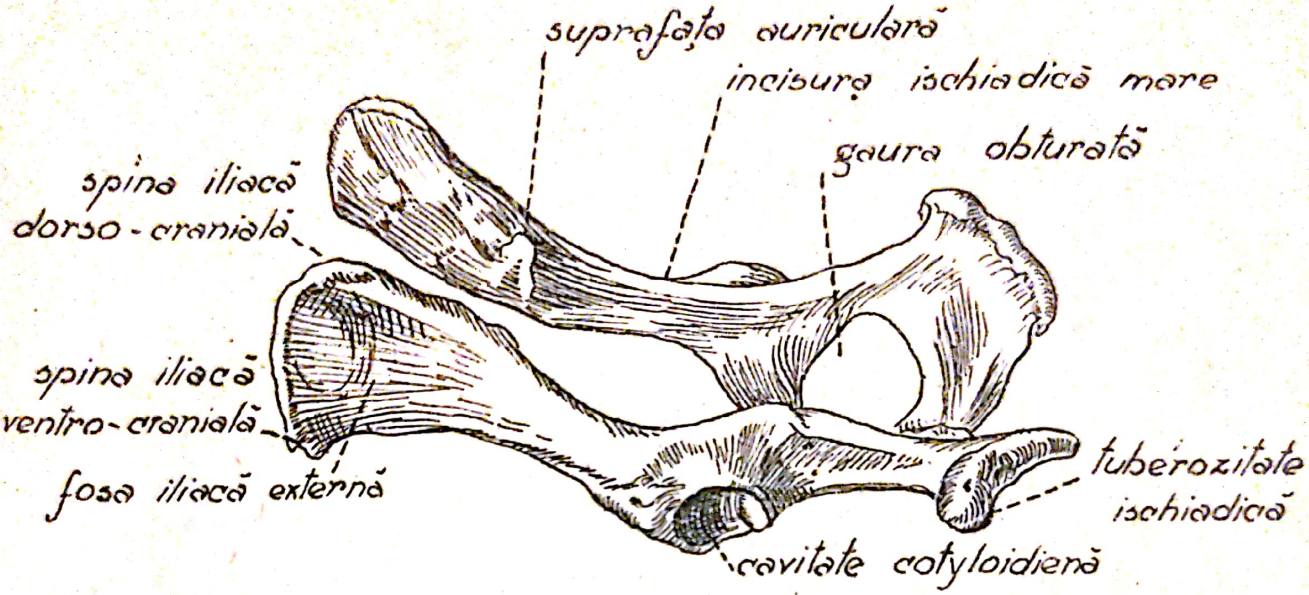

Fig. 39 Coxal de câine

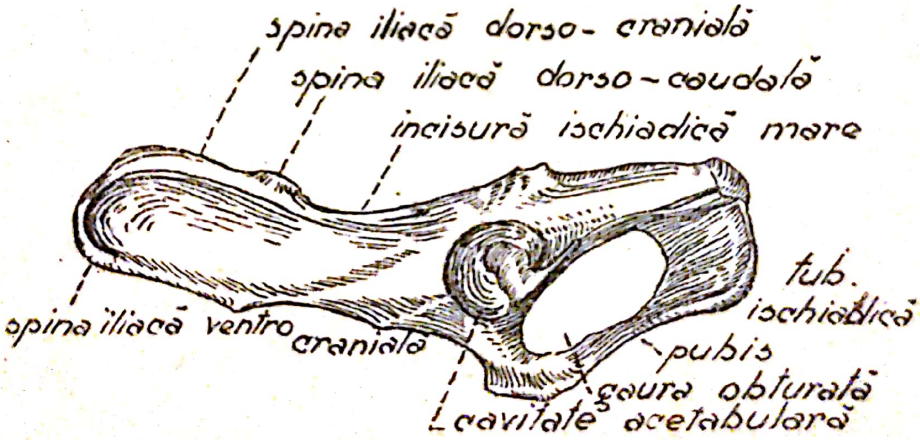

Fig. 40 Coxal de pisică

Creasta suscotyloidiană mult mai redusă și terminată printr'o veritabilă spină ischiatică.

Ischium.

Tuberozitatea ischiatică rotunjită și deviată lateral.

Tuber ischiadicus foarte alungit în așa fel că din marginea posterioară, arcada ischiatică nu ocupă decât jumătatea medială.

Marginea externă este lipsită de mica eșancrură sciatică în sensul celei dela cal.

Pubis.

Este gros și lipsit de gutieră pe fața lui inferioară.

Gaura obturată este extrem de neregulată cel mai adesea tinzând să ia o formă triunghiulară.

Cavitatea cotyloidă relativ adâncă.

Situat cranial de cavitate un tubercul servește ca punct de inserție pentru rectus femuris.

In totalitatea lui coxalul de câine se remarcă prin conformația specială a paletei iliace în formă de linguriță.

— prin convexitatea crestei iliace,

— prin conformația specială a spinei iliace dorso-caudale,

— prin forma neregulată a găurei obturate, separată de cavitatea cotiloidă de o subțire lamă de țesut osos,

— prin inexistența micei eșancruri sciatice.

PISICĂ (Fig. 40)

Deși orientat tot orizontal, coxalul de pisică diferă mult de cel de câine, neputându-se confunda grație următoarelor caractere diferențiale:

Ilium.

— Paleta iliacă este ovală, aproape patrulateră, având concavitatea fosei iliace externe mai șterșă decât la câine.

— Unghiul sacral despărțit în două spine destul de depărtate dar relativ șterse și puțin marcate.

— Unghiul extern separat și el în două spine cel puțin tot atât de depărtate ca și precedentele și mult mai depărtate decât la câine de unde rezultă forma dreptunghiulară a paletei.

— Marea eșancrură sciatică mai puțin evidentă decât la câine.

— Creasta suscotyloidiană mai joasă și mai ștearsă, terminată în tubercul.

— Creasta iliacă aproape ștearsă.

Ischium.

Tabla ischiatică mai redusă decât la câine.

— Ischiumul în întregime este puțin aplecat spre linia mediană.

— Marginea posterioară convexă.

Pubis.

Osul în întregime se prezintă mai voluminos decât cel de câine.

Ramura acetabulară mai groasă.

Cavitatea cotyloidă rotundă și relativ adâncă.

Gaura obturată perfect ovală.

In totalitatea lui se diferențiază de celelalte coxale prin:

— paleta aproape patrulateră,

— corpul iliac lung și masiv,

— gaura obturată aproape ovală,

— creasta suscotyloidiană este lipsită de spină ischiatică,

— tuberozitatea ischiatică simplă, alungită și marginea ușor convexă.

Cu mult țesut compact desvoltarea se face prin 3 nuclei de osificație.

IEPURE (Fig. 41)

Coxalul de iepure se diferențiază de cel de pisică prin lungimea lui excesivă și cu totul rectilinie, având ca-

vitatea cotyloidă așezată cam la jumătatea lui, conformație rezultată din lungimea excesivă a ischiumului.

Ilium.

Paleta iliacă largă, are o formă de patrulater perfect, fiind aproximativ de 2 ori cât corpul.

Spinele caudale (atât cea ventrală cât și cea dorsală) foarte îndepărtate de spinele craniale.

Fosa iliacă externă parcursă de o ușoară creastă glu-teenă asemănătoare cu cea dela micile rumegătoare.

Corpul iliac foarte scurt prezentând cranial un tu-bercul de inserție pentru m. rectus femuris.

Creasta suscotyloidiană redusă și terminată caudal de un puternic pinten, veritabilă spină ischiatică.

Nu se poate distinge nici o mare eșancrură verita-bilă nici o mică eșancrură sciatică.

Ischium.

Proporțional este cel mai alungit din toată seria ani-malelor prezentate, fapt care atrage după sine situarea ca-vității cotyloide la jumătatea coxalului.

Ramura acetabulară este cilindrică și relativ groasă.

Tuberozitatea ischiatică tricuspidă și arcada ischiatică foarte adâncă.

Pubis.

Destul de voluminos prezintă pe ramura acetabulară o spină foarte evidentă.

Cavitatea cotyloidă foarte adâncă.

Cavitatea pelvină în general turtită dorso-ventral.

Coxalul de iepure se deosebește de celelalte prin ur-mătoarele caractere:

— Tuberozitatea ischiatică tricuspidă.

— Paleta iliacă aproape perfect dreptunghiulară.

— Creasta suscotyloidiană ștearsă și terminată cu spină ischiatică.

— Pubisul cu spină cranială.

— Cavitatea acetabulară așezată la mijlocul lungimei.

Structura și desvoltarea este asemănătoare cu a carnivorelor.

PĂSĂRI (Fig. 42)

Coxalul la păsări se prezintă ca o piesă voluminoasă și foarte solidă mai ales la alergătoare, fiind compus după tipul comun din 3 oase.

Ilium.

Este foarte alungit și sudat la ultimele două vertebre dorsale, precum și la toate vertebrele lombare și sacrale. El formează în modul acesta toată partea anterioară a coxalului. In jumătatea cranială este săpat de o largă fosă iliacă externă.

Jumătatea caudală este convexă în afară, formând în modul acesta pe fața internă o adâncă fosă iliacă internă, în care se adăpostește porțiunea posterioară a rinichiului.

Intre marginea laterală a iliumului și marginea cranială a ischiumului se găsește un orificiu care înlocuește marea eșancrură sciatică.

Ischium.

Sudat la ilium și așezat pe plan înclinat formează partea caudală și laterală a coxalului. Unghiul latero-caudal mult prelungit în jos formează un fel de extremitate caudală a osului. Marginea lui anterioară circumscrie împreună cu ilium marea eșancrură sciatică transformată în gaură.

Pubis.

Osul pubis se prezintă ca o formațiune osoasă stiloidă atașată la marginea ventrală a ischiumului și sudată la unghiul cotyloidien al acestuia, circumscriind împreună un spațiu liber care reprezintă gaura obturată. Extremitatea caudală depășește ischiumul înapoi și în jos, recurbându-se medial și marcând o tendință de apropiere de congenerul său.

Cele două coxale sunt independente în sensul că nu există o simfiză pubiană nici planșeu osos. In schimb sunt

intim unite după cum am văzut la piesele coloanei vertebrale.

In ce privește cavitatea cotyloidă ea este circumscrisă numai de ilium și ischium uneori, pubisul în niciun caz neluând parte la formarea ei.

CONCLUZII GENERALE

In ce privește configurația bazinului se observă o mai redusă variație în seria animalelor considerate, decât la membrul anterior.

Aceasta mai ales că oricare ar fi animalul, cu excepția pasărilor, membrele pelvine îndeplinesc în mare același rol de propulsor mai mult decât element de sprijin.

Variația de așezare și oblicitate a axului nu poate fi decât consecința aceluiași fapt, alura de mers necesitând o mai mare sau mai redusă oblicitate pentru realizarea unghiurilor de flexiune necesare propulsiei.

Desvoltarea aproximativ uniformă a formațiunilor de pe suprafața oaselor demonstrează că dacă la membrul anterior acțiunea mecanică executată în dreptul centurei scapulare impune modificarea formațiunilor după felul special de viață al fiecărui animal, la centura pelvină aceste modificări sunt corectate de raportul imediat pe care oasele centurei îl au cu coloana vertebrală.

Datorită atașului direct la tija de transmisiune a propulsiei pe care o reprezintă cu succes coloana vertebrală, acțiunea se exercită mai mult sau mai puțin uniform pe toată scara animalelor considerate de noi. Se observă totuși la animalele care execută salturi cu totul excepționale, desvoltarea exagerată a unor formațiuni, cum este de exemplu tuberculul de atașament al mușchiului rectus femuris, care este mai desvoltat la câine și iepure și mai puțin sau

deloc desvoltat la restul animalelor care nu execută mers în salturi.

Aceste particularităţi însă sunt cu totul reduse şi lipsite de importanţă faţă de marele rol pe care membrul îl are în mod uniform la toate animalele încât nu pare a mai fi cazul să se insiste asupra unui atare fapt.

Scanned with OKEN Scanner

STYLOPODIUM

Femurul — Os femoris

Generalități.

Așezat la toate animalele între coxal și oasele gambei, femurul este un os lung la care se pot distinge: 2 extremități, una proximală, alta distală și un corp.

Extremitatea proximală este prevăzută la toate animalele cu 2 eminențe, una medială, capul femural, alta laterală, trocanterul.

— Capul femural — Caput femoris — mai mult sau mai puțin rotunjit este destinat articulării cu coxalul, fiind scobit de o fosetă de inserție — fovea capitis — destinată inserției ligamentului rond.

Capul femural apare mai mult sau mai puțin detașat de restul osului, fiind susținut de o parte mai subțiată numită gâtul femurului — collum femoris.

Trocanterul — trocanter major — cuprinde trei porțiuni: o parte mai ridicată numită vârful trocanterului — Trocanter major p. caudalis —, o convexitate — trocanter major p. cranialis — foarte vizibilă la animalele mari sau mai puțin vizibilă la cele mici și o creastă de inserție așezată sub convexitate — linia trocanterica lateralis, s. cranialis.

De pe vârful trocanterului coboară o buză evidentă ce se pierde pe fața posterioară a femurului — linia s. crista intertrocanterica caudalis — care la majoritatea animalelor merge oblic spre trocantin, delimitând lateral o scobitură adâncă numită fosa subtrocanteriană — Fossa trocanterica.

Corpul femurului — prismatic la animalele mari, ci-

lindroid la cele mici, poate fi divizat totuşi în patru feţe după direcţiile de orientare.

Pe faţa caudală la unele animale se poate vedea un tubercul mamelonat, cum e cazul la cal, unde se inseră o porţiune a bicepsului femural, la alte animale una sau două linii de inserţie, diferite suprafeţe de inserţie musculară, etc.

Sub extremitatea proximală aşezată medial sau medio-caudal, după specia considerată, suprafaţa osului este accidentată de o eminenţă de inserţie, trocantinul, micul trocanter sau al doilea trocanter — Trocanter minor — cu aspect diferit dela specie la specie.

Opus trocantinului, la cal şi iepure, se poate vedea o eminenţă asemănătoare cunoscută sub numele de creasta subtrocanteriană sau al treilea trocanter — Trocanter tertius — marcând limita dintre faţa posterioară şi laterală.

Deasupra extremităţii distale o fosă, adâncă la cal, mai puţin adâncă la alte animale, numită fosa suscondiliană s. Fossa plantaris, arată locul de inserţie al gastrochemienilor şi flexorului profund. La carnivore fossa plantară este înlocuită cu un veritabil tubercul.

Extremitatea distală alungită în sens antero-posterior la toate animalele prezintă o troclee cu buze în general inegale, aşezată cranial şi 2 condili aşezaţi în urma trocleii, separaţi unul de altul printr'un şanţ adânc — incizura intercondilyca — (eşancrura intercondiliană) în fundul căreia se găseşte o scobitură — fossa intercondilyca.

FEMURUL LA CAL (Fig. 43, 44)

Masiv şi foarte puternic, femurul la cal prezintă următoarele caractere:

— Extremitatea superioară uşor alungită în sens cranio-caudal prezintă capul articular susţinut de un gât relativ scurt şi escavat lateral de o fosetă de inserţie ligamentoasă — fovea capitis — neregulată şi mult inferioară.

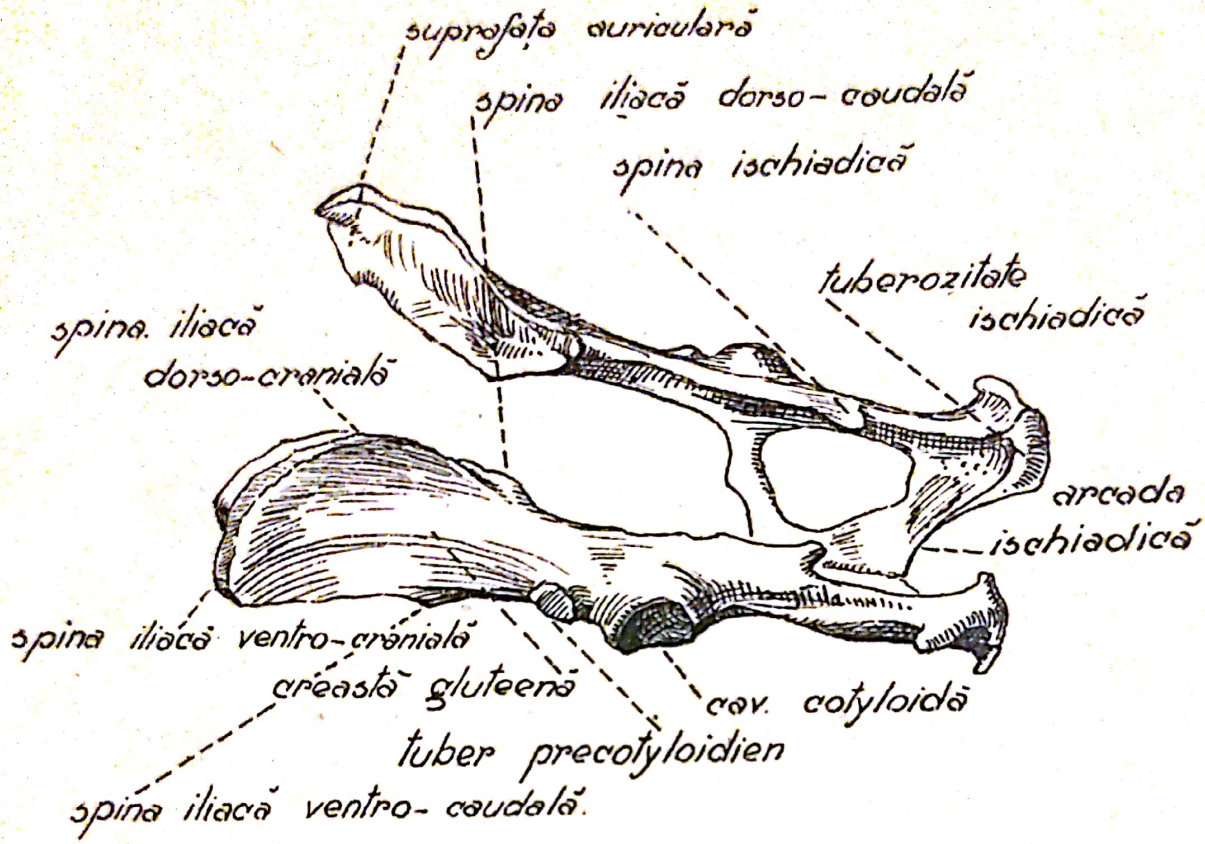

Fig. 41 Coxal de iepure.

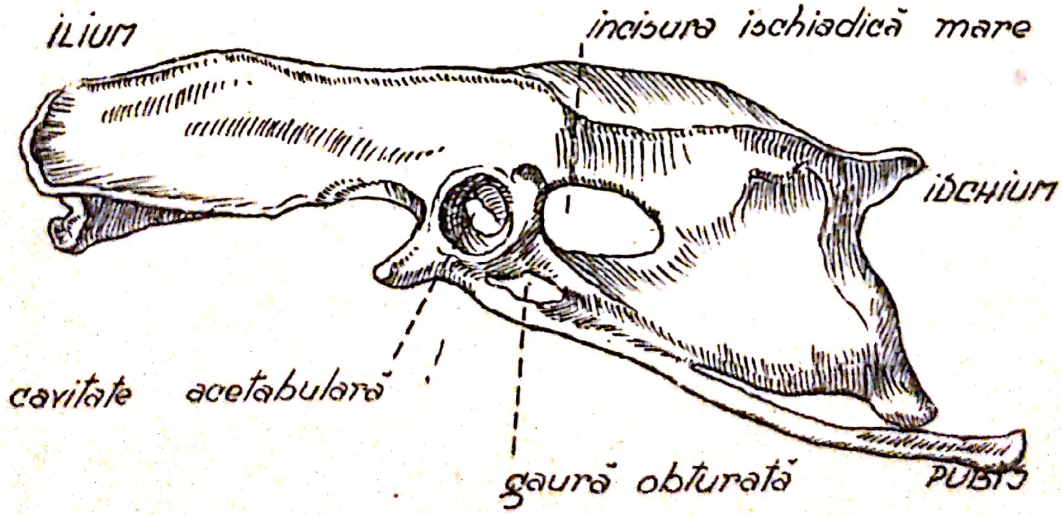

Fig. 42 Coxal de pasăre

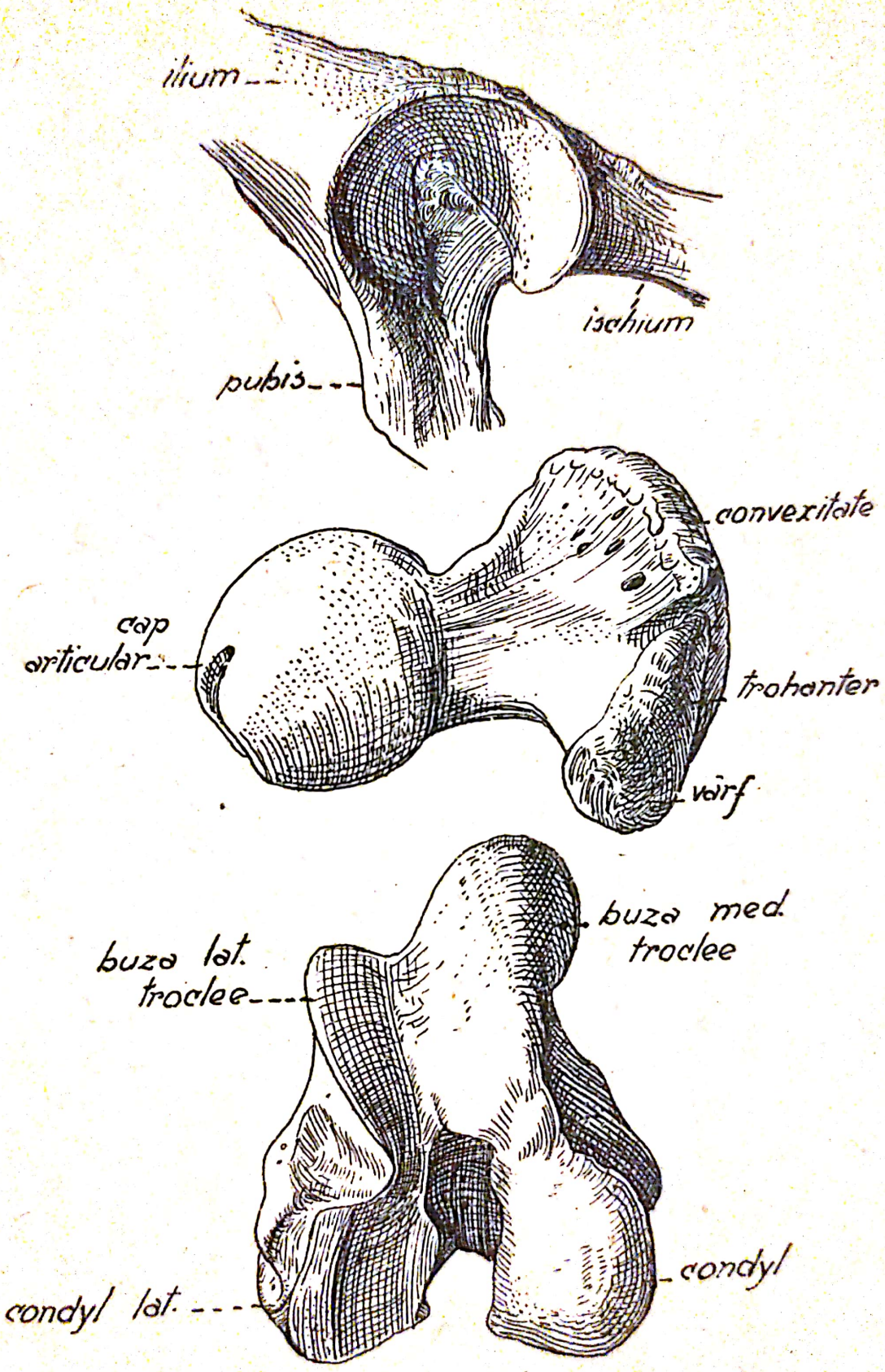

Fig. 43 Femurul de cal.

Scanned with OKEN Scanner

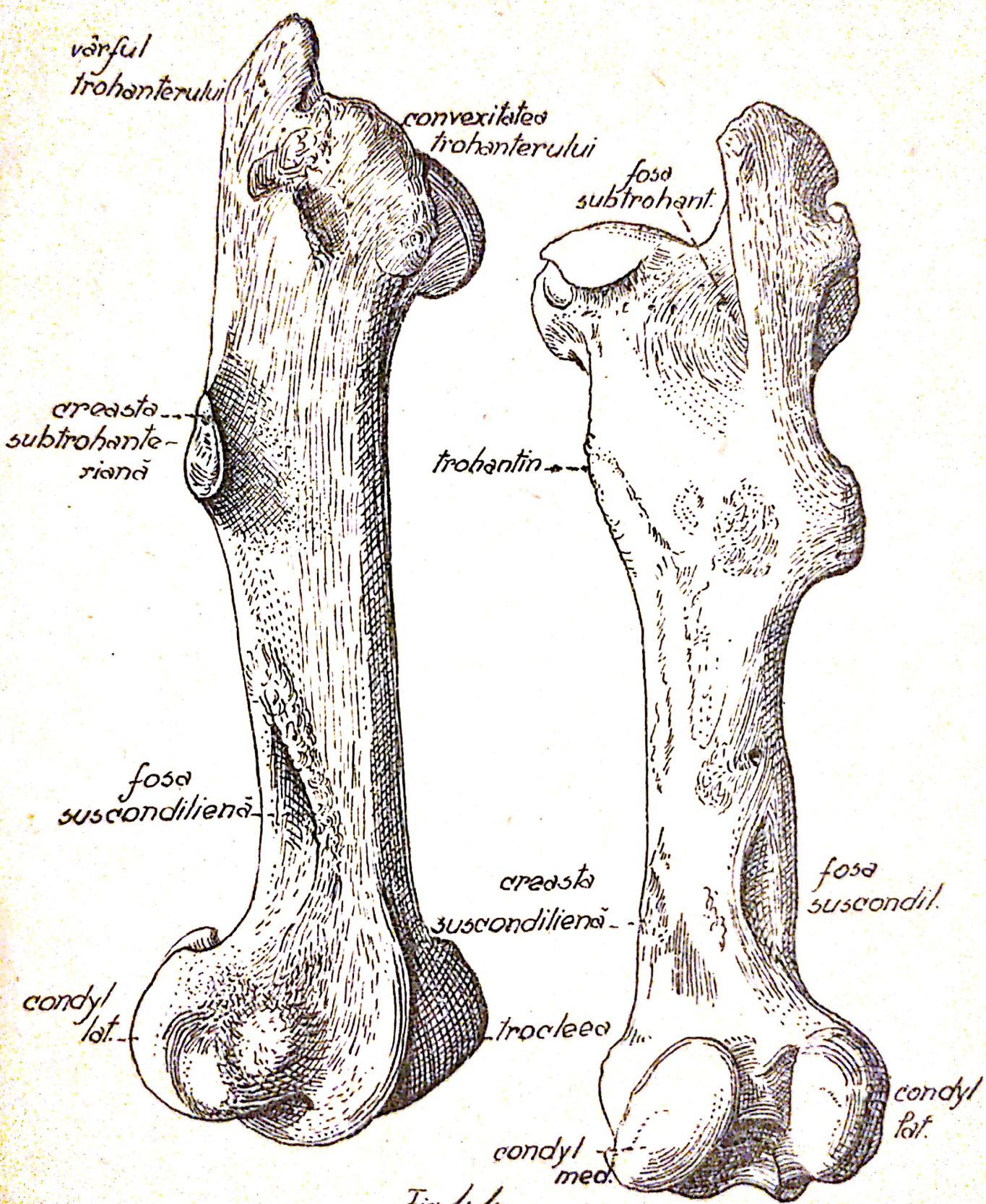

Fig. 44

Femur de cal.

Scanned with OKEN Scanner

— Trocanterul, aşezat lateral are vârful — (Trocanter major p. caudalis) — către faţa posterioară, mult ridicat deasupra capului articular şi separat de convexitate — (Trocanter major p. cranialis) — printr'o scobitură adâncă numită — Incisura inter-trocanterica.

— Creasta trocanteriană — linia trocanterica lateralis — bine marcată, delimitată vizibil şi aşezată înaintea convexităţii.

— „Corpul" rectiliniu de formă aproximativ cilindrică are feţele nedelimitate. Cele patru feţe se confundă mai mult sau mai puţin una cu alta cu excepţia feţei posterioare care datorită existenţei crestei subtrocanteriene şi trocantinului aproape pe aceiaşi linie apare foarte evidentă mai ales în treimea ei superioară. In restul întinderii ei, respectiv în cele două treimi inferioare, ea nu este delimitată de celelalte feţe decât de nişte linii de inserţie. Această faţă de altfel este şi cea mai accidentată prezentând:

Linia sau creasta intertrocanterică caudală — Linia intertrocanterica caudalis — puternică formaţiune care coboară de pe vârful trocanterului spre cel de al treilea trocanter, delimitând, în treimea superioară a osului, faţa laterală de faţa posterioară.

Fosa subtrocanteriană — Fossa trocanterica —, largă escavaţie în care vin să se insere obturatorul intern, extern şi gemenii bazinului.

— Trocanterul mic sau trocantinul — Trocanter minor — delimitează faţa posterioară de faţa medială fiind aşezat aproximativ în sfertul superior al osului.

— Al treilea trocanter — Trocanter tertius — sau creasta subtrocanteriană, extrem de desvoltat şi foarte bine detaşat, marchează limita dintre faţa posterioară şi faţa laterală.

— O suprafaţă aspră — circulară — aşezată la acest nivel arată locul de inserţie pe femur al m. biceps femoris.

— Medial de această suprafaţă câteva linii de inserţie servesc patratului femural să se fixeze pe osul coapsei.

— Două linii aspre — labium mediale et labium laterale — delimitează de o parte și de alta o suprafață aspră care ocupă restul feții în cele două treimi inferioare.

In treimea inferioară fața posterioară este accidentată de 2 formațiuni:

— O adâncă fosă suscondiliană — Fossa plantaris — extrem de spațioasă și cu marginele foarte neregulate, și

— O creastă suscondiliană, neregulată și alungită, așezată la același nivel dar de partea medială.

Scizura intercondiliană adâncă, separă cei doi condili foarte bine desvoltați.

— Condilul lateral este separat de troclee printr'o fosetă relativ adâncă — Fossa muscularis cranialis —. Inapoia acestei fosete o redusă eminență — epicondylis fibularis — o separă de a doua fosetă — Fossa muscularis caudalis.

— Condilul medial este ornamentat și el cu o eminență — Epicondylus tibialis — destinat inserției ligamentului collateral.

Trocleea prezintă două buze bine desvoltate, cea mediană mai desvoltată, față de cea laterală.

Conținând o mare cantitate de țesut osos spongios, mai ales la extremități, femurul se desvoltă prin patru nuclei de osificație, dintre care unul pentru extremitatea distală, unul pentru corp și două pentru extremitatea proximală, respectiv unul pentru capul articular și unul pentru trocanter.

Desvoltarea exagerată a anumitor formațiuni de pe suprafața lui, ca de exemplu cel de al treilea trocanter, precum și a asperităților din jurul fosei suscondiliene, demonstrează necesitățile mecanice care au solicitat formarea acestora, ca o consecință a forței desvoltată de mușchi în anumite aluri ale calului. Acțiunea gluteului superficial destul de obscură în sistematică, se dovedește extrem de importantă cu toată aparența redusă a mușchiului, el părând mai degrabă a acționa ca un inhibitor al extensiunei

forţate. Ţesătura, fibroasă în cea mai mare parte a muşchiului, cu întreaga serie de aponevroze în fond nu demonstrează altceva, decât tocmai existenţa acestor tracţiuni care însă par mai mult pasive decât active.

FEMURUL LA BOU (Fig. 45)

Mult mai cilindric şi mai scurt decât cel de cal, femurul de bou prezintă următoarele caractere diferenţiale:

— Extremitatea proximală mult mai alungită în sens lateral, scizura intertrocanteriană fiind absentă.

— Capul articular perfect sferic, este bine detaşat de un gât mai lung, cu o suprafaţă articulară mai vastă şi prelungită lateral spre trocanter, iar foseta de inserţie ligamentoasă — Fovea capitis — mai redusă şi aşezată spre centru.

— Vârful trocanterului mai puţin ridicat decât la cal şi tras lateral.

— Convexitatea redusă şi aproape unită cu vârful trocanterului, în aşa mod că par a face un corp comun.

— Linia intertrocanterica caudalis delimitează o fosă trocanteriană enormă şi adâncă, ea însăşi apărând ca o culme, dirijată oblic dela baza trocanterului la baza trocantinului.

— O culisă tendinoasă delimitează înainte trocanterul.

— Trocantinul redus, mamelonat şi neregulat este deviat spre faţa posterioară şi unit la trocanter prin creasta intertrocanterică caudală.

— *Al treilea trocanter lipseşte.*

— Corpul cilindric prezintă mai puţine accidente de suprafaţă decât la cal.

— Fosa plantară mult mai puţin adâncă şi alungită.

— Trocleea prezintă o oblicitate accentuată, şanţul median fiind mult deviat în sus şi lateral.

— Buza internă a trocleii exagerat de desvoltată şi prelungită pe faţa anterioară.

— Scizura intercondiliană foarte strâmtă, cei doi condili apărând mult mai apropiați decât la cal.

— Fosa intercondiliană mai evidentă, așezată la baza trocleii.

Mai spongios încă decât femurul de cal, osul coapsei la bou prezintă un nucleu de osificație special pentru trocantin.

Forma specială pe care o prezintă arată deosebirea cauzelor mecanice care au dat naștere formațiunilor speciale observate la cal. Având de susținut o massă corporală mai mare și fiind mai puțin suspus mișcărilor de propulsie și alurilor rapide, femurul de bou se apropie de configurația oaselor dela membrul anterior, al căror rol apare pe primul plan în acțiunea de susținere a trunchiului. Conformația specială pe care o are capul articular și prelungirea suprafeței articulare în sens lateral trebue necondiționat privită în corelație cu lipsa porțiunei pubiene a ligamentului rond și posibilității pe care o are boul în mărirea amplitudinei mișcării de abducție.

FEMURUL LA OAIE

Destul de asemănător cu corespondentul său dela bou, femurul de oaie prezintă următoarele caractere diferențiale:

— Capul articular mai puțin detașat ca cel al femurului de bou.

— Trocanterul nu depășește nivelul capului articular.

— Corpul mai apropiat încă de forma cilindrică, este ușor curbat, fața anterioară apărând ușor convexă.

— Fosa plantară ștearsă, fundul ei ajungând aproape la nivelul marginilor care o delimitează.

— Trocleea mai puțin oblică cu buzele aproape egale.

In ce privește structura și desvoltarea este asemănătoare cu cea dela bou.

FEMURUL LA PORC (Fig. 46—47)

Relativ destul de lung, femurul de porc se aseamănă cu cel dela rumegătoare prin lipsa celui de al treilei trocanter, putându-se diferenția prin următoarele caractere:

— Capul articular bine detașat este deplasat mediocranial.

— Axul transversal al extremității nu trece deci prin cele două eminențe ale extremității proximale, axele celor două extremități întretăindu-se în unghiu.

— Trocanterul masiv fără să i se poată diferenția net o convexitate și un vârf, nu depășește capul articular.

— Corpul este ușor turtit lateral.

— Fața anterioară aproape rotundă se pierde de o parte și de alta, confundându-se cu fața medială și laterală, care apar aproape plane.

— Fața posterioară redusă.

— Linia intertrocanterică caudală unește baza trocanterului cu trocantinul, redus și mamelonat.

— Respectiva linie este extrem de puțin evidentă, largă și groasă.

— Fosa plantară ștearsă.

— Trocleea prezintă buzele aproape egale.

— Scizura intercondiliană, spre deosebire de rumegătoare, apare relativ largă.

Desvoltarea se face ca și la rumegătoare. Mai spongios încă decât cel dela bou sau oaie, prezintă un nucleu de osificație special pentru trocantin.

Configurația lui exterioară arată în general o mecanică asemănătoare cu cea dela rumegătoare, rolul de suport al membrului fiind încă și mai evident.

FEMURUL LA CAINE (Fig. 48)

Mult mai lung, cilindric și arcat, femurul la câine prezintă:

— Capul articular încă mai detașat decât la porc, fiind suportat de un gât mai evident, este perfect sferic și așezat pe axul transversal.

— Trocanterul, la care nu se poate distinge vârful și convexitatea, are o formă triunghiulară aproximativă și cu vârful sub nivelul capului articular.

— Trocantinul mai evident ca la restul animalelor, are o formă net mamelonată.

— Un rudiment de creastă subtrocanteriană se atașează la baza trocanterului.

— Fosa trocanteriană profundă.

— Corpul perfect cilindric este ușor curbat în partea inferioară.

— Fața posterioară extrem de îngustă este parcursă de două linii aspre care pornesc de sub trocanter și trocantin, se apropie în treimea mijlocie, pentru a se îndepărta din nou deasupra condililor.

— Fosa plantară înlocuită cu un tubercul plantar.

— Trocleea are buzele aproape egale.

— Suprafața articulară a trocleii se continuă cu suprafața articulară de pe condili.

— Condilii proemină pe fața posterioară, având extremitatea respectivă sculptată de câte o fațetă articulară pentru sesamoizii femurali.

— Scizura intercondiliană largă.

Conținând relativ mai puțin țesut spongios, aglomerat mai ales la extremități, femurul de câine se desvoltă după norma comună.

Configurația lui exterioară deși perfect cilindrică și mult alungită nu prezintă caracterele unui os provenit dela animal lipsit de mișcări ample. Alungirea lui excesivă trebue mai curând privită în raport de poziția și lungimea regiunei tarsiene, fiind solicitată ca o compensație a scurtimei acestora în raport cu lungimea ei la animalele ierbivore.

FEMURUL LA PISICĂ (Fig. 49)

Foarte asemănător cu cel de câine, femurul de pisică se distinge prin următoarele caractere:

— Trocanterul se prezintă încă mai șters și sub nivelul capului articular.

— Capul articular perfect sferic susținut de un gât mai evident.

— Corpul aproape rectiliniu.

— Liniile aspre de pe fața posterioară șterse.

— Fața posterioară ceva mai largă decât la femurul de câine.

— Extremitatea distală în totalitatea ei alungită în sens transversal și nu antero-posterior cum s'a putut vedea la restul animalelor.

— Condilul lateral mai desvoltat decât cel medial.

— Asemănător atât ca formă cât și ca structură și desvoltare cu cel de câine, configurația exterioară demonstrează o utilizare a membrelor posterioare în împrejurări cu totul asemănătoare.

FEMURUL LA IEPURE (Fig. 50)

Extrem de curbat și deviat lateral în extremitatea lui distală, femurul de iepure prezintă următoarele caractere diferențiale:

— Capul articular ușor alungit.

— Trocanterul întrece capul articular.

— Trocantinul mult desvoltat apare sub forma unei creste.

Al treilea trocanter *foarte desvoltat* și prelungit inferior, așezat sub trocanterul mare, la nivelul trocantinului.

— Corpul curbat în arc, deviat ușor lateral și turtit cranio-caudal.

— Trocleea cu buzele egale este strâmtă și alungită.

Suprafeţele pentru sesamoizii femurali mai reduse decât la câine şi pisică.

Conţinând mult ţesut compact mai ales în partea mijlocie, se desvoltă după norma comună.

Configuraţia lui exterioară, datorită mai ales reapariţiei celui de al treilea trocanter, femurul de iepure se aseamănă foarte mult cu cel de cal, părând o miniatură a acestuia.

Utilizarea în condiţiuni asemănătoare a membrelor posterioare la aceste animale atât de diferite ca talie, este totuşi atât de evidentă încât asemănarea formei lor generâle nu poate surprinde.

Această asemănare pledează cu atât mai mult în favoarea interpretării în corelaţie a formaţiunilor ce pot fi întâlnite pe suprafaţa oaselor cu funcţiunea, încât cele două oase pot fi date ca tip.

FEMURUL LA PASĂRI (Fig. 51)

Lung, puternic arcat şi relativ masiv, femurul la păsări apare ca unul dintre oasele cele mai puternice.

Articulat în sus cu coxalul, prezintă un trocanter extrem de desvoltat şi tras spre înainte.

Capul articular bine detaşat este aproape sferic.

Faţa posterioară este parcursă de câteva linii aspre mai mult sau mai puţin evidente.

Trocleea femurală largă, foarte adâncă şi prelungită înainte.

Buzele trocleii aproape egale.

Condilii masivi şi îndepărtaţi.

PRIVIRE GENERALĂ

Trecând în revistă conformaţia observată la femurul provenit dela diferite animale domestice, constatăm că în timp ce caracterul de os lung este păstrat, în ce

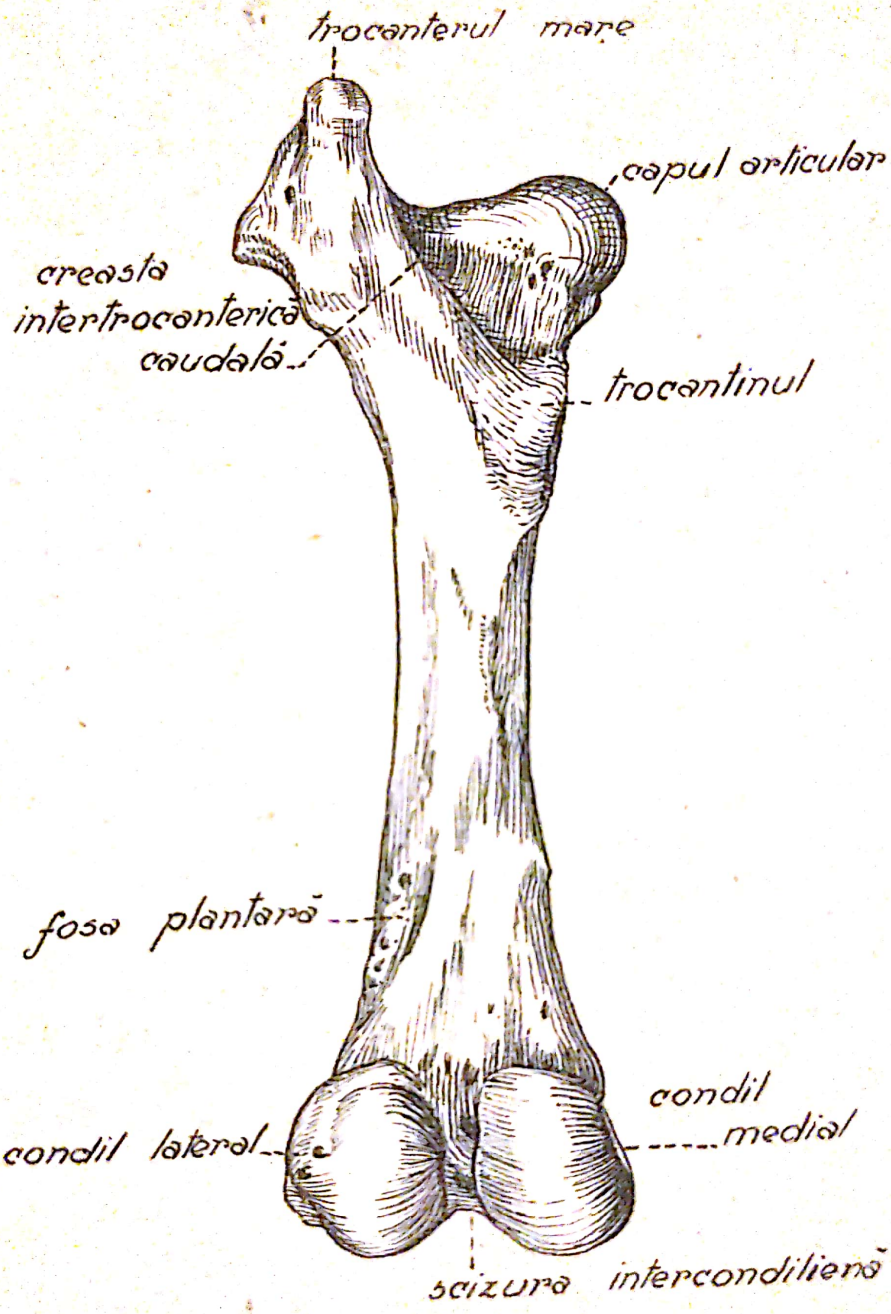

Fig. 45 Femur de Bou.

Scanned with OKEN Scanner

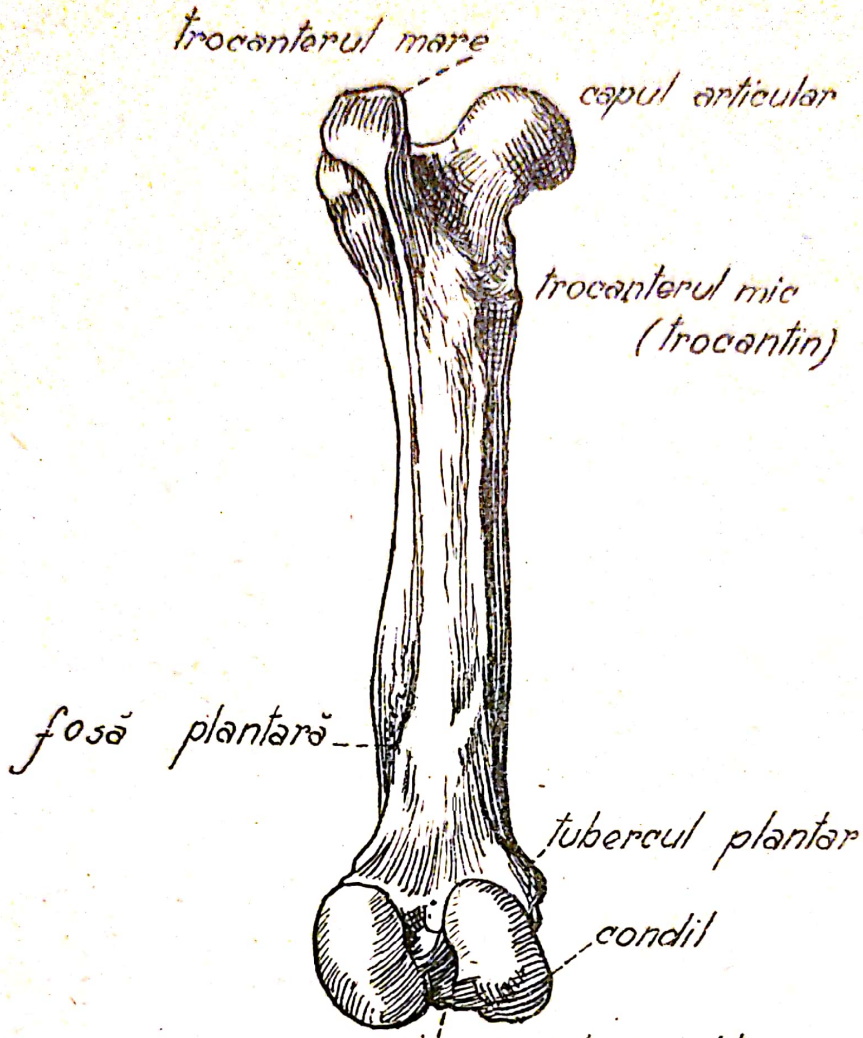

Fig. 46 Femur de Porc

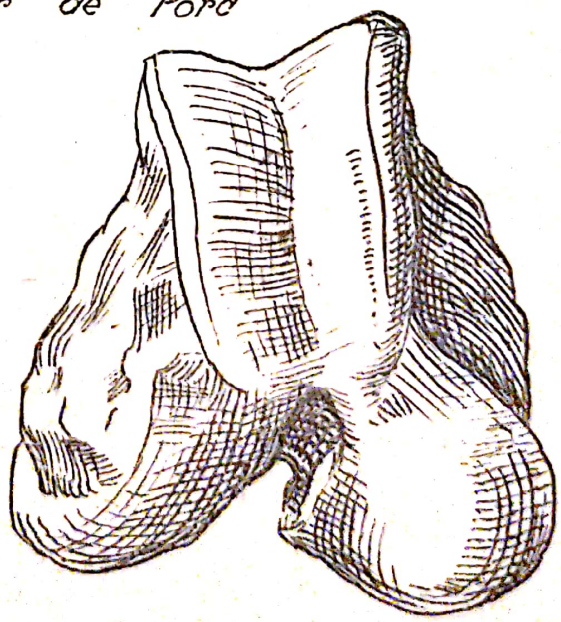

Fig. 47 Femur de porc
(extremitatea distală)

Scanned with OKEN Scanner

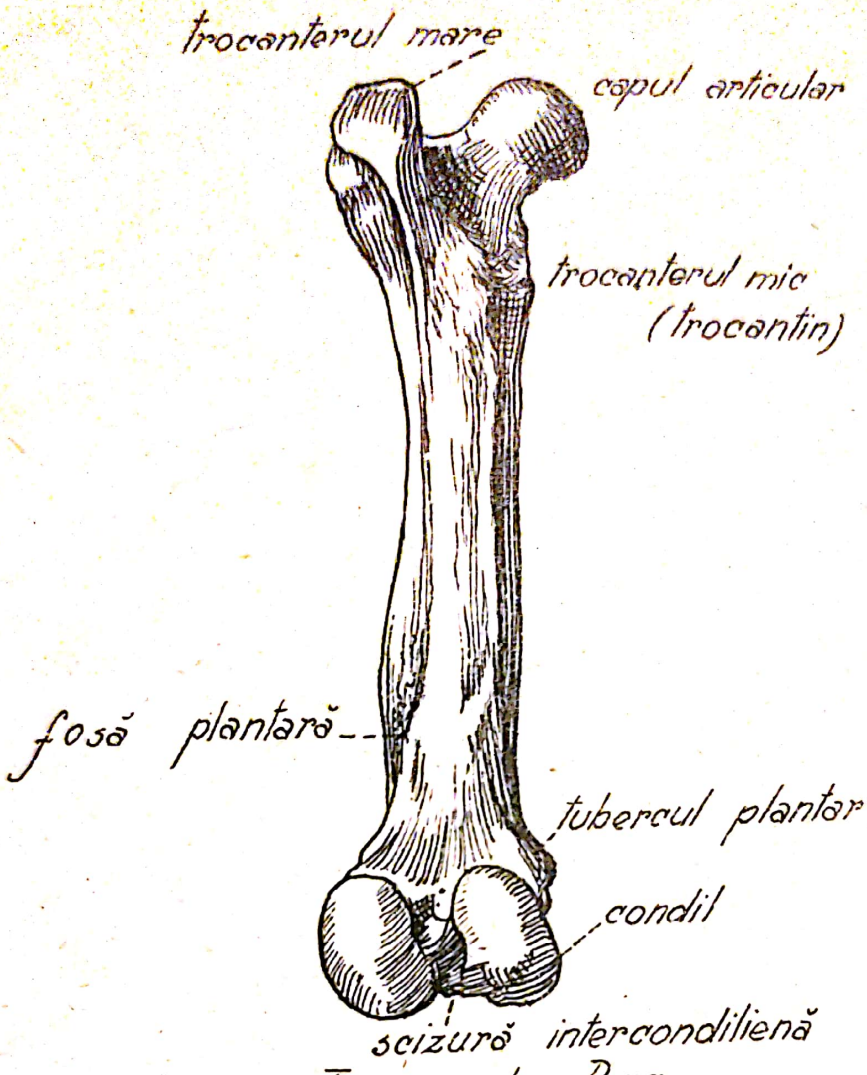

Fig. 46 Femur de Porc

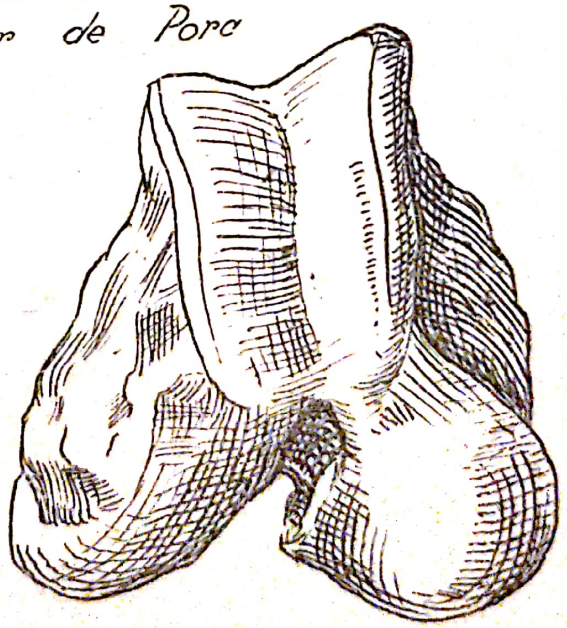

Fig. 47 Femur de porc (extremitatea distală)

Scanned with OKEN Scanner

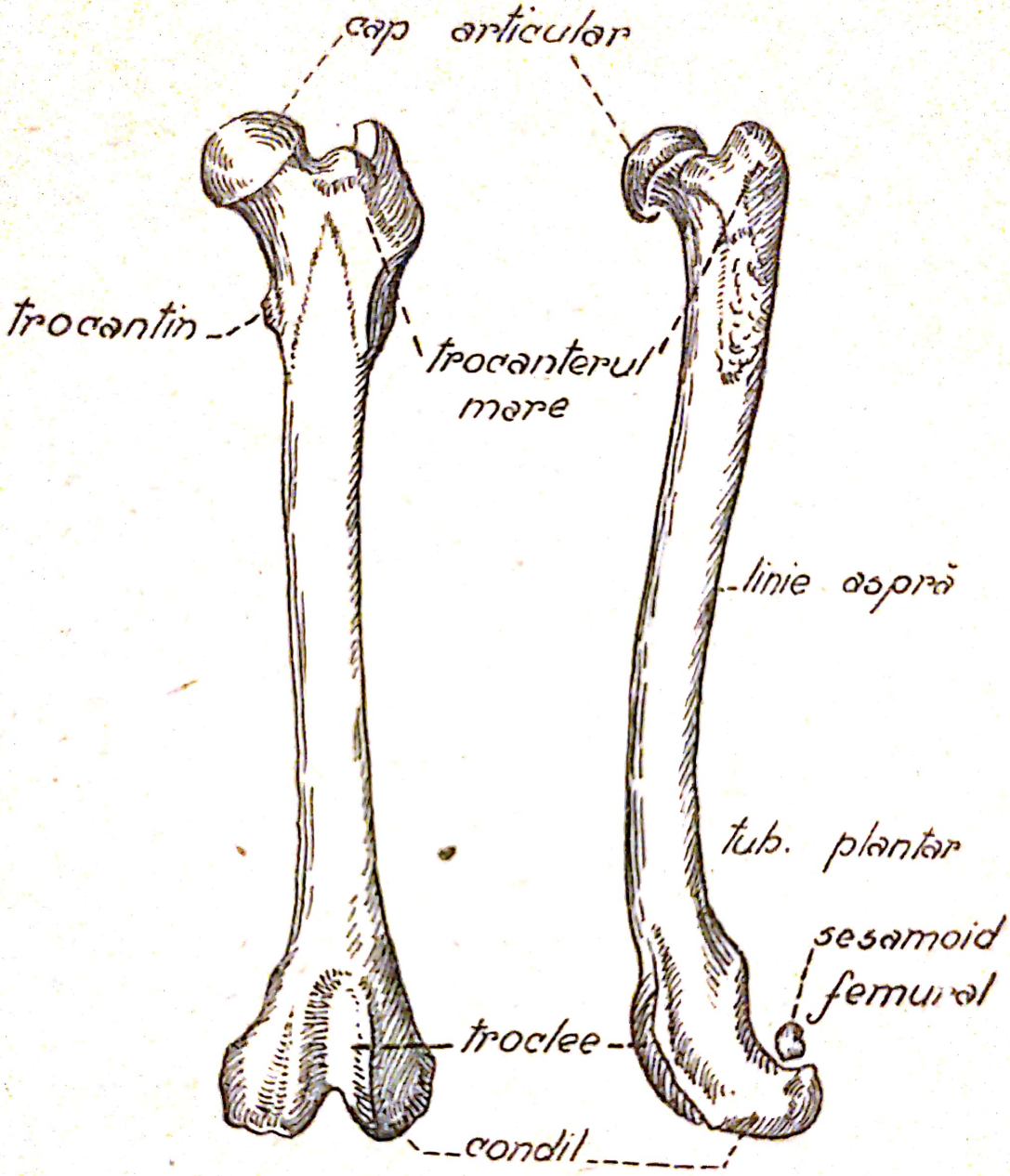

Fig. 48 Femur de câine.

Scanned with OKEN Scanner

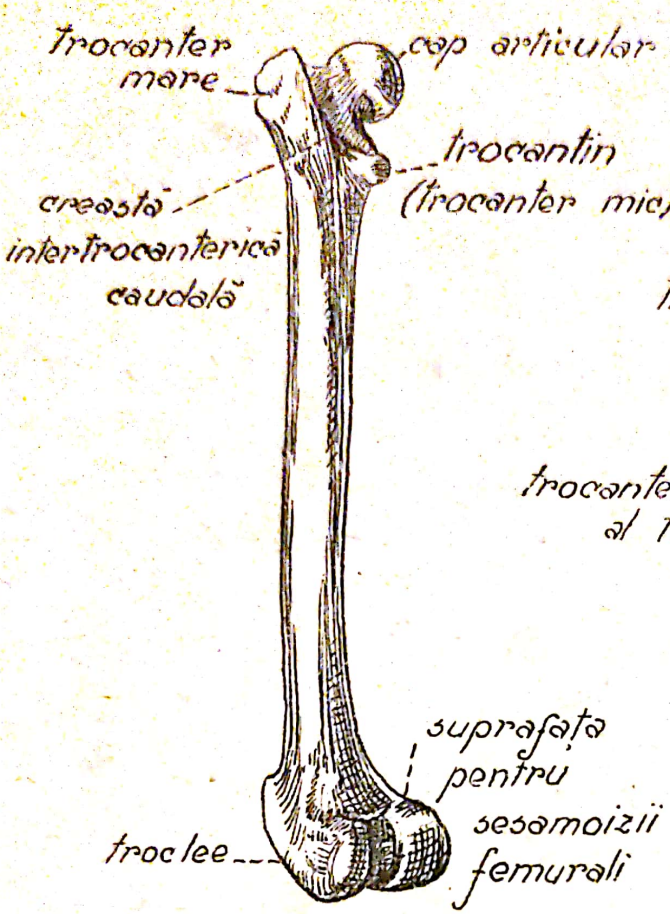

Fig. 49 Femur de pisică

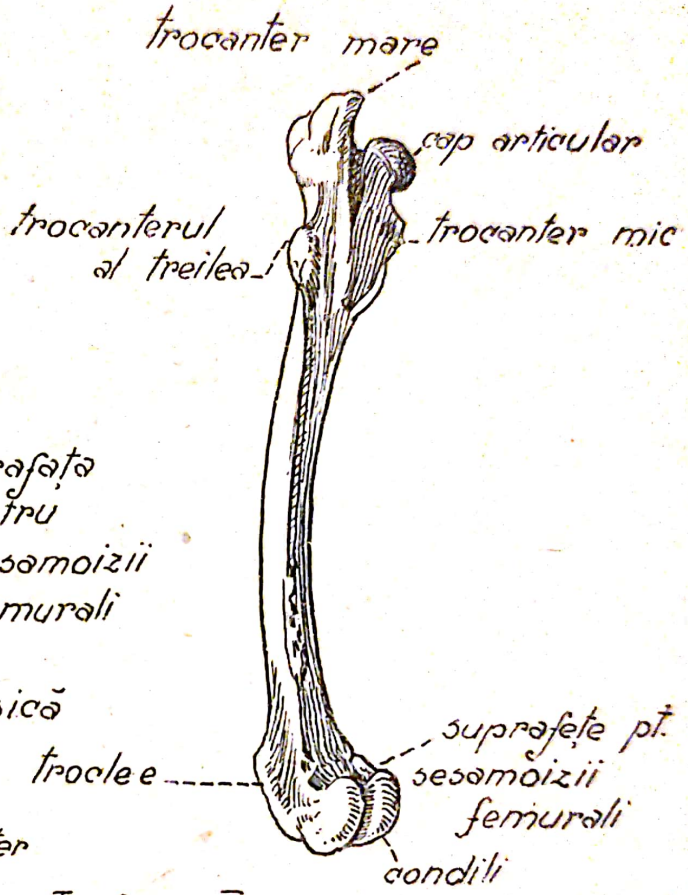

Fig. 50 Femur de iepure

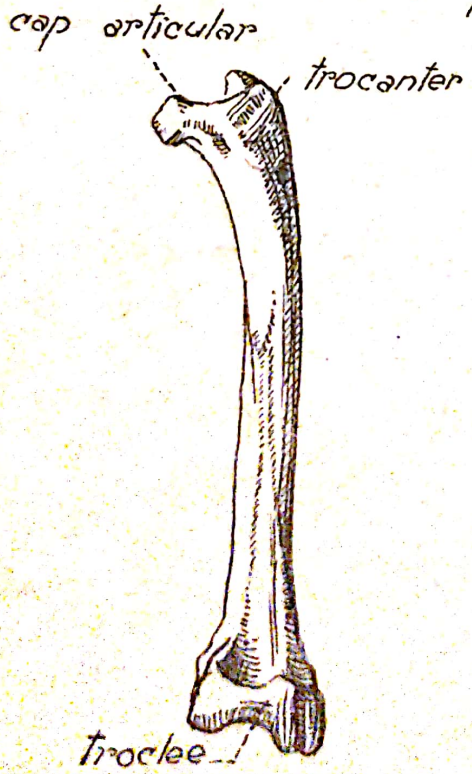

Fig. 51. Femur de pasăre

privește configurația formațiunilor de pe suprafața lui, acestea sunt extrem de variate.

Extremitatea proximală prezintă formațiunea trocanteriană mai mult sau mai puțin desvoltată după cum mușchii care prind inserție pe această eminență au un rol mai activ sau mai puțin important în acțiunea de mișcare a razei osoase a coapsei. Modul de orientare al respectivelor inserții, tracțiunea exercitată de către mușchii glutaei precum și posibilitatea de acțiune pe o anumită direcție a acestor mușchi, dau capului articular o anumită rotunjime, variabilă după specie. Dacă la cal unde prezența porțiunei pubiene a ligamentului rotund limitează în bună măsură mișcarea de abducție, capul articular mai mult sau mai puțin sferic se explică prin restrângerea posibilităților de frecare pe planul medio-lateral, la animalele mici această sfericitate este păstrată grație alungirii gâtului femural, alungire solicitată la rândul ei de rolul special pe care-l au membrele în fugă.

Vârful trocanterului acuză o desvoltare mai mare la animalele la care contracția gluteilor se face într'un anumit fel, necesitat de alura rapidă, cum e cazul la cal și iepure, el rămânând aproximativ la nivelul capului articular la celelalte animale domestice.

Existența celui de al treilea trocanter sub forma unei veritabile eminențe osoase independente numai la cal și iepure pare a avea aceiași explicație.

Fosa plantară extrem de adâncă la cal unde tracțiunea exercitată de gastrocnemieni este incontestabil mai puternică atât din cauza poziției speciale pe care o are autopodiul cât și efortului la care sunt supuși respectivii mușchi în acțiunea mecanică, diminuează progresiv la restul animalelor domestice, pentru a fi înlocuită complectamente la carnasiere, unde tracțiunea flexorului profund apare pe primul plan, cu un tubercul.

Trocleea își modifică oblicitatea la animalele mici, concomitent cu desvoltarea egală a buzelor, ca o conse-

cinţă a mişcărilor de flexiune-extensiune pe un singur plan, tot din cauza poziţiei autopodiumului care venind în contact cu solul aproape pe toată întinderea lui limitează tendinţa de lateralitate.

SESAMOIZII FEMURALI.

La carnasiere şi iepure, înapoia condililor femurali, articulaţi direct prin intermediul unei suprafeţe articulare se pot vedea câte 2 sesamoizi femurali incluşi în grosimea ligamentului.

Fără să formeze o articulaţie propriu zisă, cei doi sesamoizi simetrici, se prezintă ca două formaţiuni osoase uşor rotunjite aşezate la originea gastrocnemienilor şi în contact intim cu suprafeţele corespunzătoare.

ROTULA — PATELLA.

Intre stylopodium și zeugopodium pe partea anterioară a articulației se interpune Rotula. Os extrem de compact, scurt și cu o formă mai mult sau mai puțin alungită, alunecă pe trocleea femurală fiind în general mai intim legată de tibie prin unul sau mai multe ligamente, după specia considerată. Cu toate că configurația ei variază dela aceea a unui patrat la forma ovoidă, se pot distinge în general:

— O față anterioară — Facies cutanea — în general ornată de asperități de inserție.

— O față articulară — facies articularis — formată din două suprafețe în continuitate care se întâlnesc pe culmea unui relief median mai desvoltat la animalele mari.

— O față superioară — Basis patellae — mai evidentă la cal decât la restul animalelor și

— Un vârf îndreptat în jos acoperit de inserția sau corpul ligamentelor tibio-rotuliene.

ROTULA LA CAL (Fig. 52 a)

De formă aproape patrată, rotula la cal apare ușor turtită în sens cranio-caudal, mai groasă de partea laterală și extrem de rugoasă.

— Fața cutanată are o formă neregulat patrulateră cu unghiurile așezate două pe plan vertiacal, două pe plan orizontal, accidentată, și rugoasă.

— Fața articulară este sculptată de 2 suprafețe articulare destinate alunecării pe trocleea femurală. Cea medială corespondentă buzei interne a trocleii este în general

mai întinsă şi completată de un fibrocartilaj, perfect vizibil în stare proaspătă, detaşat prin macerare la oasele preparate pentru schelet.

— Baza rotulei îndreptată în sus corespunde unghiului superior, fiind tăiată oblic dorso-ventral-cranio-caudal şi uşor scobită.

Conţinând multă substanţă osoasă compactă, se desvoltă printr'un singur nucleu de osificaţie.

Configuraţia ei şi aşezarea în faţa trocleii femurale, precum şi rapoartele intime pe care le are cu quatricepsul femural, justifică interpretarea rotulei ca un enorm sesamoid apărut în grosimea acestui muşchiu la punctul de presiune maximă şi alunecare al tendonului peste troclee.

ROTULA LA BOU (Fig. 52 b)

Mai îngustă decât cea de cal, rotula la bou are o formă de piramidă triunghiulară aşezată cu baza în sus.

— Faţa anterioară rugoasă şi reliefată prezintă două suprafeţe de alunecare în partea ei superioară.

— Faţa articulară are suprafeţele de contact mult mai înguste decât la cal, separate de un relief median bine marcat.

— Marginile prezintă în partea lor superioară aproape de bază câte un tubercul relativ bine evidenţiat aşezat fiecare sub suprafaţa de alunecare corespunzătoare, dintre care cel median întrece în desvoltare pe congenerul lui.

Compactă, rotula la bou se desvoltă tot printr'un singur nucleu de osificaţie.

In ce priveşte configuraţia ei exterioară cu alungirea pe axul vertical, această conformaţie apare ca o consecinţă a tracţiunii exercitată de ligamentul tibio-rotulien medial, aşezat în acelaş plan cu celelalte două.

ROTULA LA OAIE.

Proporţional de desvoltată comparativ cu cea de bou cu care se aseamănă, rotula la oaie se diferenţiază prin

forma exagerat de alungită în sens vertical şi prin conformaţia specială pe care o prezintă partea inferioară opusă bazei. Extrem de alungită, această parte apare ca un vârf ascuţit dirijat în jos, atrăgând după sine mărirea axului vertical.

ROTULA LA PORC.

Ingustă dar foarte groasă, rotula la porc se diferenţiază prin aspectul cu totul aparte pe care-l prezintă faţa anterioară. Datorită grosimei pe care o are şi măririi axului antero-posterior, faţa anterioară pare parcursă de un relief alungit, cu aspect de margine rotunjită.

ROTULA LA CAINE.

Mai alungită decât la oricare din animalele studiate, rotula la câine se diferenţiază prin forma aproape conică, prezentând o grosime şi lărgime maximă în partea superioară. Datorită faptului că nu vine în contact decât cu fundul trocleii femurale faţa articulară capătă o conformaţie specială uşor concavă în sens vertical, convexă dintr'o parte în alta şi delimitată de o redusă renură de inserţie.

Faţa cutanată este convexă şi rugoasă.

In totalitatea ei rotula de câine prezintă configuraţia unui căţel de usturoiu.

Desvoltarea şi structura n_u prezintă nimic particular. Configuraţia ei însă pledează mai mult decât la oricare alt animal domestic pentru interpretarea apariţiei ca o formaţiune superpusă în genul sesamoizilor.

ROTULA LA PISICA.

Mai largă decât cea de câine, rotula la pisică este în acelaş timp şi mai turtită în sens cranio-caudal semănând cu o seminţă de pară. Faţa articulară mai întinsă,

marchează un început de relief median, foarte redus și cu totul neînsemnat.

ROTULA LA IEPURE.

Cu totul diferită de cea de pisică, rotula de iepure se apropie mai mult de forma rotulei de câine. Alungită și foarte strâmtă, prezintă lărgimea aproape egală cu grosimea.

ROTULA LA PASĂRI.

Subțire și largă, rotula la pasări este mult turtită și prezintă o formă specială dreptunghiulară, părând așezată transversal, axul mare fiind orientat nu vertical ca la animalele mari ci orizontal.

Scanned with OKEN Scanner

ZEUGOPODIUM.

Al treilea segment al membrului posterior corespunde la ceeace se desenează cu un termen comun sub numele de „gambă". Respectiva regiune are ca bază anatomică două oase: Tibia şi fibula (peroneul), reamintind în mare cele două oase omoloage dela membrul anterior. Intre cele două oase care formează zeugopodium-ul rămâne un spaţiu mai mare sau mai redus, variabil după specie, numit spaţiul sau arcada fibulo-tibială — spatium interosseum. Extrem de întins la om şi la porc, spaţiul interosos apare mult mai redus la carnasiere (câine) deşi fibula are lungime egală cu tibia şi localizat la treimea superioară la cal şi iepure. La cal, fibula se continuă în regiunea mediană a tibiei printr'un cordon fibros, intim lipit la principalul os al gambei, iar la iepure cele două oase se sudează la nivelul dintre treimea superioară şi mijlocie. La rumegătoarele mari şi mici, întrucât fibula, aşa cum se va vedea mai departe, rămâne cu totul nedesvoltată fiind reprezentată numai printr'un rudiment, spaţiul interosos nu se poate realiza.

Pentru studiul amănunţit al razelor osoase respective, se va considera fiecare os separat, descriind întâiu tibia, apoi fibula.

T I B I A.

La toate animalele tibia se prezintă sub forma unui os lung, mai mult sau mai puţin prismatic, cu un corp şi două extremităţi.

Extremitatea proximală cea mai voluminoasă, este ocupată de o suprafață articulară — facies articularis proximalis — formată din două suprafețe condiliene separate de o eminență intercondiliană — eminentia intercondilica — sau spina tibială, rezultată din doi tuberculi — tuberculum intercondilicum lat. et med. — separați de o fosetă redusă — fossula intercondylica centralis — și delimitată caudal și cranial de alte 2 fosete — fossula intercondylica cran. et caud. —. In modul acesta reiese că fața articulară, departe de a fi netedă și uniformă, este extrem de accidentată și neregulată prelungindu-se lateral și medial, mărind diametrul transversal al extremității. Din această conformație rezultă câte un tubercul de fiecare parte a extremității, formând împreună cu suprafața articulară condilii tibiei — condylus lateralis et condylus medialis tibiae —.

Porțiunea anterioară a circumferinței extremității este mult trasă spre înainte formând o eminență voluminoasă numită tuberozitatea tibială — Tuberositas tibiae — escavată lateral de o largă culisă de alunecare — Sulcus muscularis. Condilul lateral, mai detașat încă decât cel medial, este sculptat în punctul cel mai excentric de o fațetă de contact cu fibula — Facies articularis fibularis — destinată articulării prin diartroză cu respectivul os.

Corpul tibiei la toate animalele are o formă aproximativ prismatică triunghiulară, prezentând în general trei fețe:

Fața medială este ușor convexă și foarte puțin accidentată.

Fața laterală netedă și în majoritatea cazurilor concavă dintr'o parte în alta, apare ca o continuare a gutierei musculare.

Cele două fețe sunt delimitate între ele de o creastă evidentă — Crista-tibiae — prelungită în jos până în treimea mijlocie a corpului.

Fața caudală aproape plană prezintă la majoritatea animalelor o serie de linii de inserție musculară — lineae musculares — dintre care una foarte evidentă la cal — linia

Fig. 52a. Rotulă de cal.

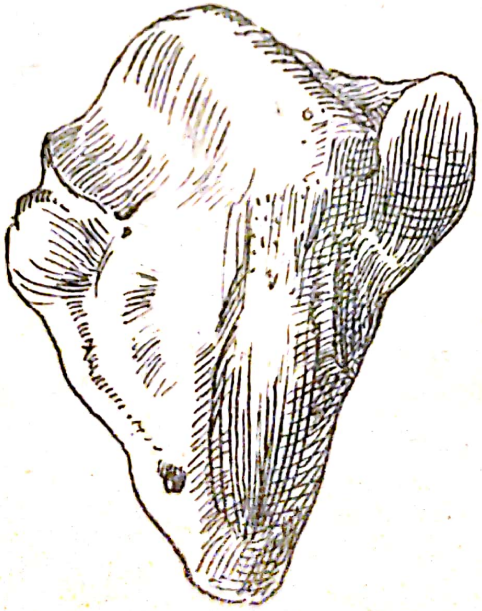

Fig 52 b. Rotulă de bou.

Scanned with OKEN Scanner

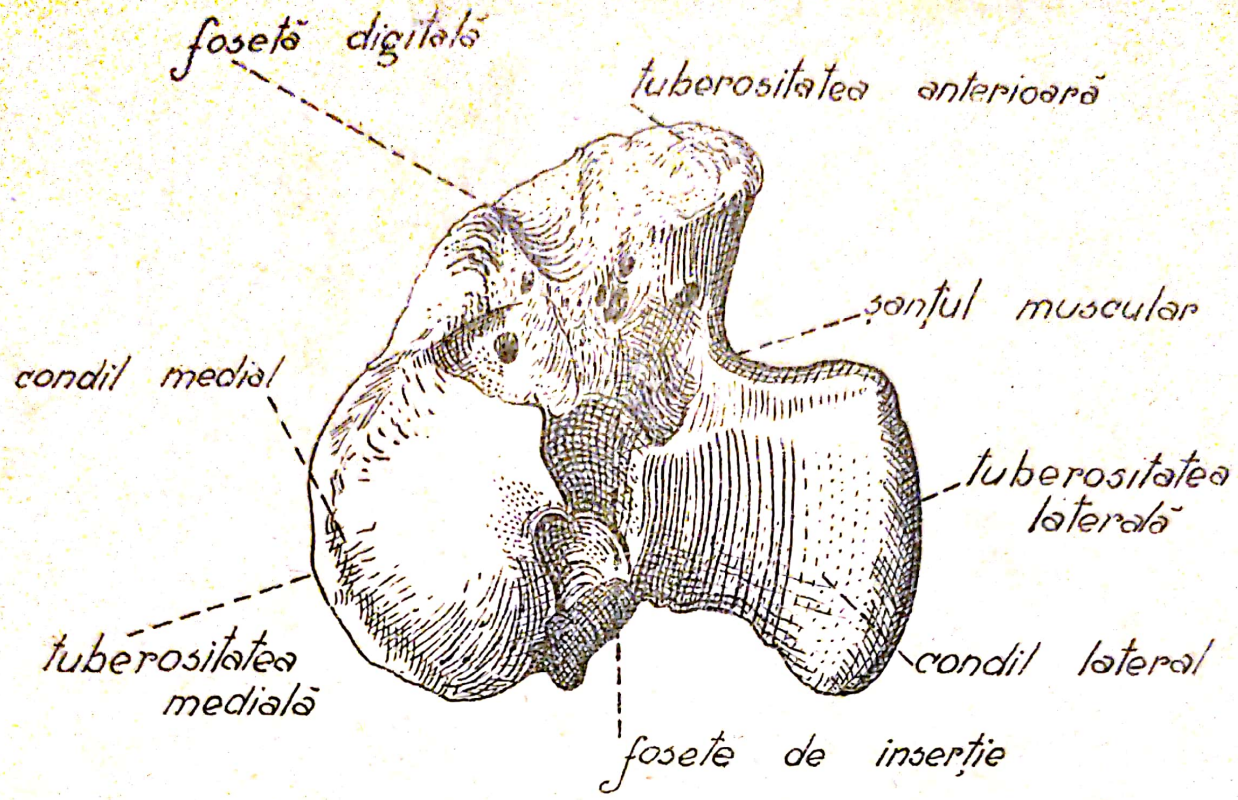

Fig. 53a. Extremitatea proximală a tibiei de oaie.

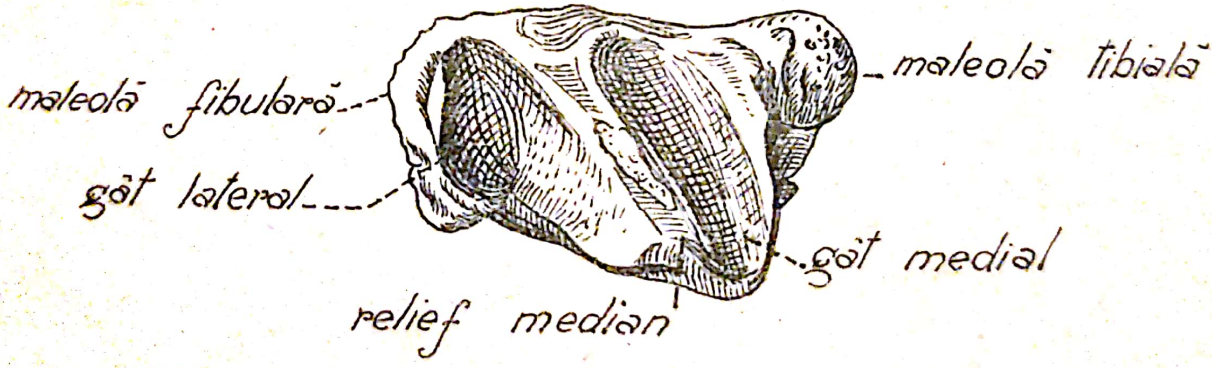

Fig. 53b Extremitatea distală a tibiei de oaie.

Scanned with OKEN Scanner

poplitea — delimitează suprafaţa de inserţie pentru popliteu.

Extremitatea distală este ocupată de o suprafaţă articulară — Facies articularis distalis — extrem de accidentată şi formată din două şanţuri mai mult sau mai puţin oblice, separate de un relief median, realizând ceeace nomenclatura internaţională numeşte „Cochlea Tibiae —, suprafaţă corespondentă trocleii astragaliene. Medial, extremitatea prezintă o redusă tuberozitate numiă maleola internă a tibiei — malleolus medialis s. tibiae — proprie a tibiei. Opusă acesteia la majoritatea animalelor, exceptând calul şi iepurele, marginea laterală a tibiei este scobită de o eşancrură — Incisura fibularis tibiae — destinată fibulei. La cal şi iepure, cum fibula se sudează încă în treimea superioară la tibie, incisura respectivă este completată de o tuberozitate, reprezentând nucleul de osificaţie al fibulei numită maleola externă — Malleolus lateralis s. fibulae — aparţinând de fapt peroneului.

TIBIA LA CAL (Fig. 53, 54)

Extrem de masivă şi prismatică-triunghiulară, tibia la cal se prezintă ca un os lung aproape rectiliniu, mai masiv către extremitatea proximală şi aşezat oblic dorsoventral cranio-caudal, între femur şi astragal.

Fără să se îndepărteze de configuraţia generală prezintă următoarele caractere diferenţiale:

Extremitatea proximală foarte voluminoasă este înzestrată cu trei puncte tuberoase aşezate: două pe diametrul transversal al extremităţii şi a treia pe partea anterioară a circumferinţei reprezentând condilii tibiali şi tuberozitatea. Eminenţa intercondiliană (spina tibială) este formată din doi tuberculi intercondilieni separaţi de o scizură de inserţie şi delimitată cranial şi de fiecare parte de fosetele intercondiliene, destinate inserţiei ligamentelor meniscurilor.

Scanned with OKEN Scanner

O faţetă articulară diartrodială sculptată pe tuberozitatea laterală serveşte la stabilirea legăturii cu fibula.

Culisa tendinoasă dintre tuberozitatea tibială şi tuberozitatea laterală a condilului adâncă dar relativ largă se prelungeşte în jos pe faţa laterală.

Tuberozitatea anterioară — Tuberositas tibiae — largă şi masivă este scobită de o fosetă digitală, destinată inserţiei ligamentului tibio-rotulien median.

Creasta tibială pleacă dela baza tuberozităţii tibiei şi se prelungeşte pe marginea care delimitează faţa laterală (devenită anterioară) de cea medială.

Faţa posterioară aproape plană datorită inserţiilor pe care le suportă, este ornamentată de o serie de linii musculare, putându-se distinge două mari porţiuni:

— o suprafaţă triunghiulară proximală destinată inserţiei muşchiului popliteu, uşor escavată în partea ei superioară unde se prelungeşte între cele două tuberozităţi condiliene şi delimitată în jos de linia poplitee, şi

— o suprafaţă triunghiulară distală care ocupă restul feţii, servind cu suprafaţă de inserţie pentru flexorul profund.

In treimea inferioară osul apare uşor turtit în sens cranio-caudal.

Extremitatea distală mai redusă decât cea proximală, este şi ea turtită dinainte înapoi. Coclea tibială formată din două adâncituri articulare separate de un relief median este dirijată oblic cranio-lateral.

Pe diametrul transversal se pot vedea 2 maleole câte una de fiecare parte, cea medială aparţinând de fapt tibiei, cea laterală fiind derivată din nucleul de osificaţie fibular.

Maleola fibulară (laterală) este parcursă dorso-ventral de o culisă tendinoasă destinată tendonului M. ext. dig. ped. lateralis.

Os compact, tibia la cal se desvoltă printr'un nucleu principal de osificaţie pentru corp şi 4 nuclei secun-

dări dintre care unul pentru fiecare extremitate, unul pentru tuberozitatea tibială şi ultimul pentru maleola laterală, care de fapt aparţine fibulei.

In ce priveşte configuraţia exterioară a osului se remarcă în mod cu totul deosebit raportul pe care-l are cu fibula, os devenit mai mult sau mai puţin inutil, datorită necesităţilor mecanice care au dus la dispariţia degetelor. In mişcarea rapidă pe care trebue să o execute membrele la cal, soliditatea oaselor în general apare ca o lege generală. In acelaş timp solidaritatea razelor osoase între ele se realizează în mod mai intim decât la celelalte animale. Datorită fixităţii la un plan a articulaţiei coxo-femurale prin intermediul porţiunei pubiene a ligamentului rotund, mişcările de lateralitate se limitează, dar pentru ca între razele de acţiune ale autopodiumului să existe suficientă distanţă pentru a nu jena mersul, articulaţia tibio-astragaliană la cal se realizează printr'un artificiu al cocleii, care câştigă o oblicitate marcată.

Graţie acestui artificiu, privind vârful copitei, membrul pare că execută nu numai o relativă mişcare de la teralitate, dar în acelaş timp se şi roteşte în jurul lui însuşi, înşurupând punctul de sprijin pe sol pentru a da o mai amplă posibilitate de sprijin în propulsie.

TIBIA LA BOU (Fig. 55)

Tibia la bou se diferenţiază de cea de cal dela prima privire, graţie formaţiei ei aproape cilindrice şi conformaţiei speciale pe care o ia cocleea, al cărui ax departe de a mai fi oblic este aşezat perfect cranio-caudal. In plus tuberozitatea tibială este lipsită de fosa digitală pentru inserţia ligamentului tibio-rotulien median.

— Tuberozitatea laterală extrem de voluminoasă nu mai prezintă faţeta articulară fibulară.

— Culisa de alunecare „sulcus muscularis" dintre tu-

berozitatea tibială și tuberozitatea laterală este mult mai strâmtă și mai adâncă decât la cal.

— Creasta tibială este extrem de scurtă, în așa mod că fața laterală și medială se confundă în treimea mijlocie.

— Linia poplitee puțin evidentă, aproape ștearsă.

— Suprafețele triunghiulare, foarte evidente la cal, nu se mai pot distinge.

— Liniile musculare extrem de reduse și puțin marcate.

— Extremitatea distală mai puțin turtită decât la cal afectează o formă aproape cilindrică.

— Cocleea prezintă atât șanțurile articulare cât și relieful median dirijate în sens antero-posterior, într'o direcție paralelă cu planul median al corpului.

— Relieful median al cocleii concav în sens antero-posterior.

— Suprafața articulară distală în general tăiată oblic medio-lateral.

— Maleola laterală înlocuită cu un os maleolar.

— In locul maleolei, după îndepărtarea osului maleolar, se poate vedea o suprafață articulară diartrodială de legătură.

Os compact, tibia la bou se desvoltă printr'un nucleu principal de osificație și trei nuclei secundari, osul maleolar având un nucleu special.

TIBIA LA OAIE.

Cilindroidă și proporțional mult mai lungă decât cea dela bou, tibia la oaie se diferențiază prin următoarele caractere:

— Creasta tibială mai puțin desvoltată și masivă.

— Culisa tendinoasă — Sulcus muscularis — mai puțin adâncă și neacoperită de creastă.

— Nu prezintă fosă digitală pe tuberozitatea tibială.

— Creasta tibială relativ scurtă.

— Faţa posterioară nu prezintă decât foarte puţine linii musculare, destul de şterse.

— Corpul în general recurbat în „S", extremitatea proximală fiind deviată lateral, iar cea distală medial.

— In treimea inferioară corpul este aproape cilindric.

— Extremitatea distală cu cocleea lipsită de oblicitate.

— Relieful median al cocleii mai şters, neajungând la nivelul marginilor.

Structura şi desvoltarea asemănătoare cu cea dela bou.

TIBIA LA PORC (Fig. 56)

Mult turtită dinapoi înainte mai ales în partea ei inferioară şi mult mai masivă decât cea de oaie, tibia la porc prezintă următoarele caractere diferenţiale:

— Extremitatea proximală masivă cu faţa articulară mai regulată decât la alte animale.

— Condilii tibiali mai alungiţi şi mai puţin convexi.

— Tuberozitatea laterală sculptată de o veritabilă faţetă diartrodială de articulare cu fibula.

— Tuberozitatea tibială mai masivă, mai întinsă şi tăiată oblic.

— Culisa de alunecare — Sulcus muscularis — largă.

— Creasta tibiei tăioasă şi prelungită în jos până în treimea mijlocie.

— Faţa posterioară escavată în partea ei superioară de o gutieră datorită tragerii înapoi a tuberozităţilor condiliene.

— Suprafaţa articulară distală tăiată oblic.

— Maleola medială bine desvoltată.

— Lateral, pe diametrul transversal al extremităţii, o suprafaţă alungită serveşte la articularea cu fibula.

Conţinând o mare cantitate de ţesut spongios, mai ales spre extremitatea proximală, tibia la porc se desvoltă

printr'un nucleu principal de osificaţie şi trei secundari.

Scurtă şi relativ groasă, tibia la porc este tipul de os gambier necesar unui animal sedentar, limitat în mişcări şi cu o massă corporală care apasă în mod egal pe cele patru membre.

TIBIA LA CAINE (Fig. 57)

Suplă şi mult alungită, uşor torsionată în „S" tibia dela câine se aseamănă cu cea dela oaie, diferenţiindu-se prin următoarele caractere:

— Extremitatea proximală mai desvoltată decât cea distală.

— Tuberozitatea condiliană laterală trasă în afară şi sculptată de o suprafaţă articulară pentru fibulă.

— Suprafaţa articulară proximală foarte puţin accidentată, cu spina tibială relativ joasă.

— Tuberozitatea tibială întinsă în sens vertical şi rugoasă.

— Culisa (sulcus muscularis) bine marcată dar foarte redusă.

— Creasta tibială tăioasă şi foarte scurtă.

— Treimea superioară a corpului uşor curbată oferind o concavitate laterală în dreptul căreia se formează arcada.

— Jumătatea inferioară cilindrică este aproape rectilinie.

— O linie aspră mai mult sau mai puţin evidentă arată linia de contact cu fibula, linie vizibilă de altfel numai în jumătatea inferioară.

— Extremitatea distală redusă prezintă o maleolă medială foarte detaşată, care proemină mult sub nivelul suprafeţei articulare.

— Suprafaţa articulară distală uşor oblică.

— Cocleea suprafeţei articulare are relieful median

evident şi deviat, atrăgând după sine o relativă oblicitate a cocleii în general.

— Maleola laterală foarte ştearsă, este scobită de sus în jos de o eşancrură rugoasă destinată fibulei.

Conţinând o mare cantitate de ţesut compact, se desvoltă după norma comună printr'un nucleu principal de osificaţie şi trei nuclei secundari.

Conformaţia generală a osului, cu o lungime aproape egală cu femurul, nu demonstrează decât tendinţa de compensaţie a scurtării membrului, datorită poziţiei pe care o are autopodiumul. In mişcările pe care le execută membrul şi în acţiunea de împindege înainte a membrului pentru salt, cu toată intervenţia activă a autopodiumului, care în momentul acţiunei se ridică mult apropiindu-se de verticală, s'a simţit totuşi nevoia organică de alungire a razei osoase principale a gambei pentru a veni efectiv în ajutorul muşchilor.

Necesităţile mecanice şi acţiunea desvoltării forţei de propulsie în momentul saltului au condiţionat formarea unei raze osoase mai lungi în comparaţie cu animalele la care metatarsul atinge el însuşi lungimi considerabile.

TIBIA LA PISICĂ (Fig. 58)

Asemănătoare cu cea dela câine, tibia dela pisică se diferenţiază prin următoarele caractere:

— Extremitatea proximală se prezintă uşor curbată posterior.

— Suprafaţa articulară proximală aproape plană prezintă o spină tibială foarte puţin desvoltată.

— Tuberozitatea tibială mamelonată şi rugoasă este aşezată perfect anterior.

— Creasta tibiei mai puţin tăioasă decât la câine se pierde pe marginea anterioară pe nesimţite.

— Culisa tendinoasă a extremităţii proximale *lipseşte*.

— Corpul aproape cilindric, este perfect rectiliniu, fără să fie curbat ca la câine.

— Extremitatea distală mai redusă decât cea proximală este totuşi masivă, prezentând o maleolă medială bine detaşată, proeminentă, dar fără să depăşească vârful reliefului median al cocleii.

— Scobitura articulară medială foarte largă.

— Lipseşte linia aspră depe corpul tibial, fibula venind în contact cu tibia numai prin extremităţi.

Structura şi desvoltarea nu prezintă nimic deosebit.

TIBIA LA IEPURE (Fig. 59)

Caracterul principal al tibiei de iepure îl formează sudura fibulei la treimea ei mijlocie în aşa fel că spaţiul interosos se întinde numai în treimea superioară a oaselor.

In plus tuberozitatea tibială este mai alungită, prelungindu-se cu o creastă evidentă.

— Culisa tendinoasă relativ redusă este bine marcată şi perfect vizibilă.

— Tuberozitatea laterală prezintă o suprafaţă articulară pentru fibulă, destul de neregulată.

— Corpul este uşor turtit dinainte înapoi, reamintind conformaţia tibiei de cal.

— Extremitatea distală prezintă o suprafaţă articulară cu trei scobituri dintre care cea laterală mai puţin adâncă corespunde calcaneului.

— Maleola medială bine detaşată este tuberoasă şi deviată spre planul median.

— Maleola laterală, reprezentând extremitatea distală a fibulei, prezintă o apofiză ascuţită — procesus fibularis — escavată inferior de o renură prin care alunecă lungul peronier.

Conţinând mult ţesut osos compact, tibia de iepure se desvoltă printr'un nucleu principal de osificaţie şi 4 nuclei

secundari, dintre care unul pentru maleola laterală, aparţinând de drept fibulei.

Conformaţia lui exterioară, foarte apropiată de cea a calului, nu demonstrează altceva decât strânsa corelaţie care există între cauzele mecanice, exercitate în condiţii de mişcare similare şi forma exterioară pe care o iau oasele supuse acestor acţiuni.

TIBIA LA PASĂRI (Fig. 60)

Tibia la pasări se prezintă cu totul diferit de cea a animalelor mamifere. Lungă şi rectilinie, osul gambei la pasări prezintă o extremitate proximală extrem de neregulată şi o extremitate distală caracteristică. Respectiva extremitate are o suprafaţă articulară formată din doi condili separaţi de o scobitură mediană care se prelungeşte mult anterior, rezultând din aceasta o conformaţie asemănătoare cu cea observată la femur, dar în sens invers.

In modul acesta tibia la pasări va prezenta 2 condili articulari aşezaţi anterior şi o troclee, rezultată din prelungirea şanţului intercondilien, aşezată posterior.

FIBULA — PERONEUL

Al doilea os al zeugopodium-ului este un os mai mult sau mai puţin stiloid, din categoria oaselor alungite, cu excepţia peroneului de porc, unde prezintă toate caracterele unui os lung şi a celui dela rumegătoare la care apare sub forma unui rudiment anexat la tuberozitatea tibială laterală.

Fibula nu se prezintă ca un os complect individualizat decât la porc, carnasiere şi într'o oarecare măsură la cal. La iepure partea lui inferioară este complet sudată la jumătatea distală a tibiei de care nu se poate distinge, iar la cal extremitatea lui distală avortează într'un cordon fibros

care uneori poate fi urmărit până la maleola laterală a tibiei.

La animalele la care fibula se poate desarticula cu uşurinţă i se pot distinge 2 extremităţi şi un corp.

Extremitatea proximală cel mai adesea lăţită este sculptată de o faţetă articulară pentru tibie. Această extremitate numită capul fibulei — Capitulum fibulae — poate avea forma unei palete cum este cazul la porc şi la cal, sau a unei măciuci uşor şlefuită în dreptul articulaţiei tibio-fibulare, cum se poate vedea la carnasiere.

Corpul uneori este stiloid ca la cal, alteori lăţit cum se poate vedea la porc, cel mai adesea însă ia aspectul şi forma unui veritabil cilindru.

Extremitatea distală prezintă variaţia cea mai mare. La cal ea degenerează într'un cordon fibros, nucleul de osificaţie special afectat sudându-se la tibie ca făcând parte din aceasta, alte ori deşi osos, se confundă cu o parte din corp la corpul tibiei (iepure), cel mai adesea însă rămânând independent, prezentând în acest caz o suprafaţă articulară destul de neregulată, pentru legătura cu maleola laterală a tibiei.

FIBULA LA CAL (Fig. 54)

Os alungit de formă stiloidă, fibula sau peroneul la cal prezintă o extremitate proximală normal desvoltată, un corp stiloid şi o extremitate distală avortată.

Extremitatea proximală — Capitulum fibulae — este lată, turtită dintr'o parte în alta şi sculptată pe faţa medială de o suprafaţă diartrodială de articulare cu tibia. Faţa laterală a capului uşor convexă este ornată cu o serie de asperităţi de inserţie ligamentoasă.

Corpul subţire şi cilindroid delimitează spaţiul interosos.

Extremitatea distală degenerează într'un cordon fibros care se poate urmări până la maleola laterală tibială.

In realitate extremitatea fibulei este reprezentată prin nucleul de osificaţie al maleolei laterale a tibiei, care în fond este străin de principalul os al gambei. De altfel între nucleul de osificaţie al maleolei externe — numit încă şi nucleul fibular şi între restul suprafeţei articulare se poate uşor observa o renură care arată limita de desvoltare a acestei false epifize tibiale.

In modul acesta fibula de cal deşi dotată în principiu cu trei nuclei de osificaţie, porţiunea de os observată pe cadavru nu prezintă decât 2, unul pentru capul fibular şi altul pentru porţiunea stiloidă.

FIBULA LA BOU

Un os fibular distinct aşa cum există la restul animalelor domestice, nu se poate vedea la bou. Adesea în locul fibulei se poate vedea un cordon fibros care pleacă depe tuberozitatea condiliană laterală pentru a se pierde în treimea inferioară a tibiei. Foarte rare ori acest cordon se poate osifica, dar forma osului rezultat este destul de neregulată prezentând porţiuni mai subţiate şi mai îngroşate fără o ordine precisă. In schimb ataşat la extremitatea distală a tibiei, legat printr'o veritabilă diartroză, se poate vedea un os cu totul independent numit osul maleolar.

OSUL MALEOLAR — OS MALLEOLARE (Fig. 55)

Reprezentând extremitatea distală a fibulei, osul maleolar are aspectul unei coroane cu trei colţuri a cărei bază ia contact cu oasele tarsiene. Turtit dintr'o parte în alta, prezintă o faţă laterală şi o faţă medială sau internă sculptată de o suprafaţă articulară destinată tarsului. Respectiva faţă prezintă în partea ei inferioară o faţetă în continuitate, uşor escavată care completează scobitura laterală a cocleii tibiale.

Marginea inferioară foarte largă este sculptată la rân-

dul ei de o suprafaţă articulară pentru calcaneu. Marginea superioară prezintă trei dinţături, reprezentând cele trei colţuri ale coroanei, puncte în care marginea ia contact cu tibia.

FIBULA LA OAIE

Foarte asemănător cu cel dela bou, peroneul sau fibula de oaie este reprezentat prin osul maleolar. Apariţia cordonului fibros şi osificarea lui este tot atât de posibilă ca şi la bou.

Osul Maleolar proporţional mai mic are în general aceiaşi formă fiind ceva mai turtit şi mai puţin dinţat pe marginea lui superioară, decât la bou.

FIBULA LA PORC (Fig. 56)

Porcul este singurul animal care are fibula complet desvoltată, individualizată pe toată întinderea ei şi cu caracterele unui os lung. Forma lui generală reaminteşte pe aceea a unei spatule, fiind mult turtit dintr'o parte în alta. Ajungând de aceiaşi lungime cu tibia cu care se întretaie oblic, fibula de porc prezintă următoarele caractere diferenţiale:

— Extremitatea proximală lăţită este sculptată de o suprafaţă diartrodială destinată articulării cu tibia.

— Corpul este turtit şi el, mai larg în partea superioară şi relativ subţire. Din această turtire rezultă două feţe şi două margini:

— marginea anterioară este subţire, tăioasă şi concavă;

— marginea posterioară mai groasă este rectilinie;

— faţa internă aproape dreaptă;

— faţa externă prezintă în schimb o largă gutieră verticală mai evidentă în treimea superioară.

Extremitatea distală turtită şi ea dar mult mai îngustă

se aplică intim pe tibie depășind în jos suprafața articulară, fiind prevăzută cu două suprafețe articulare:

— una medială pentru tibie cu care se articulează;

— alta inferioară sculptată chiar pe vârful extremității destinată articulării cu calcaneul.

— Lateral extremitatea este săpată de o culisă de alunecare pentru tendoanele M. peronieri.

Desvoltat prin trei nuclei de osificație (unul principal pentru corp și doi epifizari) fibula de porc conține o mare cantitate de țesut osos spongios. Ca orice os lung, centrul lui este săpat de un canal medular.

FIBULA LA CÂINE (Fig. 57)

Deși de lungime egală cu tibia, fibula de câine este un os alungit, ușor torsionat pe axul propriu și articulat cu tibia atât prin extremități cât și printr'o porțiune din corp.

Extremitatea proximală prevăzută cu o fațetă diartrodială se articulează cu o fațetă similară sculptată în partea posterioară a tuberozității condiliene tibiale, laterale datorită cărui fapt fibula pare că încrucișează oblic tibia. Lățită în formă de spatulă, această extremitate pare ascunsă în spatele tibiei.

Corpul flexibil, neregulat și escavat pe fața medială, pare ușor torsionat. Pe întinderea lui se poate observa o redusă linie care marchează inserția ligamentului interosos, care-l leagă la tibie pe aproape toată lungimea lui, cu excepția unei porțiuni superioare în dreptul căreia se formează arcada.

Extremitatea distală mai groasă decât cea proximală se articulează cu tibia prin intermediul unei suprafețe diartrodiale.

Lateral o redusă și puțin marcată eșancrură arată locul de trecere al tendoanelor mușchilor peronieri.

Scanned with OKEN Scanner

Inapoia acesteia un tubercul epifizar o separă de o a doua culisă mai puțin evidentă.

Fibula dela câine se desvoltă prin trei nuclei de osificație și conține relativ puțin țesut osos spongios.

FIBULA LA PISICĂ (Fig. 58)

Mai groasă decât cea dela câine, fibula de pisică este mult mai dreaptă și atașată la tibie numai prin extremități rezultând în consecință o largă arcadă fibulo-tibială.

Prezentând o margine relativ tăioasă înainte, restul osului este mai mult sau mai puțin rotunjit, și lipsit de flexibilitate.

O suprafață diartrodială, eliptică, neregulată, se poate vedea pe extremitatea proximală, servind la articularea cu tibia.

Extremitatea distală prezintă o apofiză caudală evidentă delimitată lateral de o renură de pasaj, pentru lungul peronier.

In principiu se diferențiază de cel de câine prin:

— Aspectul cilindric nerăsucit și rectiliniu.

— O ușoară canelură care se poate vedea pe fața medială.

— Lipsa suprafeței de articulare cu calcaneul și

— Existența unei apofize fibulare așezată caudal.

— Este în acelaș timp extrem de puțin flexibil.

Desvoltarea și structura nu prezintă nimic deosebit de ceeace s'a spus la câine.

FIBULA LA IEPURE (Fig. 59)

Fibula la iepure se remarcă dela prima vedere datorită faptului că jumătatea inferioară a corpului și extremitatea distală sunt complect sudate la tibie. In modul acesta numai jumătatea superioară va fi liberă și articulată diartrodial cu tibia. Această jumătate are corpul trifaciat

dintre care partea internă este parcursă de o scobitură verticală şi destul de îngustă reamintind canelura dela pisică. Arcada fibulo-tibială destul de largă nu va ocupa deci decât treimea superioară. Extremitatea distală nu se va putea individualiza, ea intrând în complexul extremităţii tibiale. Desvoltarea însă se va face ca şi la solipede, porc sau carnasiere prin trei nuclei de osificaţie, dintre care unul va fi ataşat intim la tibie.

FIBULA LA PASĂRI (Fig. 60)

Stiloid şi articulat la extremitatea superioară a tibiei, fibura la pasări se ataşează la marginea laterală a osului principal al gambei, nereuşind să ajungă la nivelul extremităţii inferioare a tibiei. Articulată printr'o suprafaţă diartrodială la tuberozitatea laterală a tibiei, precum şi la condilul lateral al femurului prin extremitatea proximală, în restul întinderii aderă intim la tibie.

PRIVIRE GENERALĂ

Privind comparativ razele osoase ale zeugopodiumului se constată cu destulă uşurinţă o varietate cu totul specială la fiecare specie prezentând caractere cu totul aparte. Cu toate acestea, dacă se are în vedere proporţionalitatea care există între diferitele oase ale membrului posterior, se poate trage concluzia că această variabilitate nu este întâmplătoare.

La cal, datorită necesităţilor pe care le cunoaştem şi funcţiunei speciale pe care o au membrele, autopodiumul ia o poziţie aproape verticală. Ca o consecinţă imediată, pentru ca forţa de propulsie să nu fie diminuată, o scurtare a tibiei apare cum nu se poate mai logică. Fenomenul invers se observă la carnivore, la care saltul reprezintă actul de concentrare maximă al efortului, când pentru a compensa poziţia mai mult sau mai puţin oblică a auto-

podiumului, tibia câştigă lungimi considerabile. Aceiaşi observaţie se poate face şi la iepure. Comparativ cu restul oaselor tibia la iepure măsoară o lungime destul de apreciabilă, lungime care nu poate fi decât consecinţa funcţională a eforturilor pe care le depune în mersul săltat, iepurele adesea realizând sărituri disproporţionate în raport cu lungimea corpului.

Mobilitatea solicitată de salt şi amplitudinea mişcărilor articulaţiei femuro-tibiale, dau în acelaş timp suprafeţei articulare proximale o conformaţie cu totul deosebită. Suprafaţa se nivelează, spina tibială descreşte pentru a permite o mai amplă alunecare a suprafeţelor, chiar dacă în mişcare saltul nu ar reprezenta un exemplu de preciziune.

Scanned with OKEN Scanner

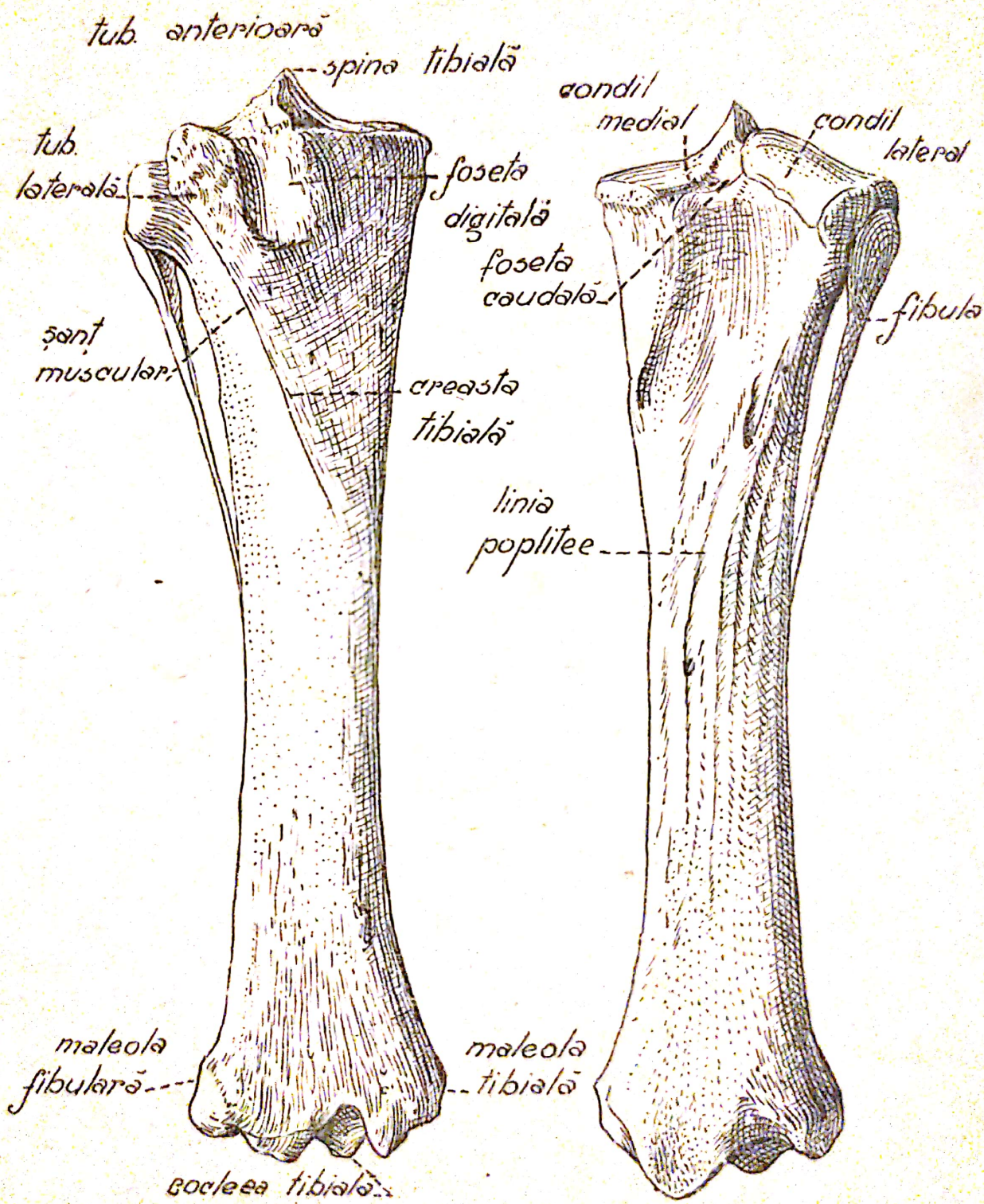

fig. 54 Tibie de cal.

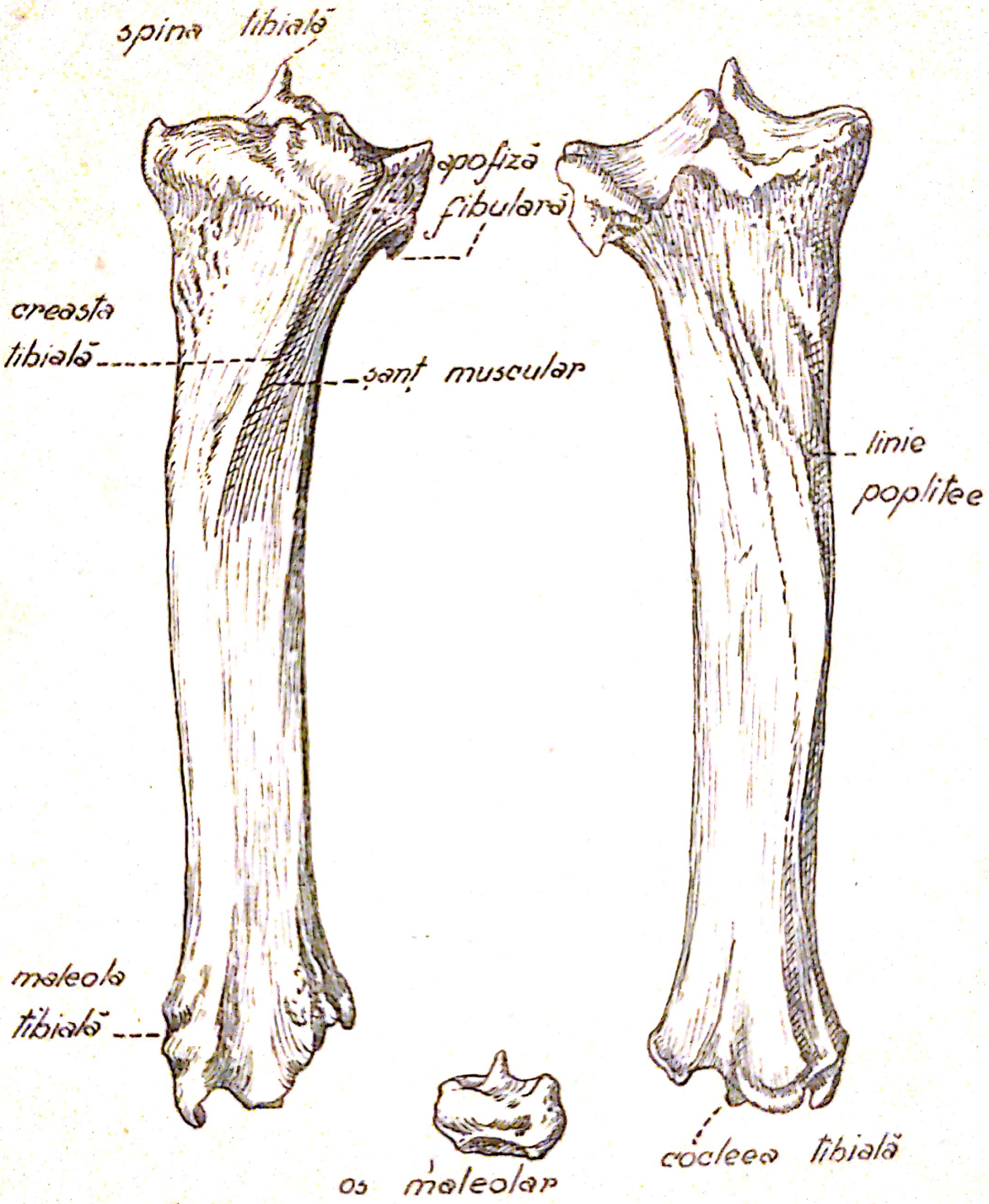

Fig. 55 tibia de Bou

Scanned with OKEN Scanner

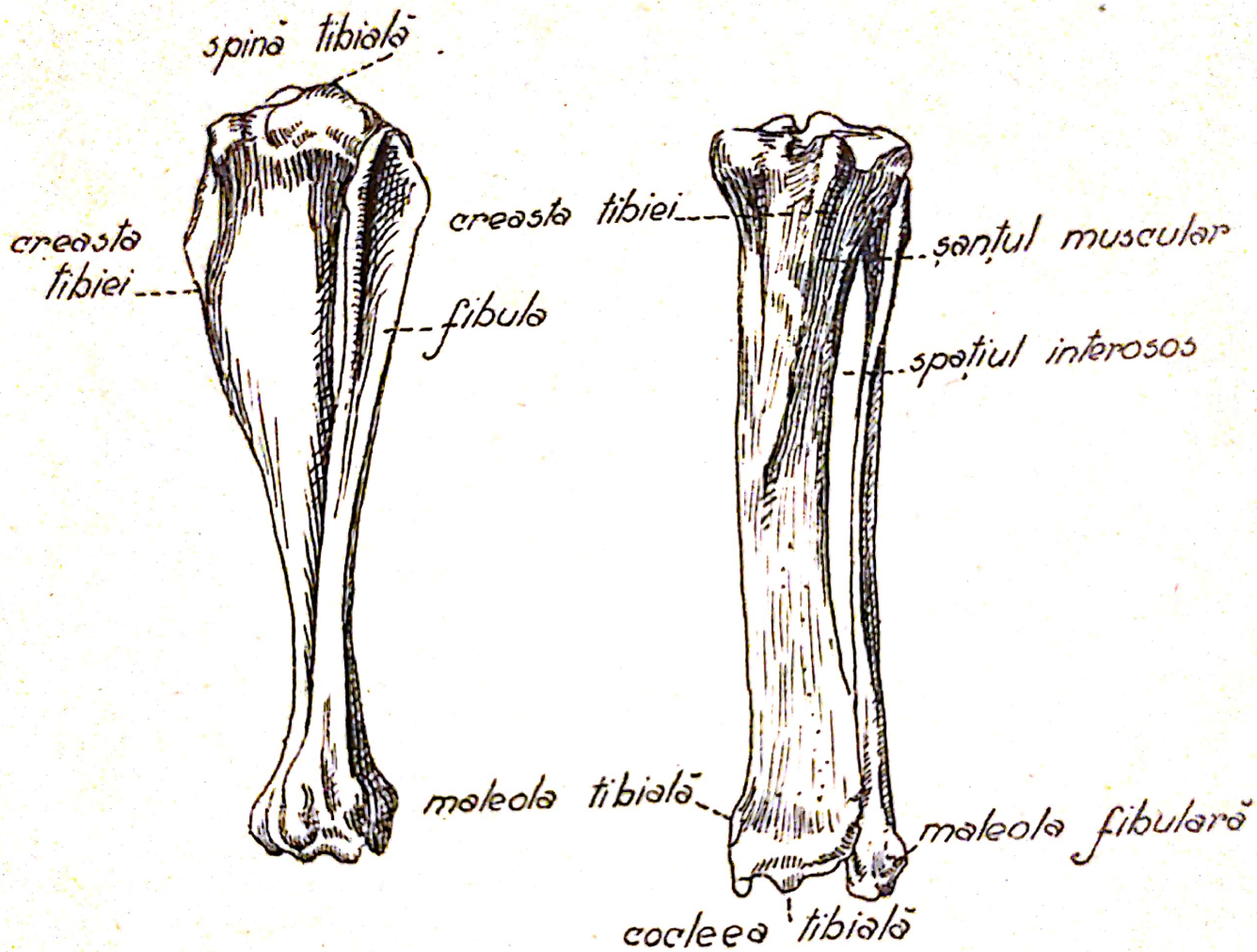

Fig. 56 Tibia și fibula de Porc.

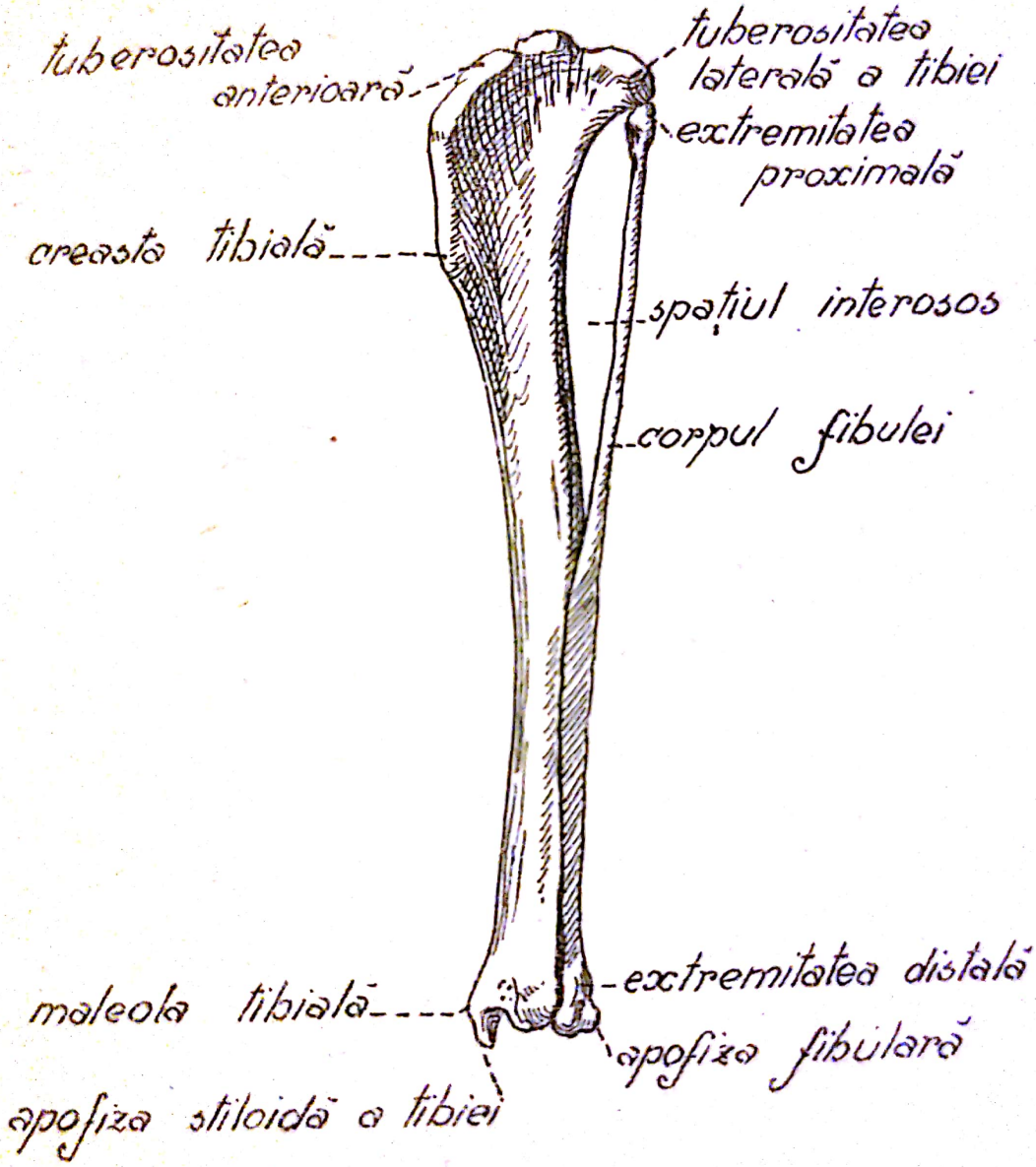

Fig. 57 Tibia și Fibula de câine.

Scanned with OKEN Scanner

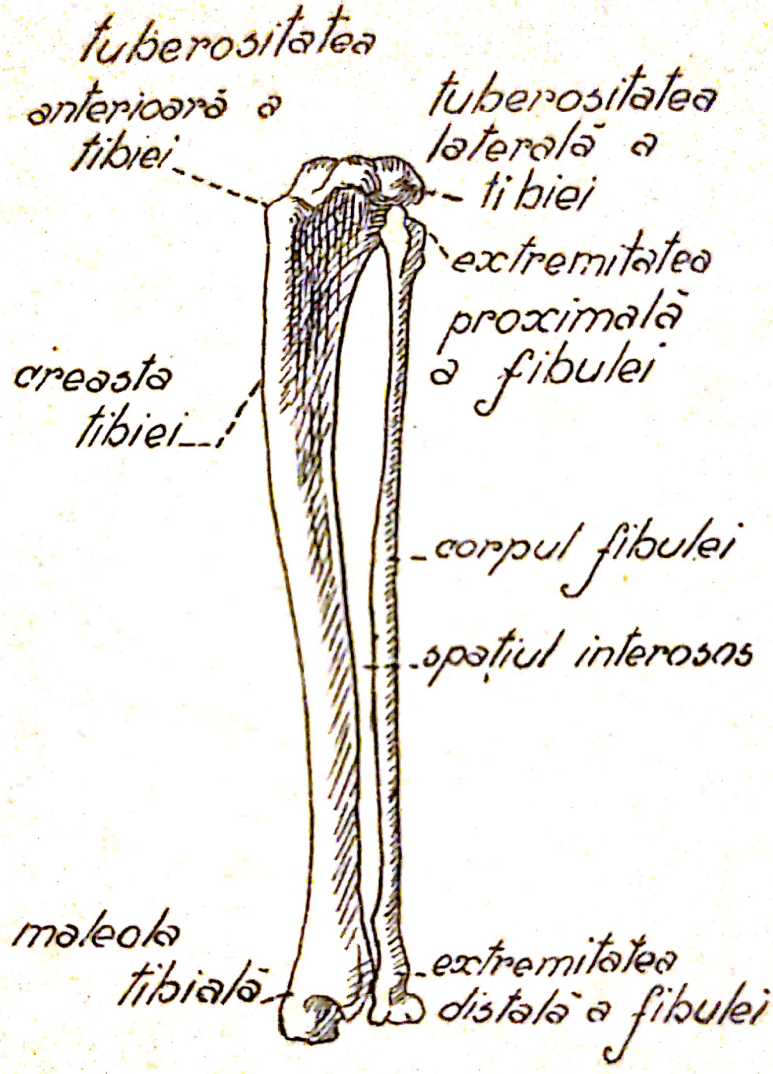

Fig. 58 Tibia și Fibula de Pisică

Scanned with OKEN Scanner

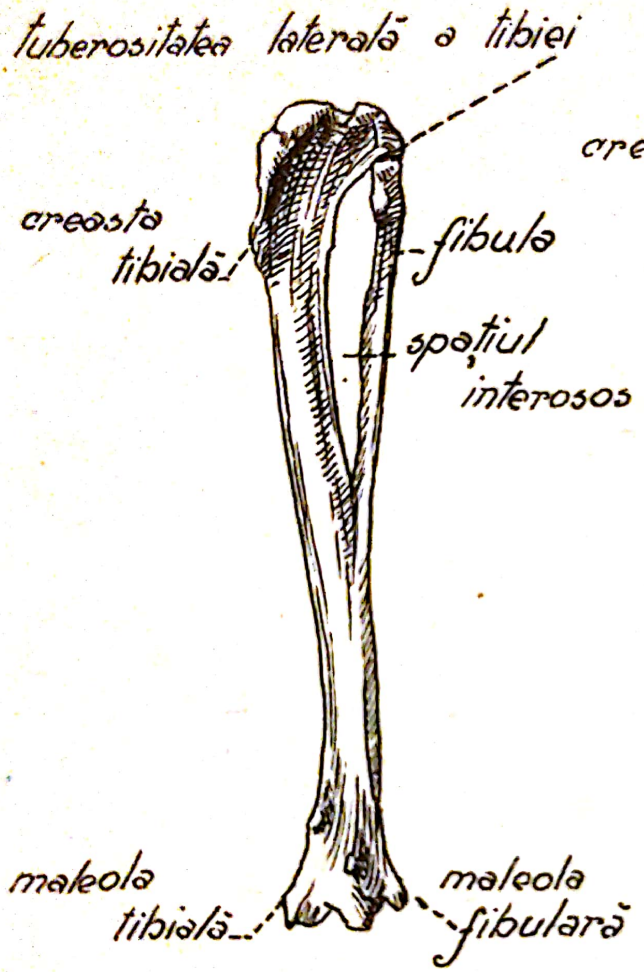

Fig. 59 Tibia și Fibula de Iepure



Fig. 60. Tibia și Fibula de Pasăre.

Scanned with OKEN Scanner

AUTOPODIUM

Generalităţi (Fig. 61).

Autopodiumul membrului posterior este construit în principiu, ca şi cel dela membrul anterior, pe trei subregiuni: basipodium, metapodium şi acropodium, din complexul lor rezultând ceeace numim cu un termen generic piciorul animalului.

Ca şi la membrul anterior regiunea este destul de variată în seria animală, atât ca număr de oase componente cât şi ca formă a acestor oase, fără a se îndepărta însă prea mult de tipul general. Spre deosebire de membrul anterior, regiunea cuprinde mai frecvent 4 degete în diferite stadii de desvoltare. Chiar şi carnivorele considerate ca pentadactile, în cazul considerat, prezintă un deget mai puţin. In ce priveşte celelalte animale, cu excepţia solipedelor, cele 4 degete ale tipului sunt întotdeauna prezente în momente diferite de reducţiune.

Prezentarea generală a orientării oaselor componente impune convingerea derivării acestei arhitectonice dintr'un tip comun, ca şi la membrul anterior, cuprinzând la origină un număr de 5 degete formate fiecare din câte 3 falange.

BASIPODIUM.

Ossa tarsi — *Ossa tarsalis.*

Basipodiumul — arhetipului pentadactil, întru totul asemănător cu tarsul dela om, cuprindea în totalitatea lui

un număr de 9 oase aşezate: 3 dintre ele proximal denumite după rapoartele lor cu oasele zougopodiumului — os tarsi tibiale (Tt), os tarsi fibulare (Tf) şi os tarsi intermedium (Ti).

Cinci dintre ele distale, precedând regiunea metapodială şi denumite — os tarsi primum (T1), os tarsi secundum (T2), os tarsi tertium (T3), quartum (T4) şi quintum (T5).

— Toate acestea, se găsesc grupate în jurul unui os central. Os tarsi centrale (Tc).

Arhitectonica aceasta nu se mai întâlneşte la niciunul din animalele studiate de noi, nici măcar la om, pentru motivul că între oasele basipodale la toate animalele se constată o unire care diferă dela specie la specie. Reapariţia însă în mod accidental a oaselor individualizate la unele specii, care în mod normal au oasele unite, demonstrează exactitatea afirmaţiei de mai sus.

Dintre 9 oase în majoritatea cazurilor pot fi întâlnite 7, restul de 2 oase fiind sudate cu unele din cele 7, după cum urmează:

— os tarsi tibiale — (Tt) este reprezentat prin Astragal, la care în plus s'a adăugat şi osul intermediar, astragalul rezultând deci din sudarea osului tibial şi intermediar;

— os tarsi fibulare — (Tf) este reprezentat prin calcaneu;

— os tarsi intermedium — (Ti) sudat aşa cum s'a remarcat mai înainte cu osul tibial, concură la formarea astragalului;

— os tarsi centrale — a dat naştere la scafoid. — Se pare că atât poziţia cât şi rapoartele, pledează contra afirmaţiei vechilor antropotomişti de omologare cu scafoidul dela membrul anterior, denumirea de os central al tarsului fiind mai logică;

— os tarsale primum — (T1) reprezintă micul cuneiform medial;

— os tarsale secundum — (T2) reprezintă cuneiformul degetului II. Cele două cuneiforme amintite sunt complect individualizate la om ca de altfel și la porc, și carnivore. La cal, cel mai adesea, sunt unite formând micul cuneiform, existența lor separată nefiind însă un fapt cu totul rar.

— os tarsale tertium — (T3) este cuneiformul degetului III la om, cal, porc, carnivore și iepure. La cal denumirea de mare cuneiform este cum nu se poate mai justă, ținând cont de volumul pe care-l câștigă, iar la bou cel mai adesea este unit cu cuneiformul II;

— os tarsale quartum — (T4) unit prin coalescență cu T5 — formează *cuboidul,* os masiv la toate animalele, așezat lateral, sub calcaneu individualizat în totul, exceptând rumegătoarele la care este unit cu osul central al tarsului, formând cubo-scafoidianul, rezultat deci din unirea osului central cu tarsalele 4 și 5.

METAPODIUM.

Ossa matatarsi.

Se constată dela primul aspect o mai redusă variație în seria animală a respectivei regiuni. Cu toate acestea desvoltarea inegală la animalele mari a oaselor metatarsale, în contrast cu pisica sau câinele, de ex. la care oasele respective ating o desvoltare aproape egală, este destul de frecventă.

Din punct de vedere numeric, variația se face dela 3—4, eventual 5, dacă grăuntele osos ce poate fi găsit atașat la extremitatea maximală a metatarsului II, este admis ca os metatarsal. In modul acesta carnivorele ar prezenta 4 oase metatarsiene aproape egal desvoltate + 1, extrem de redus, reprezentând vestigiul degetului I.

La porc, vor fi întâlnite 4 oase metatarsiene, dintre

care două bine desvoltate și două mai reduse, după tipul membrului anterior.

La bou, 2 dintre oase, respectiv 3 și 4 s'au sudat și a dat naștere osului fluerului. Un al 3-lea oscior liber, atașat la partea internă a extremității proximale a osului fluerului, s'a admis ca fiind vestigiul degetului I, — degetele II și V, fiind reprezentate prin 2 tuberozități proximale ale metatarsului principal.

La cal, degetul III este reprezentat printr'un os metatarsal excesiv de desvoltat și 2 metatarsale rudimentare pentru degetele 2 și 4.

Tipul de os metatarsal — prezintă ca și *omotipul* dela membrul anterior un corp, o extremitate proximală și una distală.

Corpul în general este mai mult sau mai puțin cilindric.

Extremitatea proximală — basis — mai rotunjită decât la metacarp. Extremitatea distală — cu aproximație construită pe tipul articular formată din 2 condili, separați de un relief median.

ACROPODIUM.

— *Falanges pedis* —

Regiunea falangienă urmează reducțiunea în genul membrului anterior. Privite individual, falangele sunt poate ceva mai scurte, mai fine și mai înguste decât la membrul anterior, fără însă să prezinte caractere cu totul aparte.

C A L

BASIPODIUM (Fig. 62, 63, 64, 65).

Regiunea tarsienă la cal — cuprinde 6—7 oase, după cum cuneiformul mic rezultă din sudarea tarsalului 1 și 2, sau cele 2 oase sunt individualizate. Respectivele oase sunt

plasate: 2 în rândul superior — unul reprezentând osul central între astragal și cuneiform și restul de 3 sau 4 în rândul inferior.

Talus — Astragalul, — os tarsi tibiale, este un os neregulat cubic, cu fața antero-superioară transformată în scripete articular, orientat oblic — dorso ventral, medio-lateral.

Deasupra scripetului o fosă digitală este destinată să primească în inflexiuni excesive vârful cocleii-tibiale.

Fața inferioară este sculptată de o suprafață articulară ușor ondulată destinată scafoidului.

O renură de inserție se poate vedea lateral, și 2 fațete articulare pentru calcaneu și cuboid.

Fața caudală — neregulată, prezintă 4 fațete articulare, separate de renuri și fosete de inserție, pentru calcaneu.

Partea laterală este rugoasă. Fața medială prezintă 2 tuberculi de inserție separați de o scizură prin care trece tendonul flexorului intern al falangelor.

Calcaneus — calcaneul — os tarsi fibulare, este un os alungit vertical — turtit, dintr'o parte în alta, prezentând 2 fețe, 2 margini și 2 extremități. Fața laterală este plană, fața medială este escavată de o largă culisă de alunecare tendinoasă — Sulcus-calcanei.

Marginile sunt groase și aproape rectilinii.

Extremitatea proximală tuberoasă, formează o veritabilă tuberozitate — tuber-calcanei, — care dă inserție gastro-gnemienilor.

Extremitatea distală este mult lărgită, formând un fel de expansiune medială, numită — sustentaculum tali — expansiune excavată cranial și netezită de 4 suprafețe articulare, pentru astragal.

Suprafața superioară este umbrită de un fel de cioc — procl coracoideus sau ciocul calcaneului.

Desvoltarea se face prin 2 nuclei de osificație, iar textura lui, cuprinde relativ mult țesut compact.

— *os tarsi centrale* — *scafoidul* — se prezintă ca un disc neregulat alungit transversal, uşor concav pe faţa superioară cu circonferinţa neregulată, sculptată de 2 faţete articulare laterale şi ornată de 2 tuberculi caudali.

Se recunoaşte uşor după forma lui de disc neregulat şi uşor scobit pe faţa lui superioară. Orientarea se face cu faţa concavă în sus şi suprafeţele articulare de pe circonferinţa în afară.

Cuboidul — reprezintă oasele tarsale 4 şi 5, unite prin coalescenţă. — Imită perfect forma unui paralelipiped cu 6 feţe. Faţa superioară este redusă şi articulată cu calcaneul, şi foarte puţin cu astragalul. Faţa ventrală articulară este parcursă de o uşoară creastă care separă suprafeţele articulare cu metatarsul principal şi rudimentar lateral. *Feţele:* laterală, cranială şi caudală, sunt insensibil unite şi rugoase.

Faţa medială prezintă un aspect accidentat de o serie de faţete articulare (3) separate de o renură cranio-caudală, — care concură la formarea conductului cubo-scafo-cuneen. *Canalis tarsi,* destinat arterei tarsice perforante.

Cuneus — marele cuneiform se aseamănă oarecum cu capitatul dela membrul anterior, — prin forma lui triunghiulară turtită de sus în jos. Se diferenţiază de scafoid datorită tocmai acestei forme perfect triunghiulare, iar de capitat prin lipsa suprafeţei articulare în formă de faclă.

Cuneus-minus — micul cuneiform rezultă în mod frecvent din osul tarsal 1 şi 2. Existenţa a 2 cuneiforme nu este cu totul imposibilă. In acest caz, — cel medial este cuneiformul I, cel în contact cu marele cuneiform, reprezentând cuneiformul sau tarsalul II, marele cuneiform, fiind denumit în acest caz — cuneiform sau tarsal III.

Micul cuneiform, în mod curent este un os neregulat, turtit dorso-ventral în partea lui anterioară şi cranio-caudal în restul lui. Uşor curbat pe axul lui mare, are tendinţa de a cuprinde şi înconjura pe partea medială restul oaselor tarsiene.

Scanned with OKEN Scanner

Cu excepţia calcaneului toate oasele se desvoltă printr'un singur nucleu de osificare.

METAPODIUM (Fig. 66).

— *Ossa metatarsi* —

Regiunea metatarsienă la cal cuprinde un număr de 3 oase dintre care unul foarte desvoltat şi 2 rudimentare.

Configuraţia generală reaminteşte pe cea dela membrul anterior cu deosebire că metatarsul principal este proporţional mult mai lung decât metacarpul principal. In general, are o formă mai apropiată de un cilindru, nefiind atât de turtit cranio-caudal. Spre extremitatea superioară un silon lateral-oblic marchează o amprentă vasculară.

Extremitatea proximală mai rotundă prezintă suprafaţa articulară escavată în centru de o fosetă de inserţie. Se diferenţiază de metacarp prin lungimea şi forma de cilindru.

In ce priveşte metatarsele laterale, rudimentare, ele reprezintă degetele II şi IV, ca aspect general fiind foarte asemănătoare cu metacarpele rudimentare. Se diferenţiază de acestea prin faptul că extremitatea proximală nu este în întregime articulară, ci numai în parte. Diferenţa între metatarsul II şi IV, respectiv medial şi lateral, se face graţie numărului de suprafeţe care sculptează extremitatea proximală în sensul că medialul prezintă 2 faţete articulare pentru oasele tarsului (una pentru marele cuneiform — alta pentru micul cuneiform) în timp ce lateralul nu prezintă decât una. In plus, atât cel lateral cât şi cel medial prezintă câte 2 faţete articulare pe contur, destinate articulării cu metatarsul principal, — imitând oasele respective dela metacarp.

ACROPODIUM.

Falangele se aseamănă în totul cu cele dela membrul anterior cu deosebirea că sunt mai lungi şi mai delicate. In ce priveşte falanga a III-a, în mod special — se remarcă concavitatea mai accentuată a feţei inferioare, respectiv o arcuire mai mare a vârfului copitei.

Recunoaşterea falangei a 3-a dela membrul posterior se face uşor, comparând-o cu un vârf de ou, în timp ce cea dela membrul anterior se aseamănă mai mult cu baza oului, — prezentând o faţă mai bombată. Micii şi marii sesamoizi sunt în general mai reduşi. Fibrocartilajele complimentare nu prezintă niciun caracter diferencial.

BOU (Fig. 67)

Basipodium.

— *La bou,* cuprinde 5 oase cuboidul fiind sudat cu scafoidul rezultând un os numit cubo-scafoid.

Talus — Astragalul — este turtit cranio-caudal şi alungit dorso-ventral. Articularea cu oasele din jur se face prin trei troclei: una cranio-dorsală pentru tibie; a doua, ventrală separată de precedenta printr'o fosă digitală pentru cubo-scafoid (centro-cuboid), — şi ultima — caudal, relativ ştearsă şi cu buzele inegale, pentru calcaneu.

Se recunoaşte uşor prin forma lui precum şi graţie celor 3 troclei.

Calcaneus. — Calcaneul este mult mai lung şi mai subţire decât cel de cal. Tuberositatea este aproape rotundă. Procesul coracoid mai şters. Sustentaculum tali mai puţin larg şi mai gros decât la cal. Lateral de procesul coracoid o veritabilă creastă cu aspect de condil, articular serveşte de sprijin osului maleolar.

Se recunoaşte datorită tuberculului calcaneen şi crestei pentru maleolar, creastă care nu există la solipede.

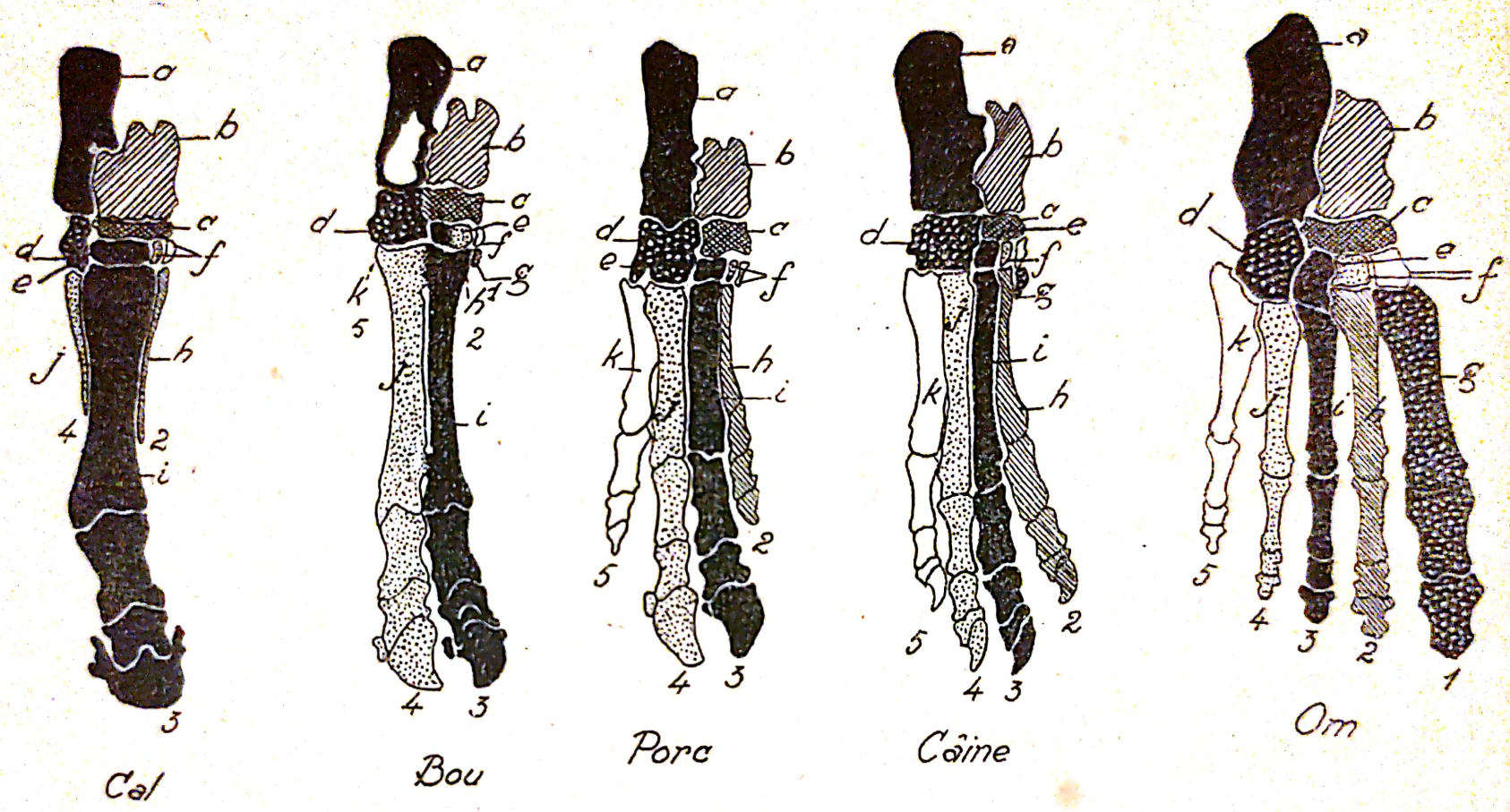

Fig. 61. Oasele tarso-metatarsiene în seria animală. a = calcaneu; b = astragal; c = scafoid; d = cuboid; e = cuneiform mare (3); f = cuneiforme mici (1, 2; g = metatarsul 1; h = metatarsul 2; i = metatarsul 3; j = metatarsul 4; k = metatarsul 5.

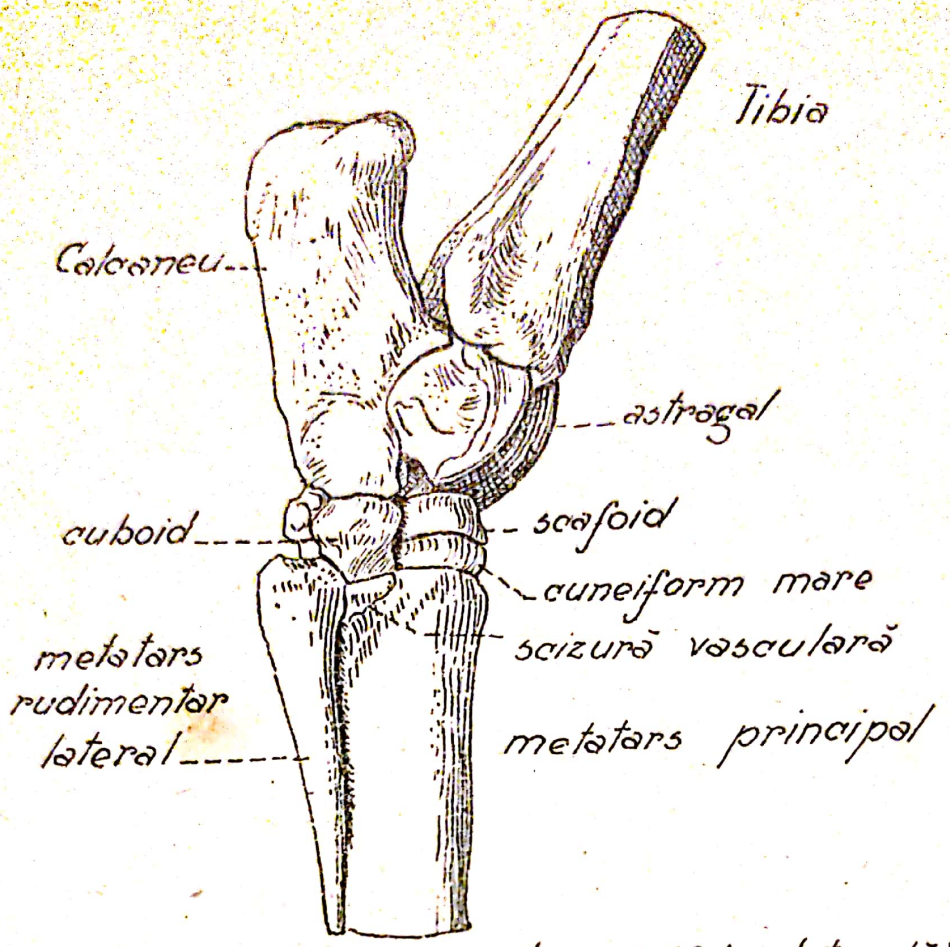

Fig. 62 Oasele tarsiene la cal (fața laterală).

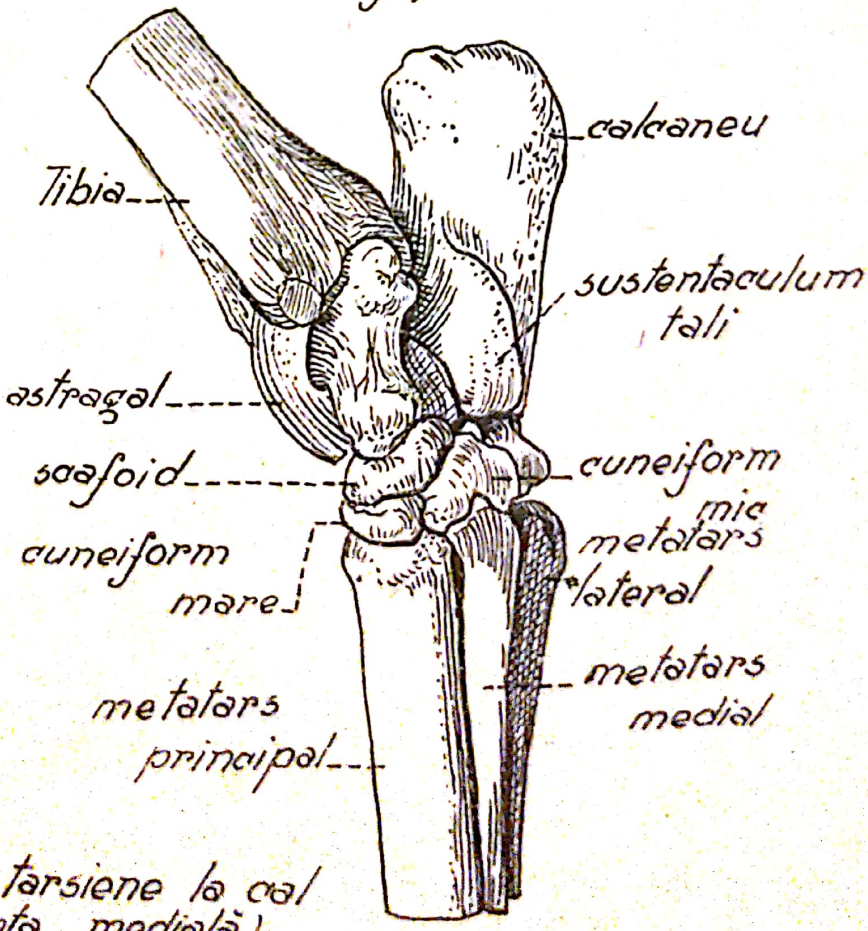

Fig. 63 Oasele tarsiene la cal (fața medială).

Scanned with OKEN Scanner

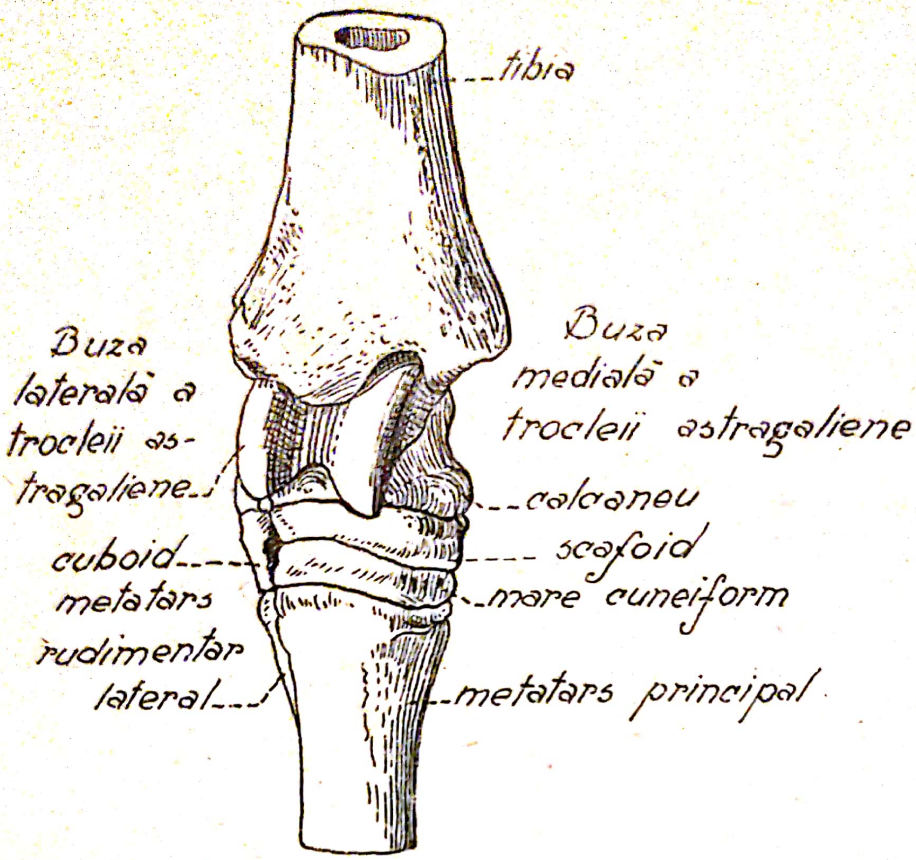

Fig. 64 Oasele tarsiene la cal (fața anterioară).

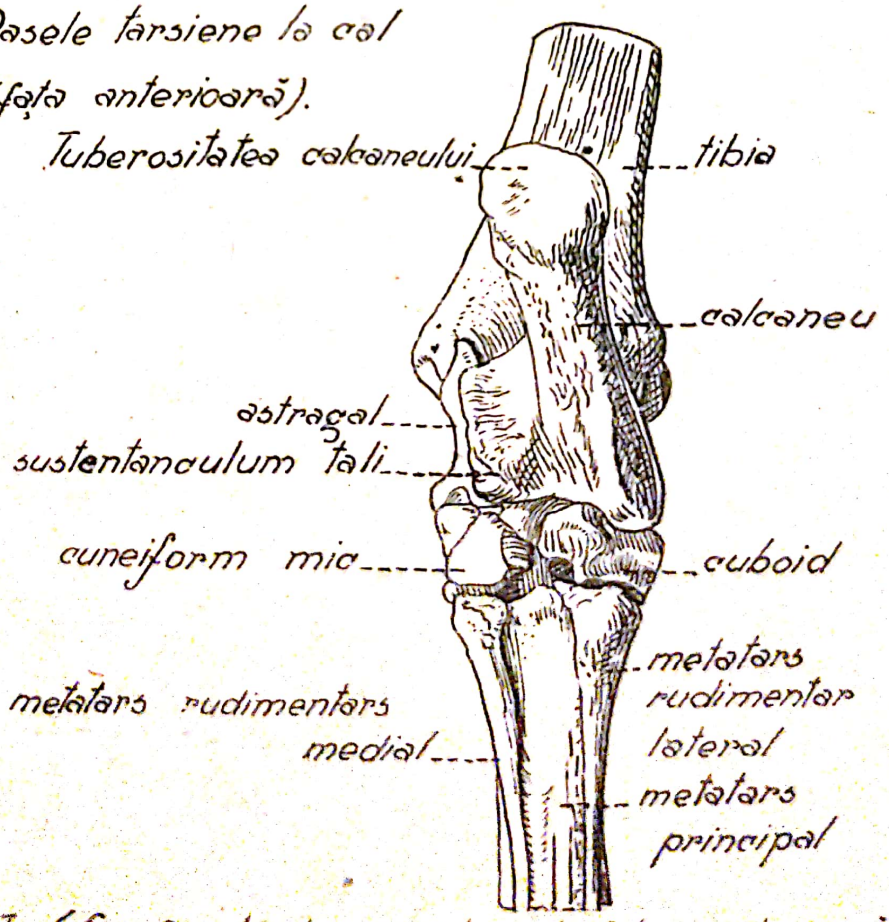

Fig. 65 Oasele tarsiene la cal (fața posterioară).

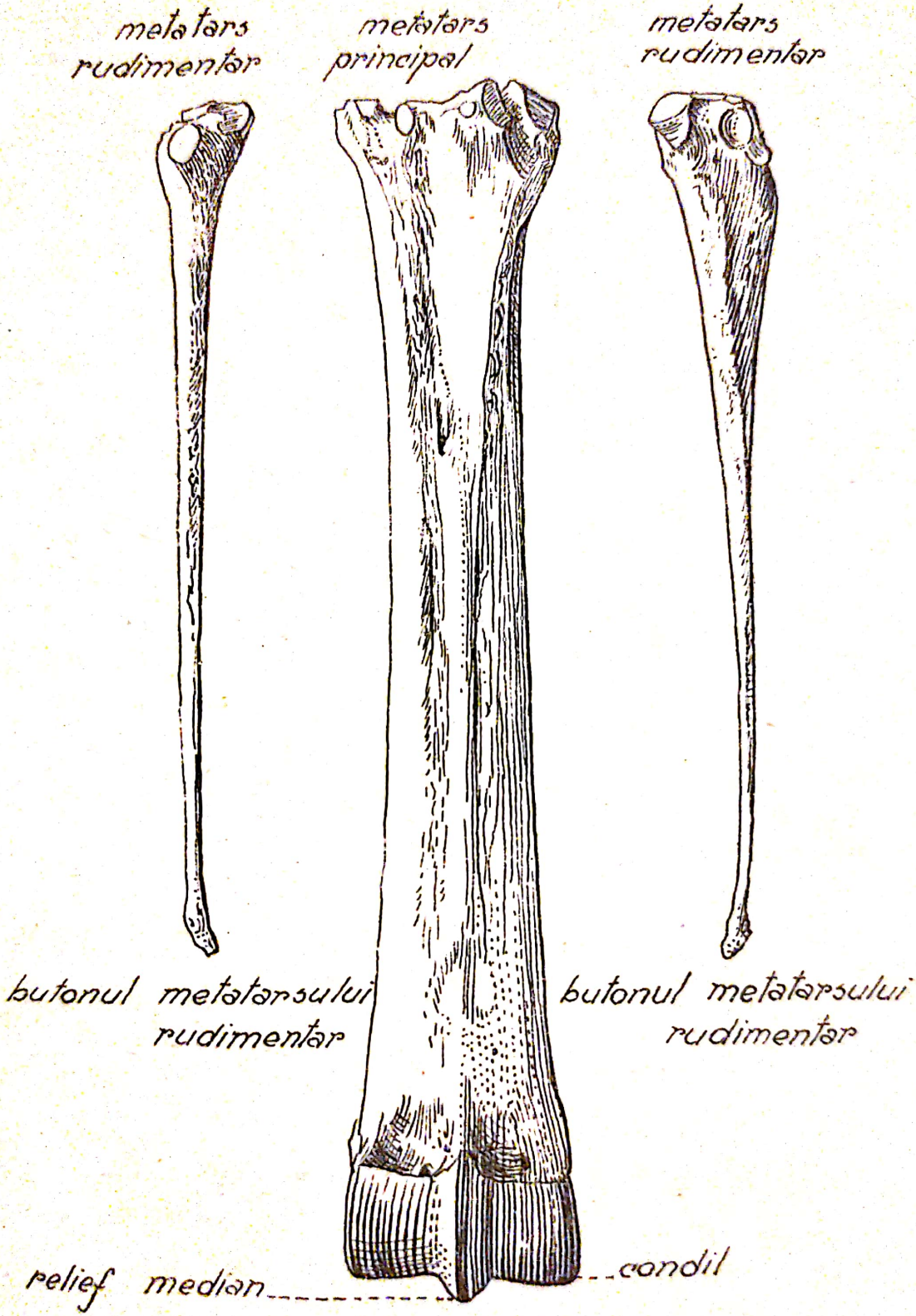

Fig. 66 Oasele metatarsiene la cal.

Scanned with OKEN Scanner

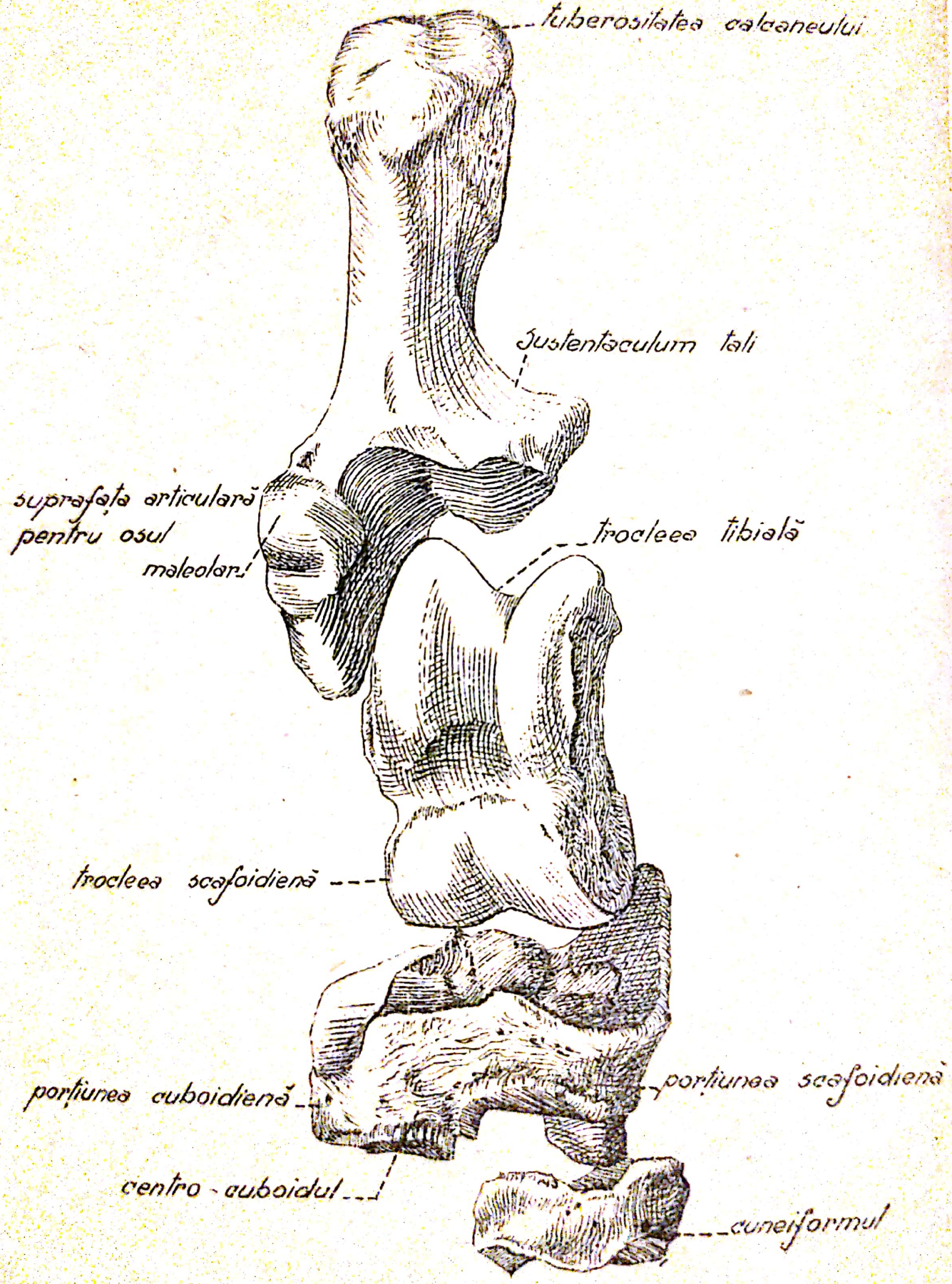

Fig. 67a. Oasele tarsiene la bou

Scanned with OKEN Scanner

— *Os tarsi centrale* — *scafoidul* este unit cu *cuboidul*, dând naştere unui os numit *centro-cuboid*, sau cubo-scafoidien, unire care are loc încă din stadiul cartilaginos al celor 2 oase.

Centro-cuboidul — se prezintă masiv, ocupând toată lărgimea tarsului mai gros de partea laterală, înjumătăţit de partea medială pentru a da sălaş cuneiformelor, prezentând faţa superioară uşor ondulată şi articulată atât cu calcaneul cât şi cu astragalul. Faţa inferioară este săpată în 2 etaje: *etajul gros* — aparţine cuboidului, — *cel mai subţire* osului central.

Marele cuneiform — este mult mai redus decât la cal, neregulat patrulater şi alungit în sens cranio-caudal. El rezultă de fapt din unirea oaselor 2 şi 3 tarsale şi se articulează cu metatarsul 3. Feţele sunt lipsite de renuri de inserţie, caracter diferencal faţă de cel de cal.

Micul cuneiform — este extrem de redus, de formă cubică neregulată şi aşezat cranio-medial, fiind cuprins împreună cu marele cuneiform, între porţiunea scafoidiană a centro-cuboidului şi metatars.

Metapodium.

— Osul metatarsien la bou — rezultă din coalescenţa metatarsienelor 3 şi 4 perfect desvoltate, la care se adaugă încă din perioada intra-uterină, rudimentele metatarselor 2 şi 5 rudimente care dau naştere celor 2 tuberozităţi ce flanchează extremitatea proximală a osului fluerului. In modul acesta rudimentul articulat de partea internă a metacarpului trebue interpretat ca aparţinând degetelui I.

Respectivul os prezintă o formă mai cilindrică decât metacarpienul, mai lung şi oarecum prismatic diferind de acesta prin accentuarea renurei anterioare, prin prezenţa unui conduct vascular care-i traversează suprafaţa articulară proximală şi prin existenţa faţetei articulare pentru metatarsul I.

Acropodium.

Falangele în general se aseamănă cu cele dela membrul anterior.

O A I E

Basipodium.

Tarsul cuprinde un număr de oase egal cu cel dela bou Oasele în general au aceiaș formă, reprezentând oasele amintite în miniatură. In plus, cuboido-scafoidienul prezintă o expansiune ventro-laterală foarte evidentă.

Metapodium.

Osul fluerului, reamintește întru totul pe cel de bou. Formarea lui este cu totul asemănătoare cu cea dela bou, recunoscând existența a 5 metatarsiene, dintre care 2 bine desvoltate și sudate. Se diferențiază de cel de bou, prin lărgirea excesivă a extremității distale și prin obliterarea conductului vascular inter-osos.

Acropodium.

Este în totul asemănător cu cel dela membrul anterior.

P O R C

Basipodium.

Tarsul la porc — cuprinde 7 oase, datorită existenței a 3 cuneiforme și nesudării cuboidului la osul central.

Talus — Astragalul de porc reamintește pe cel dela rumegătoare, — remarcându-se prin marea oblicitate a axului mare. Datorită acestei oblicități atât troclea tibială, cât și cea cubo-scafoidienă apar destul de oblice. Troclea cubo-

scafoidiană este flancată de un condil de care este bine separată printr'o creastă mascată.

Calcaneul — prezintă o profundă gutieră tendinoasă pe tuberozitate, formaţiune care îl diferenţiază net de cel de oaie.

Apofiza coracoidă relativ ştearsă şi sustentaculum tali desvoltat mai mult decât la oaie, formează caracterele diferenciale secundare.

Osul central — se prezintă destul de gros dar foarte strâmb, ornamentat cu un veritabil cârlig aşezat ventral şi orientat caudal.

Cuboidul — foarte voluminos este scobit lateral de o largă scizură destinată tendonului lungului peronier.

Marele cuneiform — destul de gros este mai puţin larg decât la rumegătoare şi aşezat pe metatarsienul III.

Al doilea cuneiform — (micul cuneiform lateral) sau cuneiformul median — prezintă o formă prizmatică uşor turtită lateral.

Primul cuneiform — sau cuneiforul medial este alungit dorso-ventral şi mai mare decât precedentul, fiind sprijinit pe metatarsienul II. Un redus oscior triunghiular situat medial de primul cuneiform, reprezintă după concepţia majorităţii anatomiştilor vestigiul prehaluxului, echivalând cu *facoidul dela carnivore.*

Metapodium.

Regiunea metatarsiană la porc, cuprinde 4 oase, respectiv pentru degetele 2, 3, 4 şi 5, — dintre care 2 foarte desvoltate şi două mai reduse.

Metatarsienele principale (3 şi 4), prezintă caudoproximal nişte veritabile creste, graţie cărora articularea cu metatarsienele mici se face oblic în sensul că aceste apar ascunse caudal după cele mari.

Acropodium.

— prezintă falangele ceva mai reduse şi mai turtite unele pe altele decât la membrul anterior.

CÂINE

Basipodium.

Regiunea cuprinde 7 oase tarsiene ca şi la porc.

Astragalul — este foarte asemănător cu cel dela om fiind divizat în corp, reprezentând partea superioară sculptată de un scripete, şi cap reprezentând partea inferioară strangulată de un veritabil gât dirijat lateral.

Se recunoaşte uşor, nefiind presat pe calcaneu cu care se articulează numai printr'o suprafaţă alungită corespondentă sustentacumului.

Calcaneul — prezintă o apofiză coracoidă excesiv de desvoltată.

— tuberculul calcaneen este scobit de o culisă adâncă şi largă, prelungită mult pe toată întinderea lui.

— extremitatea inferioară foarte groasă şi dirijată lateral apare sub capul astragalului.

Calcaneul la câine — nu se articulează cu peroneul.

Se recunoaşte uşor graţie scizurei de pe tuberozitatea calcaneului şi desvoltării excesive a extremităţii inferioare.

Cuboidul — de formă prismatică este eşancrat pe faţa laterală, de o scobitură care se prelungeşte şi pe faţa caudală, destinată tendonului lungului peronier.

Marele cuneiform — în formă de canin este cuprins între cuboid, scafoid, al doilea cuneiform şi metatarsul III.

Micul cuneiform median — (al doilea cuneiform) este extrem de redus, fiind cel mai mic dintre cele 3 cuneiforme, turtit şi aşezat pe metatarsul II.

Micul cuneiform medial — (primul cuneiform) la fel alungit este aproape dreptunghiular, articulându-se atât cu metatarsul II cât şi cu metatarsul I.

Metapodium.

Câinele posedă 4 metatarsiene perfect desvoltate şi un metatarsian rudimentar, ataşat de partea medială, reprezentând rudimentul degetului 1.

Metatarsienele mari sunt ceva mai lungi decât metacarpienele, cele pentru degetele 3 şi 4 fiind cele mai desvoltate. Foarte apropiate prin extremitatea lor proximală diverg prin cea distală.

Metatarsienul — rudimentar este extrem de redus şi serveşte ca punct de inserţie muşchiului gambier anterior. In cazurile când degetul I reapare, metatarsienul respectiv deşi mai puţi ndesvoltat este totuşi complect.

Acropodium.

De obiceiu, haluxul lipseşte, membrul posterior neprezentând în acest caz decât 4 degete. Sunt destul de frecvente cazurile însă când acest prim deget să apară în mod absolut normal, — fiind format din 2 falange, câteodată şi numai din una. Uneori reapariţia acestui deget se face în dublu, respectiv odată cu haluxul reapărând şi prehalaxul.

PISICA

Basipodium.

Foarte asemănător cu cel de câine, cuprinde 7 oase.

Astragalul — se diferenţiază de cel de câine prin:

— fineţea structurii în general;

— inegalitatea buzelor trocleii.

Calcaneul — are sustentaculum tali mai puţin desvoltat;

— culisa pentru perforant mai îngustă;

— apofiza coracoidă mai ştearsă.

Cuboidul — prezintă eşancrura de pe faţa laterală mai adâncă, atât de adâncă încât tinde să se transforme în conduct.

Cuneiformul III, — respectiv marele cuneiform cu extremitatea caudală transformată în cârlig orientat ventral.

Coneiformul II — aproape cubic.

Coneiformul I — foarte redus în raport cu cuneiformul II.

Metapodium.

Oasele metatarsiene sunt mult mai curbate, prezentând o convexitate dorsală. Patru dintre ele sunt bine desvoltate în schimb metatarsul rudimentar mai redus decât la câine.

Acropodium.

Falangele în general diferă de cele de câine prin finetea lor, în schimb sunt foarte asemănătoare cu cele dela membrul anterior.

IEPURE

Basipodium.

Tarsul de iepure cuprinde 6 oase.

Astragalul — se diferenţiază uşor de oricare altul fiind foarte alungit şi prezentând un gât foarte lung.

— trocleea este cantonată pe jumătate din os.

Capul este mai puţin oblic decât la carnivore şi uşor îndoit cranial.

Calcaneul — este alungit, turtit dorso-ventral şi aşezat înaintea astragalului, oasele zeugopodiumului neajungând după tip să alunece pe astragal, iau contact cu calcaneul.

— apofiza coracoidienă complect ştearsă;

— un condil maleolar împinge astragalul mult medial.

Osul central — prezintă o puternică expansiune caudală care se sprijină pe metatars. Această apofiză pare a fi după toate probabilităţile rămăşiţa prehaluxului.

Cuboidul — este gros şi situat între calcaneu şi cele 2 metatarsiene laterale. O adâncă renură laterală arată locul de alunecare al lungului peronier.

Marele cuneiform — se aseamănă în totul cu acel dela carnivore.

Micul cuneiform — este situat în plan superior şi ascuns într'o scobitură a metatarsului II. Un al treilea cuneiform lipseşte.

Metapodium.

Iepurele nu prezintă decât 4 metatarsiene, rudimentul degetului I fiind cu totul dispărut. Cele 4 metatarsiene existente sunt bine desvoltate, lipsite de curbură, putându-se diferenţia între ele graţie apofizei laterale a extremităţii proximale, care la metatarsienul medial (II) este escavată pentru a da lăcaş micului cuneiform, — iar la cel lateral este foarte ascuţită.

Acropodium.

Falangele, micii şi marii sesamoizi nu diferă în ce ne interesează cu nimic de membrul anterior.

PASĂRI (Fig. 68)

Basipodium.

Oasele tarsului la pasări sunt sudate o parte la tibie (calcaneul) altă parte la metatars. Perfect distincte la em-

brion, ele se sudează din timp, nemaiputându-se urmări la pasărea adultă.

Totuşi massa fibro-cartilaginoasă care se poate observa pe troclea caudală a tibiei nu este altceva decât rămăşiţa calcaneului.

Metapodium.

Datorită confundării nucleilor tarsieni, cu oasele metatarsiene denumirea cea mai proprie pare să fie „oasele tarso-metatarsiene" pe care trebue să o dăm celor 2 oase care pot fi văzute în regiunea meta-podială, a păsărilor.

Dintre acestea, unul este foarte desvoltat, puternic, eşancrat cranial, de o scizură adâncă.

Extremitatea proximală — voluminoasă se articulează cu tibia. Situată caudal de această extremitate o apofiză aciculară reprezintă unul din oasele tarsiene sudate.

Extremitatea distală — este şlefuită de 3 scripeţi articulari, câte unul pentru fiecare deget. La cocoş deasupra extremităţii se poate vedea o apofiză conică formând baza pintenului.

„Metatarsienul rudimentar" — se prezintă ca un os redus, alungit şi ataşat prin ţesut fibro-cartilaginos la partea inferioară a marginei mediale a metatarsului principal.

Acropodium.

Toate păsările domestice, prezintă 4 degete la membrele inferioare şi anume: degetul 1, 2, 3 şi 4. Dintre acestea: degetul 2, 3 şi 4 sunt îndreptate spre înainte, iar degetul 1 spre înapoi. Degetul 1 nu are decât 2 falange. Degetul 2 are 3 falange. Degetul 3 are 4 falange, iar degetul 4, are 5 falange. In fond şi degetul 1 prezintă 3 articole osoase, dar primul articol este considerat ca fiind metatarsien. In ce priveşte falangele, în parte ele sunt foarte asemănătoare cu cele dela carnasiere, falanga 3-a (ultima) fiind conică şi prevăzută cu ghiară.

Scanned with OKEN Scanner

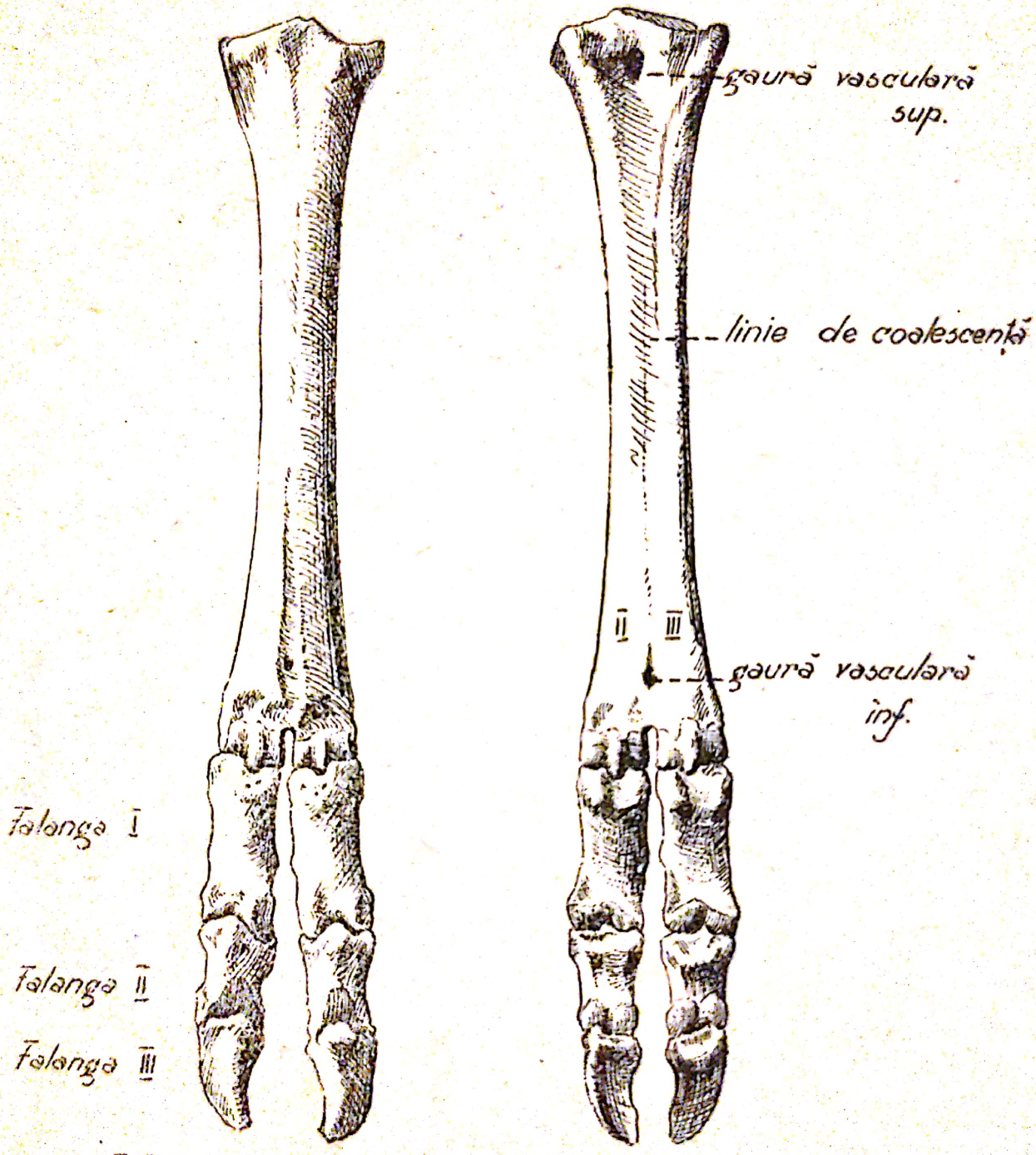

fig. 67b Metatars de bou.

Scanned with OKEN Scanner

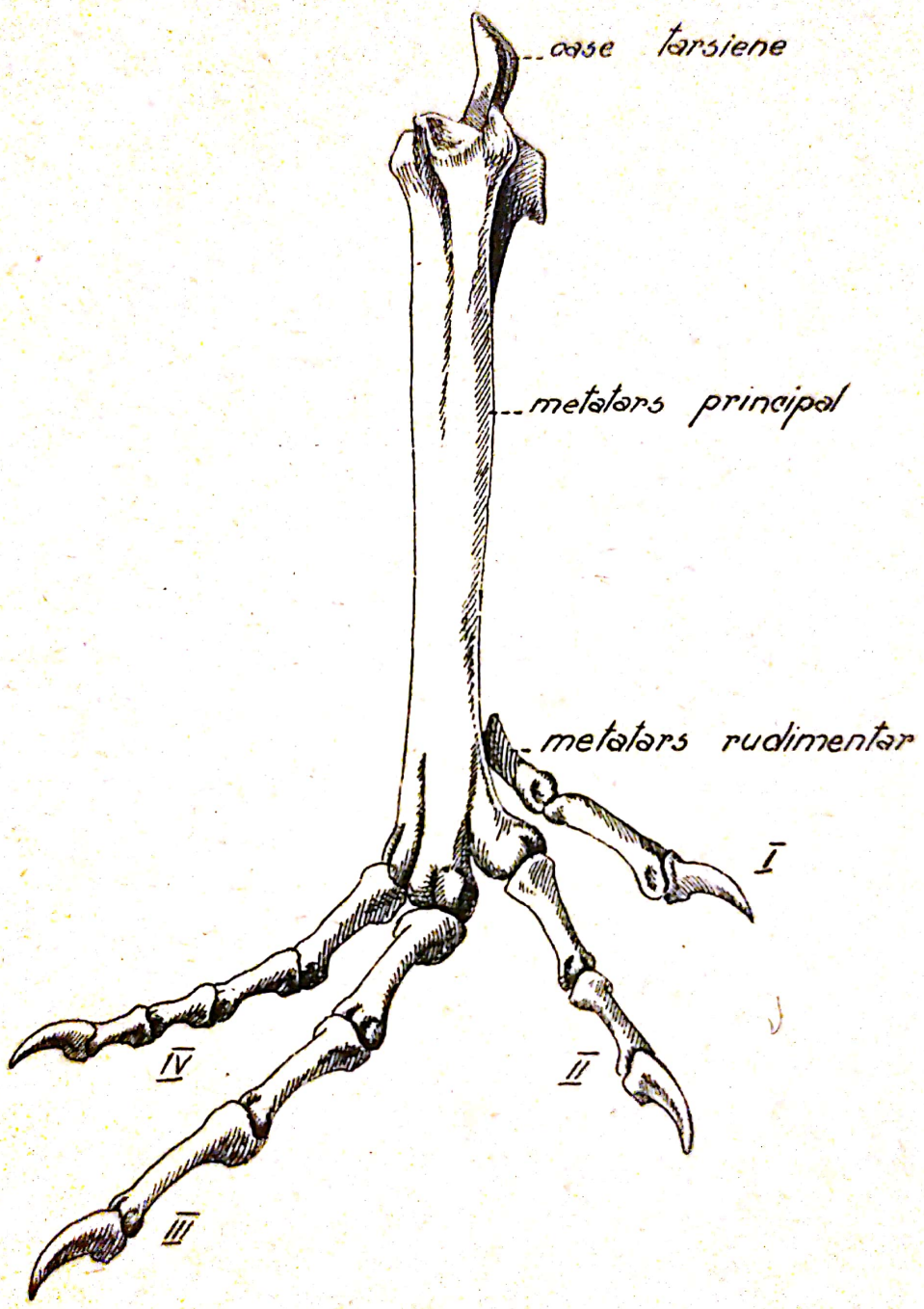

Fig. 68 Autopodium la pasăre

Scanned with OKEN Scanner

COLUMNA VERTEBRALIS

Coloana vertebrală

Generalităţi.

Coloana vertebrală reprezintă osatura principală a trunchiului, un fel de ax osos în jurul căruia se poate parţial învârti, ax format dintr'o serie de articole osoase numite vertebre, care considerate în totalitatea lor delimitează un canal — canalis vertebralis — destinat proteguirii unei porţiuni a sistemului nervos central.

Numărul vertebrelor este variabil după specie. Asemănătoare şi totuşi destul de diferite între ele, pot fi grupate în cinci mari regiuni: cervicală, dorsală, lombară, sacrală şi caudală. Fiecare din aceste regiuni cuprinde un număr anumit de vertebre, cu foarte mici variaţii la speciile care formează obiectul studiului anatomic veterinar.

Regiunea cervicală este formată la toate mamiferele domestice din 7 vertebre, regiunea dorsală, cea mai variabilă, cuprinde un număr de 12—18 vertebre după speciile considerate, regiunea lombară 5—7, sacrală 3—5, caudală 11—24.

Această repartiţie regională nu este lipsită de raţiune. Vertebrele fiecărei regiuni deşi foarte apropiate de vertebra typ, totuşi prezintă caracteristice diferenţiale nete, proprii fiecărei regiuni în parte. Diferenţa dintre vertebre este mai frapantă între regiuni considerând comparativ vertebrele primelor 3 regiuni de o parte, care au primit calificativul de adevărate, în contrast cu vertebrele regiunei sa-

Scanned with OKEN Scanner

crală şi caudală care sunt denumite încă şi vertebre false, sau modificate.

Cu toate acestea dacă structura generală a coloanei vertebrale este privită comparativ, în analogie cu toate speciile de vertebrate existente, se poate trage concluzia că axul osos al coloanei vertebrale este unul singur dela prima vertebră cervicală până la ultima caudală, şi că împărţirea amintită s'a făcut numai având în vedere caracterele diferenţiale imediate.

In acest sens descrierea unei vertebre typ la care se vor raporta toate vertebrele fiecărei regiuni şi animal în parte, apare mai mult decât logică.

VERTEBRA TYP (Fig. 69)

Considerată primitiv ca o formaţiune simetrică, cuprinzând un arc hemal şi un arc neural, vertebra typ a animalelor studiate în cadrul Anatomiei veterinare prezintă: 1) un corp central care în contiguitate dela vertebră la vertebră formează axul principal osos, 2) o cupolă în formă de arc, aşezată deasupra corpului, formând arcul vertebrei sau partea anulară care concură la formarea canalului vertebral. Un arc hemal propriu zis nu este întâlnit la animalele domestice, cu excepţia boului şi a câinelui, unde apofizele hemale sunt relativ evidente la primele vertebre caudale.

„Corpul vertebrei" — *Corpus vertebrae* — cuprinde partea inferioară a vertebrei. Evident cilindru osos, uşor deformat prin turtire dorso-ventrală, faţa superioară concură la formarea planşeului canalului vertebral, faţa ventrală contribuind la formarea plafonului cavităţilor toracice şi abdominale, dând totodată puncte de sprijin articulare oaselor din jur.

Faţa neurală, — *Facies neuralis* — sau faţa superioară a corpului în contiguitate cu restul vertebrelor formează după cum s'a amintit planşeul canalului vertebral prezen-

tând: pe linia mediană o suprafață triunghiulară de inserție ligamentoasă — facies aspera intercan. — delimitată de o parte și de alta de niște suprafețe ușor escavate (fov. hemale) — străbătute de orificii venoase.

Fața externă — Facies externa — s. vertebr. ușor rotunjită este împărțită în 2 jumătăți de o creastă — crista ventralis.

Cranial și caudal corpul vertebrei este delimitat de câte o față terminală — facies terminalis. — Fața cranială — facies terminalis cranialis — de obicei ușor bombată formează un cap articular — caput vertebrae — articulat cu vertebra dinaintea lui. Fața caudală — facies terminalis caudalis — formează la majoritatea animalelor o veritabilă cavitate cotiloidă — fossa vertebrae — destinată articulării cu capul vertebrei următoare.

In cazul acestei orientări cu capul articular înainte, fața terminală caud. prezentând o cavitate, vertebrele se numesc *opistocelice*, spre deosebire de vertebrele *amfice-, lice,* la care cele două fețe terminale sunt aproape plane, neputându-se distinge un cap și o cavitate articulară.

Articularea capului cu cavitatea cotiloidă a vertebrei de dinaintea lui se face prin intermediul unui disc cartilaginos, discul intervertebral sau syncondrosis intervertebralis, în centrul căruia se distinge rămășița notocordului primitiv.

„Arcul vertebrei" — *Arcus vertebrae* — reprezintă porțiunea neurală a vertebrei, adică partea situată deasupra corpului vertebral care delimitează canalul rahidien.

Arcul cuprinde câte un pedicul de fiecare parte: rădăcina arcului vertebral — radix arcus vertebrae — prinsă latero-dorsal pe corpul vertebrei, cu convergență superioară, închizând canalul neural și concurând în felul acesta la formarea plafonului lui.

Fața internă sau neurală a arcului este concavă și relativ netedă.

Faţa externă este ornamentată de o serie de formaţiuni osoase şi anume:

O apofiză spinoasă — procesus spinalis — dorsală sau superioară, enorm de desvoltată la unele vertebre şi ridicată perpendicular pe cupola arcului.

Două apovize transverse — procesus transversis — câte una de fiecare parte, orientate orizontal, simple, duple, (bicuspide) sau triple (tricuspide), perforate, în unele cazuri la baza lor de o gaură numite „gaură transversă" — Forr. transversarium.

Patru apofize articulare, — procesus articularis — aşezate două cranial, două caudal. Apofizele articulare craniale — procesus articularis cranialis — orientate cu faţa articulară în sus sunt delimitate în jos de o scobitură săpată în baza rădăcinii arcului — incizura vertebralis cranialis — sau scizura anterioară. Apofizele articulare caudale — procesus articularis caudalis au feţele articulare orientate ventral în aşa manieră ca suprafeţele articulare să se acopere reciproc.

Partea lor inferioară este separată de restul osului de o incizură similară incizurei anterioare, săpată la baza apofizei spinoase numită incisură vertebrală caudală — incizura vertebralis caudalis.

Prin aşezarea a două vertebre una lângă alta, cele două incizuri, cranială şi caudală, delimitează o gaură cu deschidere în canalul vertebral numită gaură intervertebrală — forramen intervertebralis — sau gaura de conjugare, prin care ies nervii mixşti ai măduvei spinării.

In anumite regiuni, deasupra fiecărei apofize articulare craniale, se poate vedea o nouă apofiză — apofiză mamilară — procesus mamilo-articularis — flancând extremitatea anterioară a vertebrei, uneori luând o desvoltare exagerată, alte ori fiind reprezentată prin nişte simpli tuberculi — tubercul mamilar.

Formaţiuni similare accesorii se pot întâlni şi în apro-

pierea apofizelor articulare caudale fiind numite apof. accesorii — proc. accesorium.

In felul acesta la o vertebră typ se pot distinge: o apofiză spinoasă, 2 apofize transverse, 4 apofize articulare (2 craniale, 2 caudale), 2 apofize mamilare și 2 apofize accesorii, în total 11 formațiuni apofizare. Prezența tuturor acestor apofize pe o singură vertebră este relativ rară, cel mai adesea putând fi întâlnite pe vertebre diferite și la specii diferite.

Structura unei vertebre cuprinde țesut compact mai abundent în arc și țesut spongios grupat mai ales în corpul vertebrei.

Desvoltarea se face inițial prin 3 nuclei primari de osificație, unul pentru corp și câte unul pentru fiecare lamă vertebrală, la care se adaugă epifiza pentru vârfurile apofizelor amintite și fețele terminale.

Scanned with OKEN Scanner

VERTEBRELE CERVICALE

Caractere generale.

Regiunea cervicală la toate mamiferele domestice cuprinde un număr de 7 vertebre. Forma și aspectul acestei vertebre variază dela specie la specie, după cum se va vedea mai târziu, fără însă să se îndepărteze prea mult de tipul general.

In totalitatea lor, la toate speciile, se constată o ierarhie în funcție de aranjamentul lor și anume:

Prima vertebră cervicală — Atlas — articulată cu occipitalul, formând baza de susținere a piramidei craniene, afectează o formă specială prin transformarea corpului într'un veritabil arc ventral prezentând astfel un arc dorsal — arcus dorsalis — lipsit de apofiza spinoasă, și un arc ventral — arcus ventralis — derivat din corp. Pe arcul dorsal un ușor tubercul — Tuber dorsalis — marchează locul unde ar fi trebuit să fie apofiza spinoasă. Opus lui pe arcul ventral, un tubercul asemănător — tuber ventr. — dă punct de inserție anexelor ligamentoase și musculare ale regiunei.

Apofizele vertebrei unite într'o singură masă formează 2 expansiuni laterale — numite aripile atlasului — alae atlantis — perforate de 2 sau 3 găuri așezate: una caudal — forramen transversarium — reprezentând gaura transversă prezentă la toate speciile cu excepția rumegătoarelor și 2 craniale, respectiv una cranio-laterală numită gaură alară — forramen alaris — transformată la carnivore într'o veritabilă incizură — incizura alaris — alta cranio-medială

— forramen vertebrale laterale — cu acces în canalul vertebral, reprezentând gaura de conjugare.

La cal, rumegătoare și porc, for. alarae și for. vert. lat. au deschiderea foarte apropiată, fiind unite printr'un veritabil conduct numit șanț alar — Sulcus alaris.

Fața terminală cranială este ocupată de 2 suprafețe articulare glenoide puse în contact cu condilii occipitalului numite fețe articulare craniale — facies articulares craniales —, în timp ce fața terminală caudală prezintă suprafețele special ondulate pentru a primi apofiza odontoidă a axisului formând fețele articulare caudale — Facies artic. caudal. s. foveae dentis.

A doua vertebră cervicală — *„Axis"* — Epistropheus — diferă enorm de prima apropiindu-se mai mult de genul tip al vertebrei. Corpul vertebral enorm de desvoltat prezintă o creastă ventrală exagerată. Fața terminală cranială ornată de o enormă apofiză — apofiza ondotoidă s. Dens. — O apofiză spinoasă variabilă după specie, dar totdeauna rugoasă se ridică deasupra arcului dorsal.

Apofizele articulare craniale sunt mulate în continuitatea apofizei ondotoide, formând adesea o singură suprafață articulară.

Apofizele articulare caudale sunt săpate pe fața inferioară a apofizei spinoase.

Gaura vertebrală laterală — Forr. vertebrale laterale — este prezentă la toate speciile, mai puțin la carnivore, la care este înlocuită printr'o incizură vertebrală cranială. Incisura vertebrală caudală se prezintă, extrem de adâncă separând la toate speciile apofizele articulare caudale de corpul vertebral.

Apofizele transverse totdeauna prezente, mai reduse la porc, sunt perforate la baza lor, la toate speciile, de găurile transversale.

Restul vertebrelor cervicale diferă de axis, fiind lipsite de apofiza odontoidă. In schimb diferă foarte puțin una de alta.

Pentru edificare se vor descrie pe specii, insistând acolo unde va fi cazul, după cum urmează:

CAL (Fig. 70, 71)

După tipul comun regiunea cervicală cuprinde un număr de 7 vertebre relativ asemănătoare unele cu altele, cu excepţia primelor două. Apofizele transverse, numite încă şi apofize traşeliene sunt foarte desvoltate şi uşor aplecate în jos, săpate la baza lor de o largă gaură transversară, (respectiv gaura traşelienă).

Atlasul de cal nu diferă prea mult de tipul de atlas descris.

Arcul superior este flancat de aripele respective, care sunt enorme la cal şi delimitate de buze rugoase. Caracteristice atlasului de cal este forma de fluture pe care o arată mai ales dacă se priveşte osul pe partea dorsală. Curburile arcului dorsal atât cranial cât şi caudal sunt rotunjite şi regulat concave ca la niciun alt animal, aripile fiind uşor trase în jos.

Tuber dorsalis relativ redus, întins şi tras caudal.

Gaura transversă — Forr. transversarium — largă, aşezată caudal, străbate aripele dintr'o parte în cealaltă.

Gaura alară — Forr. alare — se deschide pe faţa ventrală a aripei. Pe faţa dorsală o largă gutieră, relativ scurtă leagă gaura alară de gaura vertebrală laterală.

Gaura vertebrală laterală — Forramen vertebrale laterale — strâmtă apare ca o continuare a gutierei amintite, ce se deschide în canalul vertebral. Nu există o incizură vertebrală caudală. Faţa ventrală a aripelor este mult scobită, putându-se vedea în fund deschiderile găurei transversare, a găurei alare, precum şi a unui mic canal venos cu acces în canalul vertebral.

Foveile articulare craniale corespondente condililor occipitali se întind mult pe arcul ventral *fără să se confunde.*

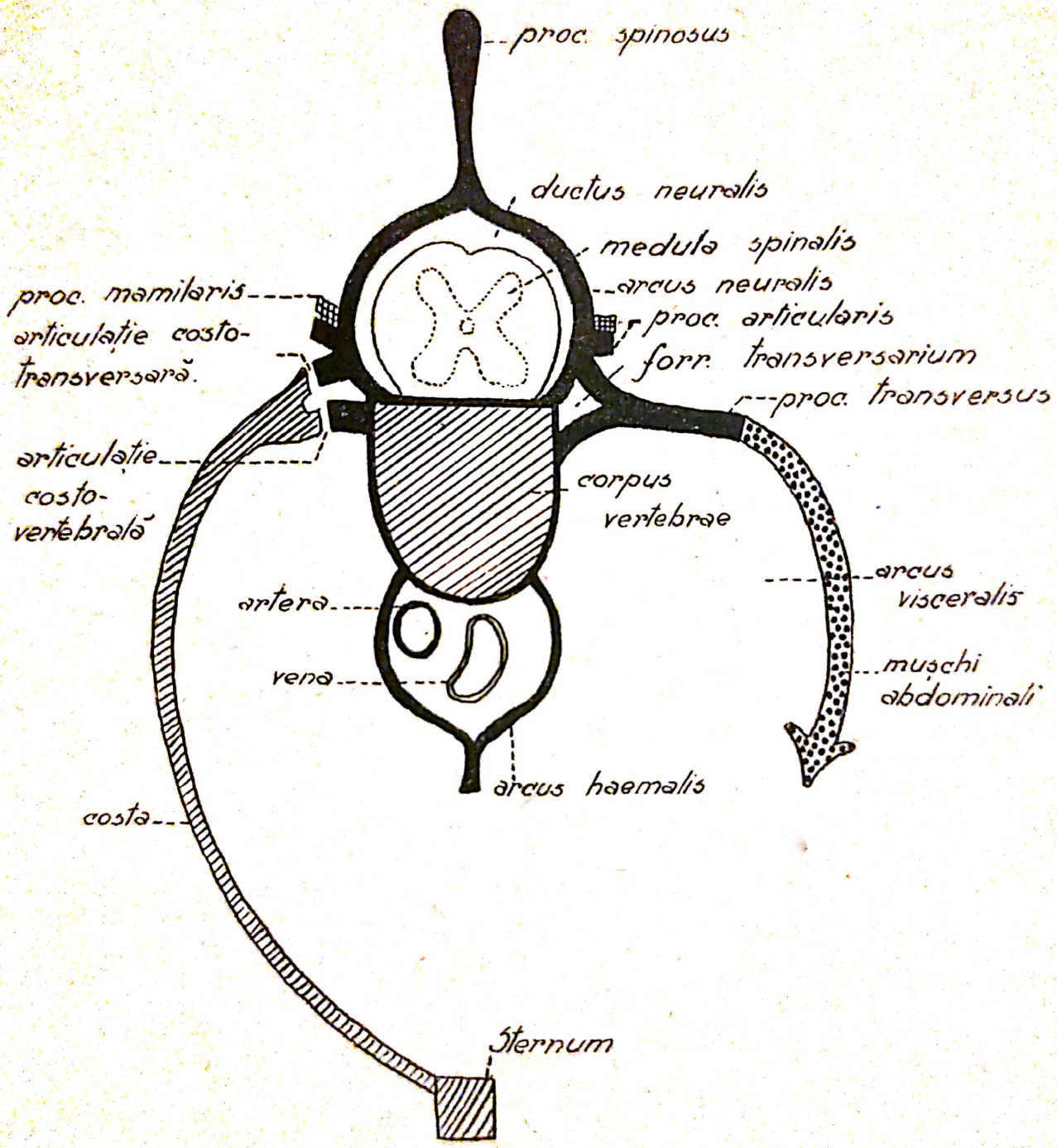

Fig. 69 Vertebra typ.

Scanned with OKEN Scanner

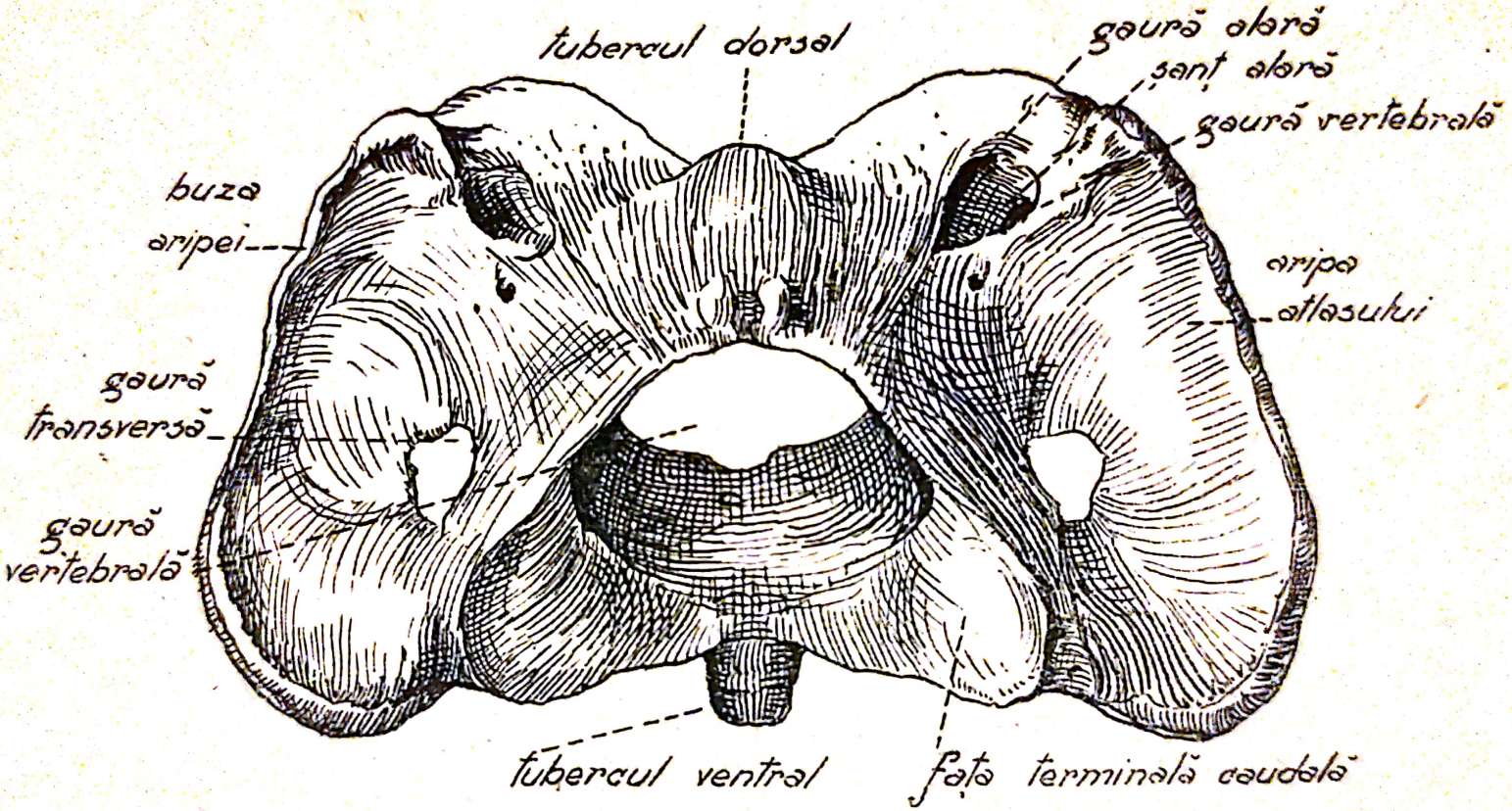

Fig. 70. Atlas de cal

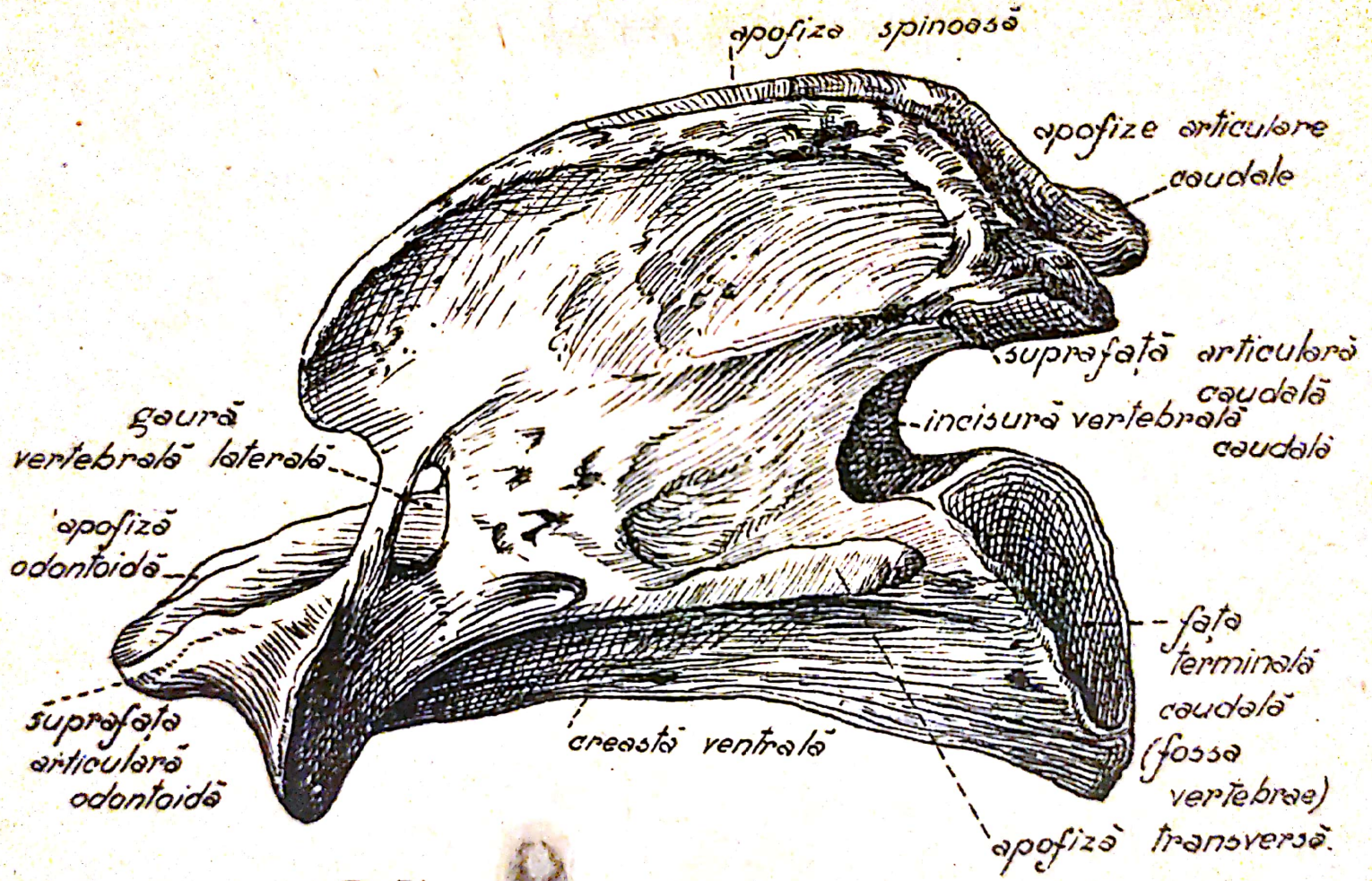

Fig. 71 Axis de cal.

Feţele articulare caudale — fovea dentis — corespondente apofizei odontoide destul de neregulate cuprind o suprafaţă ondulată săpată pe arcul ventral şi continuată pe lături cu câte o suprafaţă concavă aşezată oblic spre gaura vertebrală.

Atlasul de cal include o mare cantitate de ţesut compact desvoltat prin 3 nuclei de osificaţie, unul pentru arcul ventral şi 2 pentru arcul dorsal.

Epistropheus sau axisul se prezintă la cal după modelul axisului typ, cu un corp exagerat, turtit dintr'o parte în alta, prezentând o puternică creasta ventrală uşor concavă şi relativ tăioasă.

Apofiza odontoidă extrem de desvoltată, masivă şi groasă, prezintă o faţă superioară rugoasă şi plană şi o faţă inferioară, articulară, în continuitate cu feţele articulare ale apofizelor articulare craniale, ondulate şi rotunjite.

Faţa terminală caudală — Facies terminalis caudalis — este săpată de o veritabilă cavitate cotiloidă reprezentând o fosă articulară spaţioasă şi uşor oblică pe axul principal al vertebrei.

Apofiza spinoasă — proc. spinalis — foarte desvoltată şi masivă, delimitată de buze rugoase, prezintă o bifurcaţie caudală, confundându-se la bază cu apofizele articulare caudale.

Profilul superior al apofizei spinoase prezintă un punct mediu extrem de ridicat, reprezentând vârful apofizei aşezat la nivelul bifurcaţiei.

Apofizele transverse, destul de desvoltate, sunt orientate cranio-caudal, extremitatea lor fiind ceva mai ridicată decât punctul de plecare şi perforate la bază de câte o gaură transversară.

Apofizele articulare caudale se găsesc aşezate în continuitatea celor 2 ramificaţii ale apofizei spinoase, suprafaţa articulară fiind sculptată pe faţa inferioară a acestor bifurcaţii.

O incizură vertebrală caudală profundă le separă de corpul vertebral.

Incizura vertebrală cranială adesea este convertită într'o gaură — Forramen vertebrale laterale.

Epistropheus cuprinde o mare massă de țesut spongios. Se desvoltă prin 4 nuclei de osificație primari, 1 pentru corp, 1 pentru apofiza odontoidă și 2 pentru arcul vertebral, la care se adaugă 2 nuclei epifizari; unul pentru fața terminală caudală (fossa vertebrae), altul așezat între baza apofizei odontoide și corpul vertebrei, voind să demonstreze în acest mod că apofiza adontoidă nu aparține embriologic axisului ci este o piesă străină, (reprezentând sorpul atlasului sudat la axis).

Restul vertebrelor cervicale sunt aproximativ asemănătoare, cu următoarele distincțiuni:

Sunt din ce în ce mai scurte.

Vertebra a treia pusă pe plan orizontal cu fața terminală anterioară în jos atinge planul și cu capul articular în timp ce restul vertebrelor (exceptând a 6-a) păstrează capul articular departe de plan. In plus vertebra a treia prezintă apofizele articulare mult depărtate între ele în timp ce la celelalte sunt unite printr'o creastă.

Vertebra a patra nu prezintă nimic caracteristic evident.

Vertebra a cincea are tuberculul terminal al crestei ventrale în formă de as de cupă, iar apofizele articulare unite printr'o foarte evidentă creastă rugoasă.

Vertebra a șasea cea mai scurtă dintre toate prezintă caracteristica tricuspidității apofizei transverse, lipsa aproape totală a crestei ventrale, precum și prezența unei fose adânci în urma cuspidei dorsale. Pusă pe plan orizontal atinge ca și vertebra a treia planul și prin capul articular diferențiindu-se de aceasta prin tricuspiditatea ap. transverse.

Vertebra a șaptea se remarcă grație apofizei spinoase proeminente, precum și prin prezența a 2 fețe articulare

— fovea costalis caudalis — sculptate pe marginele cavităţii cotiloide, suprafeţe destinate articulării cu capul primei coaste.

Apofizele transverse sunt uniscupide şi lipsite de gaură transversară.

Conţinând o mare cantitate de ţesut spongios, toate aceste vertebre se desvoltă după tipul comun prin 3 nuclei de osificaţie.

BOU (Fig. 72, 73)

Regiunea cervicală cuprinde tot 7 vertebre, ceva mai scurte decât la cal, cu apofiza spinoasă mai desvoltată şi trasă înainte, cu apofizele articulare mai reduse şi reunite prin creasta laterală şi mai ales prin desvoltarea cuspidei ventrale în sens orizontal.

Atlasul se remarcă în primul rând prin lipsa găurei transversale şi prin redusa regularitate a conturului. Buzele aripelor sunt mai puţin rugoase dar mai neregulate, nefiind perfect rotunjite.

— Arcul ventral mult mai gros decât la cal.

— Arcul dorsal ornamentat cu un tubercul mai proeminent şi mai ascuţit.

— Aripele mai trase în urmă, trimiţând 2 expansiuni caudale evidente.

— Faţa terminală cranială mult netezită.

— Fovea dentis, respectiv suprafaţa articulară de pe faţa terminală caudală, săpată inferior de o eşancrură cu tendinţa de a împărţi întreaga faţă terminală în 2 suprafeţe articulare plane, prelungite mult înapoi pe aripele atlasului.

Epistropheus se remarcă prin apofiza spinoasă mai desvoltată decât la cal, apărând ca o eminenţă ce se ridică brusc deasupra apofizelor articulare caudale.

— Intre apofizele articulare caudale şi apofiza spinoasă, trecerea se face în unghiu, nu în prelungire ca la cal.

— Apofiza odontoidă mai grosieră, mai scurtă şi mai largă.

— Un şanţ adânc se găseşte săpat pe faţa superioară a apofizei ceeace îi dă un aspect de gutieră.

— Apofizele articulare craniale, mult mai largi decât la cal, flanchează apofiza odontoidă, oferind continuitate de suprafaţă articulării cu condilii occipitalului şi unite între ele pe sub apof. odontoidă.

— Gaura transversală cel mai adesea lipseşte.

— Gaura vertebrală laterală prezintă o lamă osoasă puternică care o separă de incizura vertebrală cranială.

— Incizura vertebrală caudală mai puţin evidentă decât la cal, respectiv mult mai largă.

A 3-a, a 4-a şi a 5-a vertebră cervicală se remarcă prin desvoltarea proprie a apofizei spinoase.

A 6-a vertebră nu mai este tricuspidă ca la cal, apofiza transversă neprezentând decât două prelungiri late, rezultate de fapt din unirea a 2 cuspide ventrale.

Vertebra a şaptea prezintă o apofiză spinoasă exagerată, apropiind-o de prima vertebră dorsală de cal. Se deosebeşte de aceasta prin existenţa expansiunei ventrale a apofizei transverse, convertită într'o veritabilă creastă în aşa manieră ca spaţiul cuprins între ele, prin lipsa crestei ventrale, capătă aspectul unei gutiere.

O A' I E

Regiunea cervicală la oaie cuprinde un număr de 7 vertebre foarte asemănătoare cu cele de bou.

Atlasul se diferenţiază de cel de bou, exceptând proporţionalitatea de volum, prin:

— Redusa desvoltare a arcului superior.

— Existenţa a 2 fosete digitale care delimitează lateral creasta mediană, reprezentând rudimentul apofizei spinoase.

— Apofizele articulare craniale reduse, fără revers ventral.

— O eşancrură redusă separă adesea cavităţile articulare anterioare.

— Suprafeţele articulare caudale mult convexe, în jurul găurei vertebrale, apoi extrem de concave lateral, se întind exagerat pe apofizele transverse.

— Ca şi la bou lipseşte gaura transversară.

Epistropheus se diferenţiază de cel de bou graţie unei mai reduse desvoltări a apofizelor articulare craniale în continuitate concavo-convexă cu suprafaţa articulară odontoidă.

Restul vertebrelor prezintă apofizele articulare mai puţin desvoltate, decât la bou, în schimb apofizele transverse sunt mai detaşate, mai ales în porţiunea lor superocaudală.

PORC (Fig. 74, 75, 76)

Datorită conformaţiei speciale a gâtului, scurtimii lui şi reduselor posibilităţi de mişcare, regiunea cervicală la porc deşi cuprinde tot 7 vertebre, aceste vertebre prezintă o conformaţie proprie, care le diferenţiază complet de vertebrele dela restul animalelor domestice.

Atlasul de porc se prezintă ca o piesă extrem de scurtă, la care aripele prin contrast apar extrem de lungi. Din această cauză raportul dintre diametrul transversal şi cel longitudinal apare de 1:2, respectiv piesa fiind de 2 ori mai largă decât lungă.

Aspectul inelar al atlasului atrage după sine îngrămădirea tuturor formaţiunilor pe o suprafaţă restrânsă. Din aceste motive tuberculul dorsal apare ca o veritabilă apofiză spinoasă, e drept nu prea desvoltată dar destul de mercată.

Arcul ventral este ornat de un puternic tubercul, evident şi orientat caudal. Marginea anterioară a arcului ventral este extrem de ondulată şi cu totul caracteristică luând aspectul unei veritabile arcade.

Aripele sunt rotunjite în sens cranial simbolizând un semicerc cu deschiderea caudală, forma rezultată din rotunjirea marginei craniale în timp ce extremitatea caudală tinde să se îndepărteze de simetrica ei luând spectul unei apofize.

In rezumat atlasul de porc se caracterizează prin:

— Scurtimea lui.

— Deschiderea largă spre înapoi a aripelor.

— Gaura transversară practicată pe marginea caudală a aripei, cu un diametru extrem de redus şi cu deschiderea caudală într'o fosetă evidentă.

— Suprafeţele articulare ale feţei terminale craniale sculptate exclusiv pe părţile laterale, fără să ajungă şi pe arcul ventral şi separate de o eşancrură evidentă.

— Găurile: vertebrală şi alară cu deschiderea comună în partea anterioară a aripei şi umbrite de o redusă travee osoasă.

— Fovea dentis reprezentată prin 3 suprafeţe dintre care una infero-mediană şi 2 laterale.

— Privit din faţă inelul vertebral apare cu o formă uşor triunghiulară.

Epistropheus. Axisul de porc se diferenţiază prin scurtimea lui şi mai ales prin forma conică a apofizei odontoide, circumscrisă la bază de o renură care o separă de apofizele articulare craniale care deşi foarte apropiate sunt independente.

— Apofiza spinoasă extrem de desvoltată, evidentă şi grosieră, flancată caudal de cele 2 apofize articulare.

— Apofizele articulare caudale bine delimitate şi individualizate.

— Apofizele transverse reduse, orientate dorso-ventral sunt străbătute la bază de o gaură transversală care separă fiecare apofiză în două rădăcini.

— Gaura vertebrală laterală largă şi aşezată faţă în faţă cu gaura transversă.

— Nu prezintă incizura vertebrală cranială fiind în-

locuită cu gaura vertebrală amintită. In schimb scizura vertebrală caudală este foarte adâncă şi săpată sub apofizele articulare caudale, separându-le pe acestea de corpul vertebral, care este extrem de gros şi aproape rotund.

Restul vertebrelor cervicale păstrează tipul, prezentând o apofiză spinoasă care poate atinge 5 cm., apofizele transverse bicuspide străbătute la baza cuspidei dorsale de gaura transversară în timp ce cuspida ventrală reaminteşte conformaţia dela rumegătoare, adică par nişte creste care delimitează o gutieră aşezată sub corpul vertebral.

Gaura transversară spre ultimele vertebre cervicale străbate baza apofizei transverse dela faţa terminală cranială la cea caudală, luând forma unui canal, în timp ce gaura vertebrală laterală este împinsă în sus între apofiza articulară cranială şi apofiza transversă, aşa cum se poate vedea mai ales la vertebra a 6-a.

Vertebra a 7-a se aseamănă foarte mult cu vertebrele dorsale, prezentând o apofiză spinoasă exagerată şi apofizele articulare apropiate.

CAINE (Fig. 77, 78)

Regiunea cuprinde tot 7 vertebre.

Atlasul are forma unui inel cu aripele mult detaşate, rotunjite spre înainte, secţionate caudal, reprezentând aproape o jumătate de cerc.

— Mult mai fin decât cel de porc prezintă arcul ventral subţire cu un tubercul bine detaşat şi orientat caudal.

— Arcul dorsal are tuberculul puţin evident şi alungit.

— Găurile transversare mult apropiate de planul median şi mai depărtate de marginea posterioară decât la porc.

— Gaura vertebrală laterală aşezată mult anterior în apropierea marginei craniale, posedând un orificiu propriu şi canal direct în canalul vertebral.

— Găurile alare lipsesc fiind înlocuite cu o scobitură largă numită incizură alară — Incisura alaris.

— Fovea dentis foarte largă flancată de fiecare parte de câte o expansiune — lama alaris caudalis — în formă de travee osoasă orizontală în prelungirea aripei atlasului, marginea ei posterioară fiind tăiată perpendicular pe axul vertebral.

Epistropheus. Axisul reprezintă cea mai lungă vertebră cervicală. Se remarcă în primul rând prin conformația specială a apofizei spinoase, foarte înaltă, subțire și alungită astfel că vertebra în general are aspectul unei nicovale.

Cranial deasupra apofizei odontoide, apofiza spinoasă trimite o prelungire exagerată în așa fel că incizura vertebrală cranială deși largă pare extrem de adâncă.

Caudal apofiza se termină printr'o tuberozitate triunghiulară bilobată sub care se pot vedea cele 2 suprafețe articulare, cei 2 lobi reprezentând apofizele articulare caudale, flancate fiecare de câte un tubercul. Gaura vertebrală laterală lipsește.

Apofiza odontoidă subțire, cilindrică și ușor strangulată este îndreptată cranio-dorsal.

Apofizele articulare craniale au suprafețele orientate oblic cranio-caudal, medio-lateral și ușor convexe, tinzând spre forma condiloidă.

Apofizele transverse alungite cranio-caudal sunt foarte desvoltate depășind în urmă fața terminală caudală.

Gaura transversă cu aspectul de canal se găsește săpată la baza apofizei transverse.

Restul vertebrelor cervicale se aseamănă unele cu altele cu mențiunea că apofiza spinoasă crește ușor spre ultima.

Apofizele transverse sunt liniare orientate orizontal cu extremitatea caudală adesea bifurcată. La vertebra a 6-a această apofiză este totdeauna bifidă prezentând o lamă dorsală orientată ventro-caudal, cealaltă fiind așezată ven-

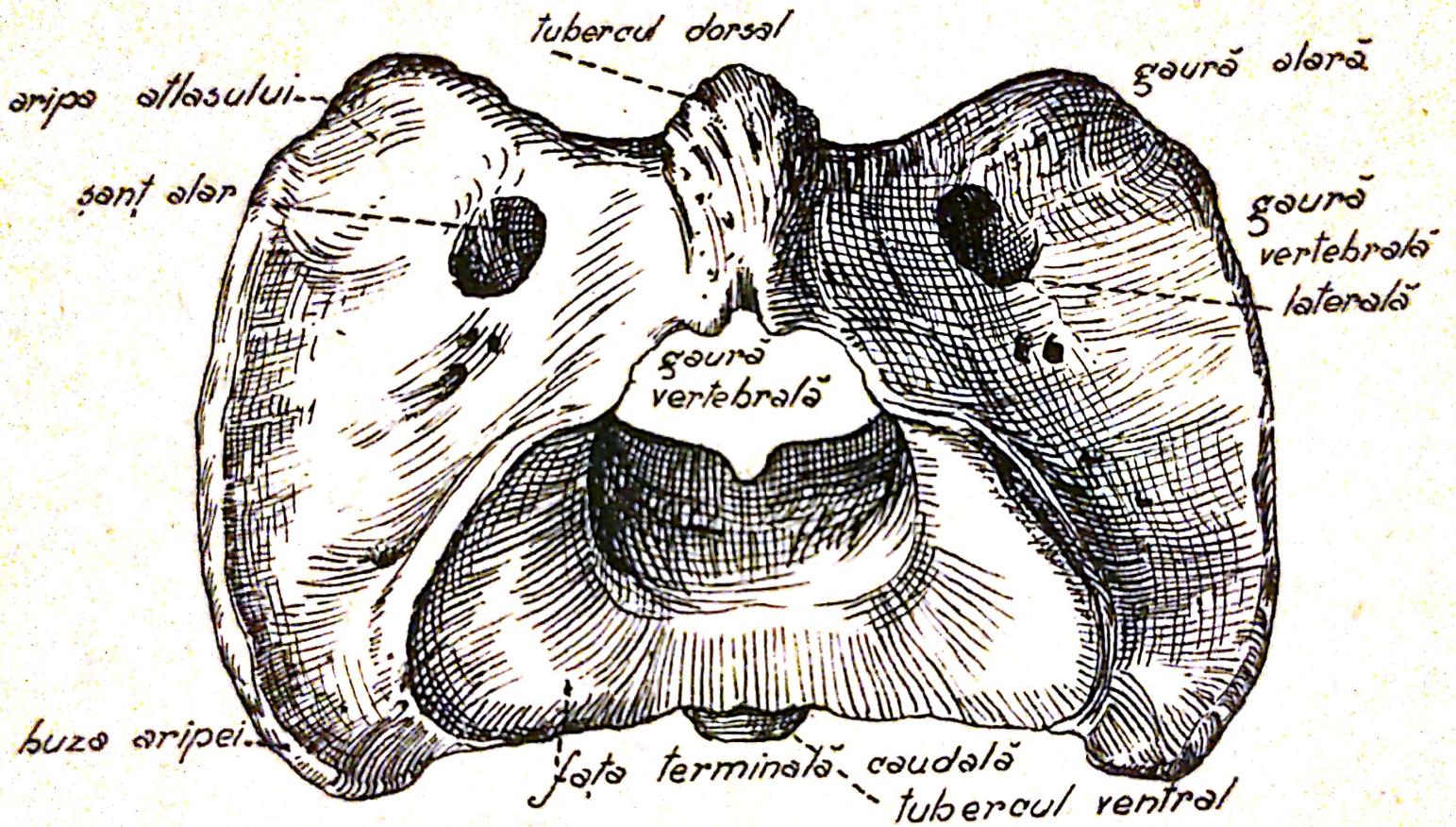

Fig. 72 Atlas de bou.

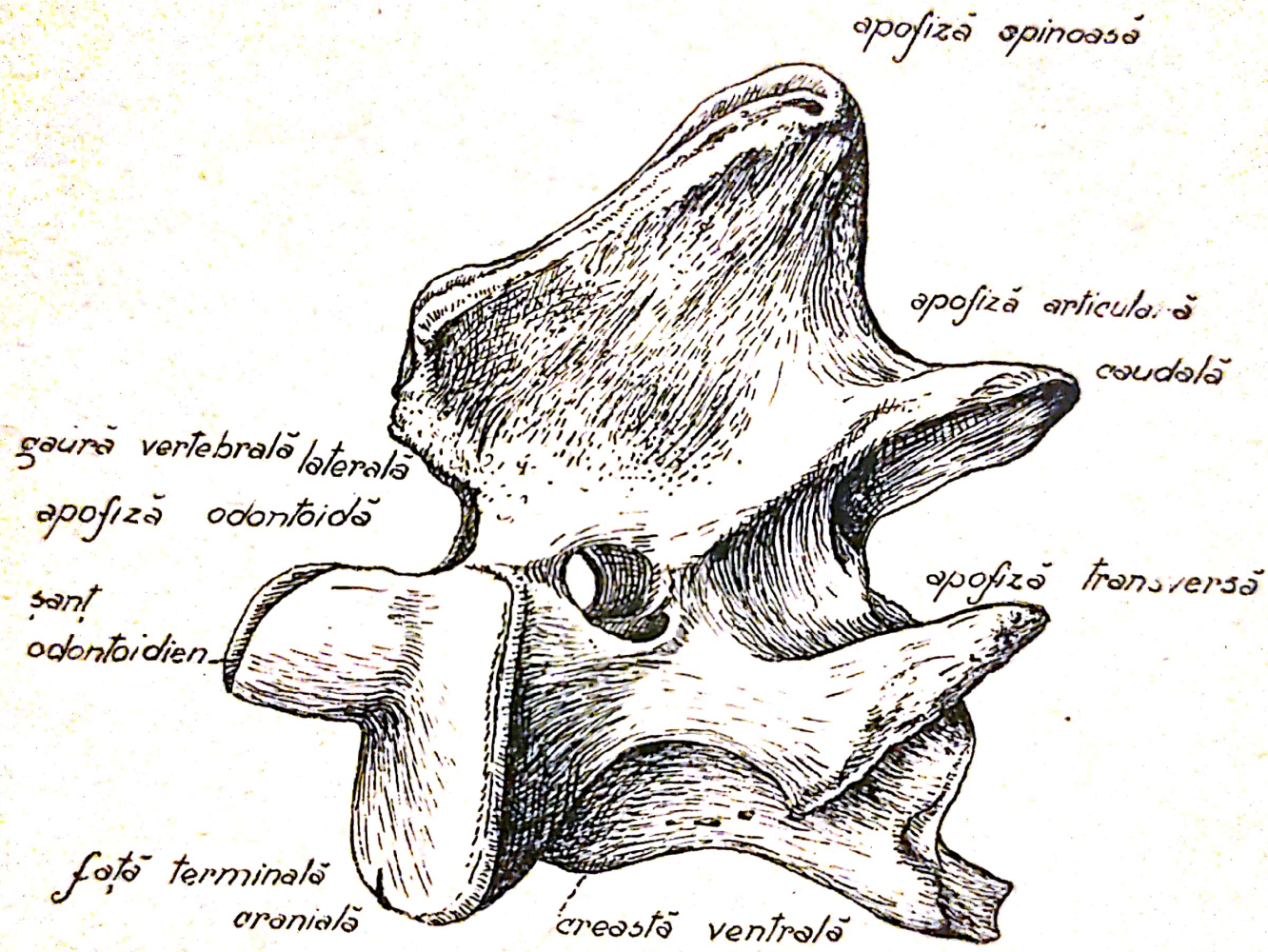

Fig. 73 Axis de Bou

Scanned with OKEN Scanner

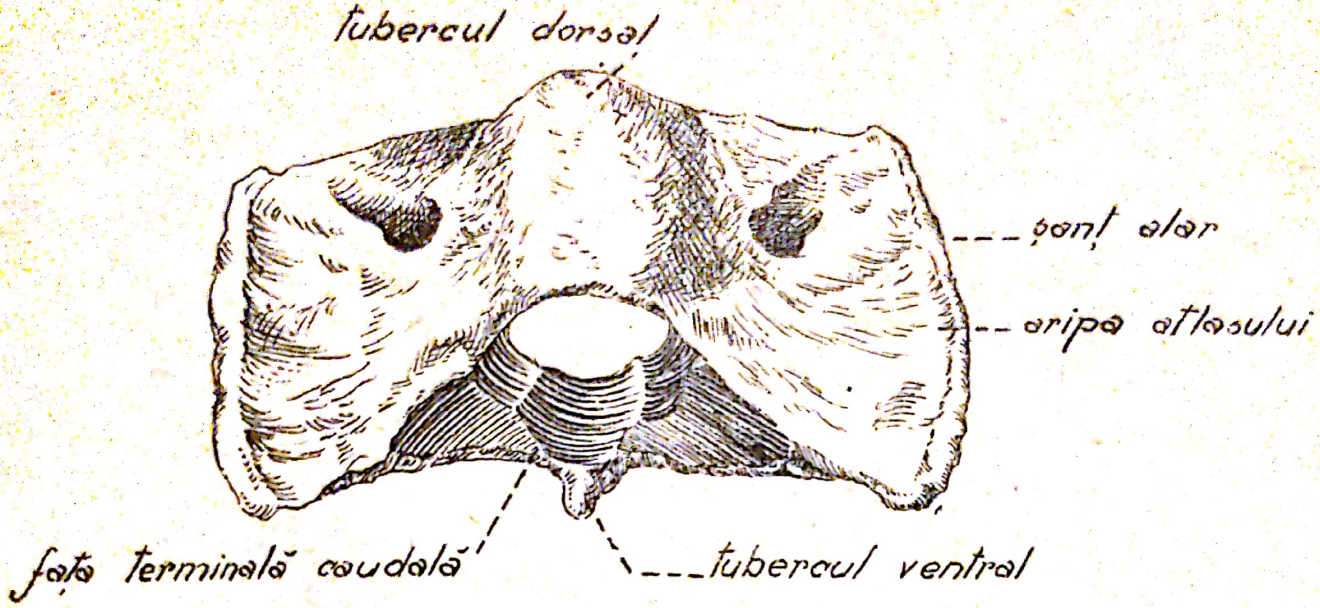

Fig. 74 Atlas de porc

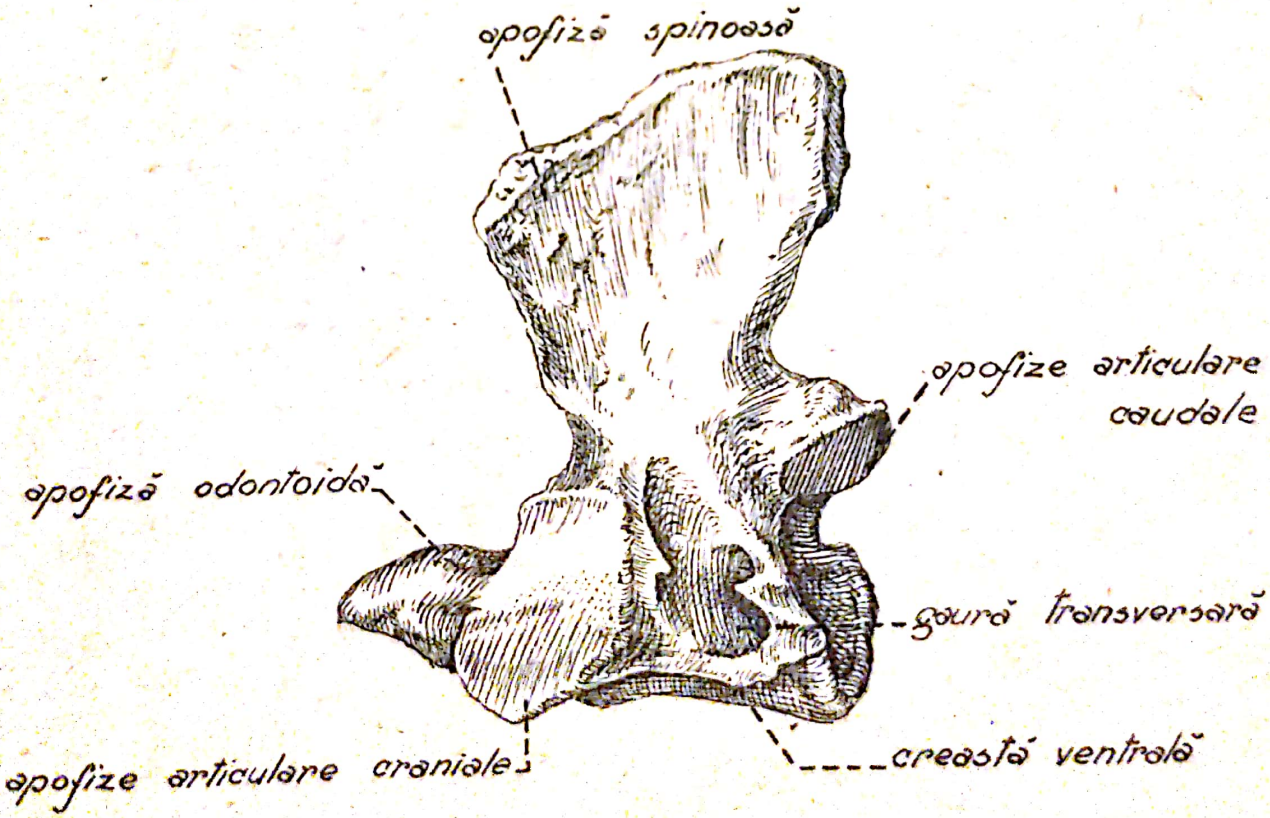

Fig. 75 Axis de porc

Scanned with OKEN Scanner

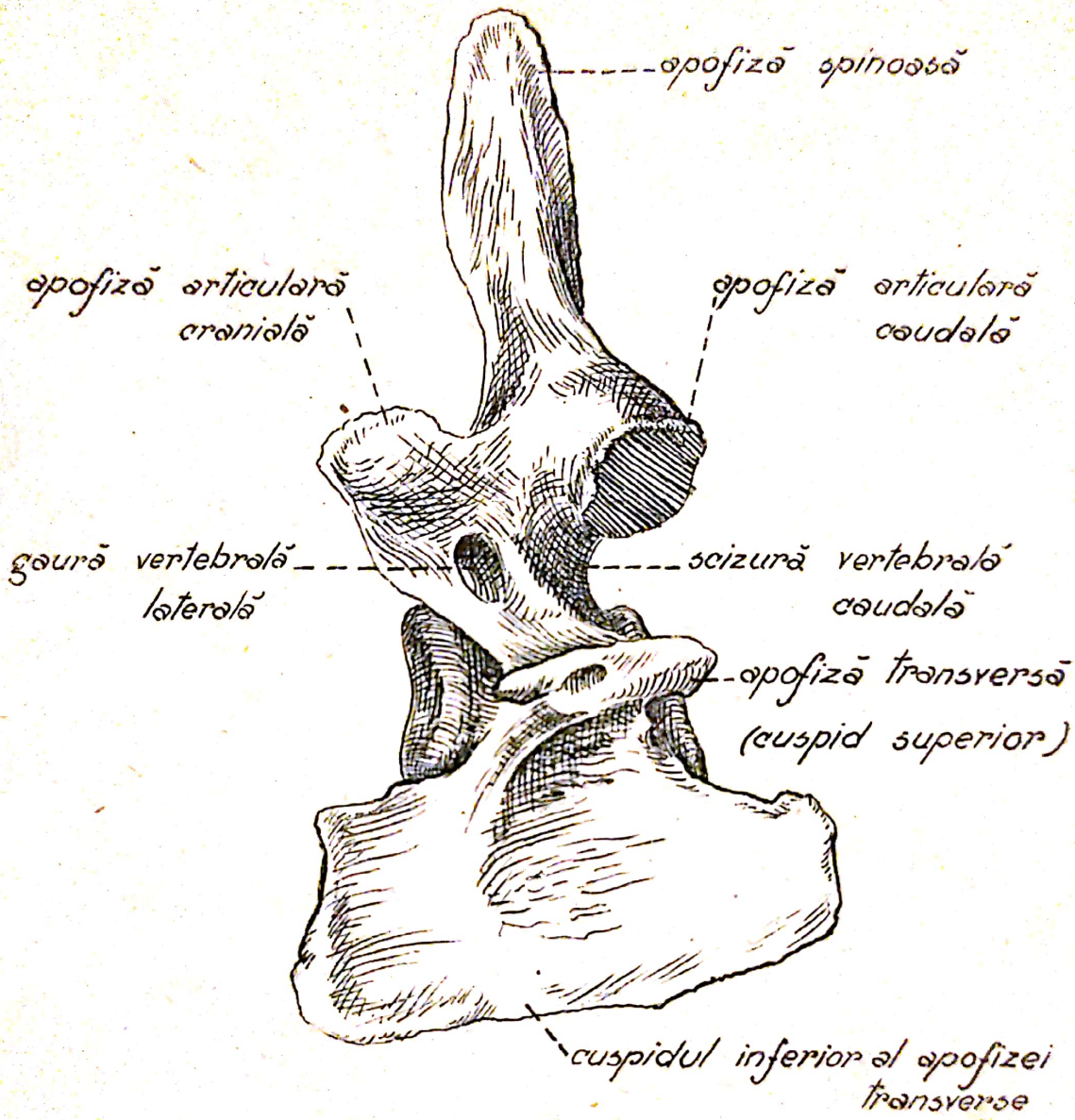

Fig. 76 Vertebra VII cervicală de porc.

Scanned with OKEN Scanner

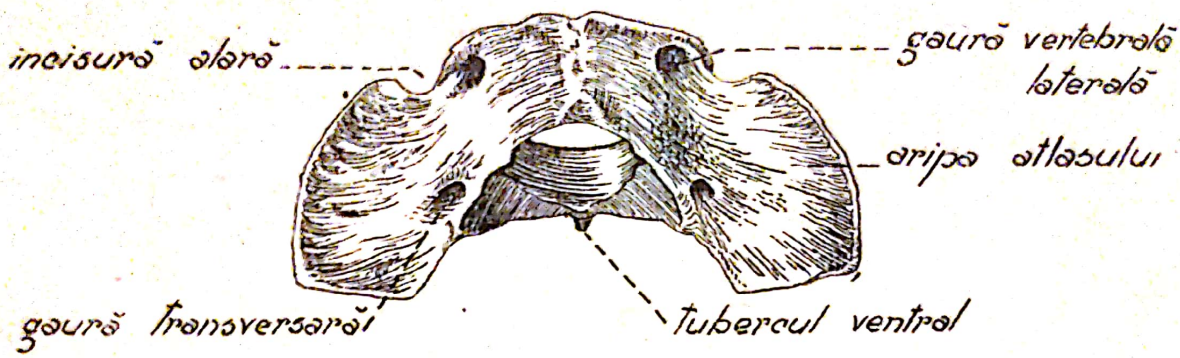

Fig. 77 Atlas de câine.

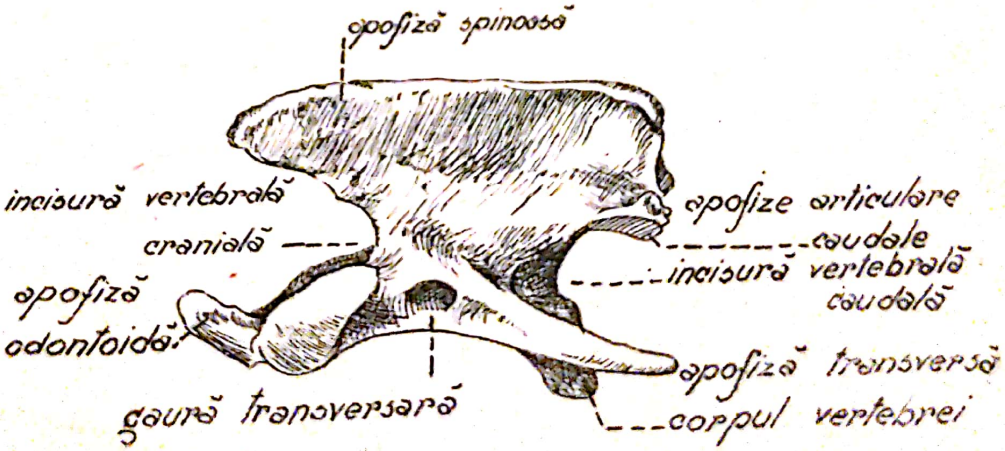

Fig. 78 Axis de câine.

tral. Deasupra bazei apofizelor articulare caudale se observă câte un redus *tubercul.*

Vertebra a 7-a are apofiza transversă simplă, extrem de detașată și lipsită de gaura transversară.

PISICA

Cuprinde același număr de vertebre ca la câine și aproximativ aceleași caracteristice, cu următoarele diferențe:

Atlasul are gaura transversară așezată pe marginea posterioară ca la porc.

— Tuberculul ventral extrem de redus.

Incisura alară foarte adâncă reunită la gaura vertebrală laterală printr'un șanț evident.

Axisul.

— Are creasta ventrală evidentă și bifurcată caudal.

— Apofizele transverse, spre deosebire de cele de câine, nu depășesc nivelul feței terminale caudale.

— Apofiza spinoasă mai ștearsă și terminată cuadal printr'un redus tubercul.

— In general axisul de pisică este mai scurt, dar ca și cel de câine lipsit de gaura vertebrală, cu apofiza spinoasă alungită și rugoasă și cu forma generală de nicovală.

Restul vertebrelor se remarcă prin scurtimea lor exagerată comparativ cu lărgimea, creasta ventrală în general ștearsă și capetele articulare planiforme cu tendința amfícelică. Apofizele spinoase în general ascuțite, apofiza transversă alungită cu o lamă inferioară evidentă. La vertebra a 6-a această lamă are un aspect tricuspid fără să fie însă tricuspidă în realitate.

IEPURE (Fig. 79, 80)

Regiunea cuprinde tot 7 vertebre.

Atlasul prezintă aripele mai strâmte, detașate dela jumătatea corpului.

— Incizura vertebrală cranială există dar este dife-

rită de cea dela pisică, având un aspect angular rezultat din aşezarea amintită a aripelor.

— Tuberculul ventral foarte evident şi aciculat.

— Apofizele articulare craniale aşezate lateral şi prelungite dorso-ventral. Ele sunt tot odată separate, nu unite ca la pisică.

Epistropheus. Axisul de iepure prezintă:

— Apofiza spinoasă bifidă caudal.

— Apofizele articulare caudale separate de apofiza spinoasă printr'o eşancrură evidentă.

— Creasta ventrală mai puţin tăioasă dar nebifurcată.

— Apofiza odontoidă strangulată la bază ca la câine.

Restul apofizelor sunt în general mai strâmte decât la pisică şi escavate.

In ce priveşte celelalte vertebre se remarcă doar că apofiza transversă devine bifidă începând cu a 4-a vertebră. Vertebra a 6-a are apofiza transversară mult alungită, dar nu este eşancrată, aşa că este lipsită de aspectul tricuspid ceeace o diferenţiază de cea de pisică.

PASĂRE (Fig. 81, 82, 83)

Regiunea cervicală la păsări are aspectul unui „S" în inflexiune naturală ceeace dă o mare mobilitate gâtului, cuprinzând un număr de 14 vertebre la cocoş, 15 la raţă, 18 la gâscă. Se remarcă deci inconstanţa numerică cu totul deosebită de mamifere. In plus vertebrele sunt diferite de cele dela mamifere şi anume:

— Au corpul în general mai lung.

— Faţa terminală cranială este concavă dintr'o parte în alta şi convexă de sus în jos.

— Faţa terminală caudală este concavă de sus în jos şi convexă dintr'o parte în alta.

— Creasta ventrală nu se poate vedea decât pe pri-

mele vertebre şi pe ultimele, la rest fiind transformată într'o veritabilă spină.

— Apofiza spinoasă este reprezentată printr'o creastă.

— Apofizele transverse sunt înlocuite prin tuberculi, aşezaţi sub apofizele articulare craniale şi străbătute la bază de gaura transversă.

— Adesea acestea sunt prevăzute cu o prelungire stiloidă caudală (proc. stiloideus).

Atlasul este lipsit de apofize transverse.

— In general are forma unui inel.

— Partea lui anterioară este şlefuită de o cavitate redusă destinată condilului unic al occipitalului.

Axisul are apofiza odontoidă foarte desvoltată ca la carnasiere.

— Apofiza spinoasă joasă.

— Pentru atlas prezintă o singură suprafaţă aşezată sub odontoid.

VERTEBRELE TORACICE

Vertebrae toracicae

Caractere generale.

Vertebrele toracice sau dorsale sunt cele care se apropie cel mai mult de tipul general al vertebrelor. Cuprind în genreal aceleaşi formaţiuni ca şi vertebrele cervicale şi anume: corpul vertebrei, apofiza spinoasă, apofizele craniale delimitate de incizura vertebrală cranială, apofizele articulare caudale, apofize transverse, capul vertebrei şi cavitatea articulară caudală.

In plus însă vertebrele dorsale cuprind unele formaţiuni neîntâlnite la vertebrele cervicale ca:

Apofizele mamilare sau mamiloarticulare — proc. mamilaris — formaţiuni osoase speciale care flanchează apofizele articulare anterioare, câte odată perfect desvoltate şi cu totul individualizate, alte ori însă luând aspectul unor simpli tuberculi în care caz sunt denumiţi tuberculi mamilari.

Se vor întâlni deasemenea suprafeţe articulare speciale — Foveae costales — servind la articularea cu coastele. Unele din aceste suprafeţe vor fi sculptate pe conturul feţei terminale craniale — foveae costales craniales —, altele pe conturul feţei terminale caudale — foveae costales caudales — formând prin contiguitate vertebrală o singură cavitate articulară destinată capului articular al coastelor.

Pe apofiza transversă se observă câte o suprafaţă similară — Facies costalis transversaria — destinată articulării cu tuberozitatea coastei respective.

In mod cu totul special incizura vertebrală caudală va avea un aspect aparte fiind foarte scobită, adâncită în așa mod ca prin atașarea cap la cap a 2 vertebre va forma o gaură — formarea intervertebrale — prin care vor ieși nervii rachidieni.

Adesea această incizură la unele animale este convertită în gaura numită gaura vertebrală laterală printr'o lamă osoasă perpendiculară, așezată sub apofizele articulare caudale, (cum este de exemplu la bovidee).

Se observă în același timp o mai mare variabilitate ca număr în seria animală, unele specii posedând mai multe vertebre dorsale, altele mai puține.

CAL (Fig. 84)

Vertebrele toracice la cal în număr de 18 se diferențiază prin:

— Corpul extrem de scurt și ușor turtit.

— Apofizele spinoase exagerat de desvoltate.

— Apofizele transverse reduse, transformate adesea în tuberculi.

— Apofizele articulare săpate la baza apofizelor spinoase.

In mod special *prima vertebră* dorsală se evidențiază prin:

— Un corp foarte voluminos făcând tranziția între vertebrele cervicale și dorsale.

—Apofiza spinoasă ascuțită fără tuberozitate, relativ scurtă comparativ cu a doua, fără să ajungă la nivelul grebănului.

— Apofizele articulare caudale mai puțin îndepărtate una de alta ca cele craniale.

A doua vertebră reprezintă tipul de vertebră dorsală nediferențiindu-se cu nimic de celelalte vertebre dorsale cu excepția apofizelor articulare craniale care sunt îndepărtate una de alta.

Începând cu a treia vertebră diferenţele sunt şi mai reduse cu excepţia apofizei spinoase care dela a patra vertebră descreşte încet spre ultima. Ca aspect general se poate observa deasemenea că apofizele transverse se micşorează pe măsură ce ne apropiem de regiunea lombară. Creasta vertebrală inferioară descreşte în acelaş sens. In schimb tuberculii mamilari devin din ce în ce mai evidenţi crescând spre ultima vertebră. Aşezaţi în raport intim cu apofizele articulare se remarcă în special că pe măsură ce tuberculii sunt mai bine delimitaţi, pe aceiaşi măsură apofizele transverse descresc, se micşorează şi coboară spre corpul vertebral.

BOU (Fig. 85)

Spre deosebire de cal, boul nu posedă decât 13 vertebre dorsale. Se pare că la numărul redus, lungimea coloanei vertebrale se compensează prin alungirea corpului vertebrei, prezentând următoarele caractere diferenţiale:

— Corpul mai alungit decât la cal, mai grosier şi mai larg.

— Apofizele spinoase foarte aplecate şi mai voluminoase.

— Incizura vertebrală caudală convertită în gaură (forr. vertebrale laterale).

— Datorită acestui fenomen în dreptul fiecărei vertebre (cu excepţia primei şi ultimei) se pot vedea câte 2 găuri vertebrale laterale, respectiv o gaură intervertebrală şi o gaură vertebrală laterală.

In ansamblu coloana vertebrală la bou prezintă apofizele spinoase descrescânde începând cu a 5—6-a vertebră. Până la a 10-a vertebră se observă o postero-versiune a apofizelor spinoase, ultimele trei tinzând să ia o poziţie verticală.

— Tuberozităţile apofizelor transverse, mai puţin tă-

ioase ca la cal, ating desvoltarea maximă spre centrul regiunei.

— Tuberculii mamilari nu se individualizează de apofizele transverse decât la ultimele vertebre.

— Apofizele articulare craniale sunt foarte apropiate una de alta și începând dela primele vertebre au suprafețele articulare eliptice și convexe.

— Apofizele articulare caudale în schimb nu sunt individualizate ci sunt săpate la baza apofizei spinoase având suprafețele articulare concave.

OAIE

Regiunea dorsală la oaie cuprinde tot 13 vertebre ca și la bou. Vertebrele sunt în general asemănătoare, păstrând proporția și prezentând un corp ceva mai larg și mai puțin eșancrat lateral, oferind următoarele caractere diferențiale:

— Corpul în general mai larg.

— Fețele terminale mai plane și mai puțin accentuate.

— Incizura vertebrală caudală nu este transformată niciodată în gaură vertebrală.

— Apofizele mamilare mai evidente ca la bou și bine delimitate.

— Apofizele spinoase mai puțin largi și concave pe marginea lor anterioară.

— Apofizele articulare craniale începând dela a 11-a vertebră afectează o formă de semilună.

PORC (Fig. 86)

In număr de 14 sau 15, excepțional 13 sau 16, vertebrele dorsale de porc se caracterizează în primul rând prin prezența unei găuri vertebrale laterale secundare care străbate vertical baza apofizelor transverse dintr'o parte în alta cu o bifurcație în canalul vertebral. Această dispozi-

țiune specială face posibilă diferențierea atât de micile rumegătoare cât și de marile rumegătoare.

In plus vertebrele sunt aproape amficelice, fețele terminale fiind aproape plane, ambele fiind concave în centru și convexe pe circumferință.

— Apofizele spinoase sunt lungi, largi și lipsite de epifize.

— Corpul vertebral în general foarte larg încât privit din față arată un contur eliptic.

— Apofizele transverse scurte și foarte apropiate de apofizele articulare.

— Apofizele mamilare evidente și distincte dela jumătatea regiunei spre regiunea lombară prezentând o puternică creastă.

— Apofizele articulare ale ultimelor vertebre mai ales prezintă o suprafață articulară convexo-concavă.

— Incizura vertebrală cranială strâmtă dar totdeauna bine marcată.

In general regiunea dorsală la porc privită în ansamblu prezintă apofizele spinoase descrescând spre ultima, tuberculii mamilari individualizați pe măsură ce se apropie de regiunea lombară, precum și apofizele spinoase lipsite de cartilaj pe vârf, ca o consecință a lipsei ligamentului cervical.

CAINE (Fig. 87)

Regiunea cuprinde 13 vertebre ca și la rumegătoare remarcându-se prin construcția lor net amficelică mai ales la ultimele vertebre.

— Apofizele spinoase sunt îngroșate și bombate la extremitatea lor ca și cum ar purta un fel de măciulie.

— Incepând cu a 11-a vertebră se constată prezența apofizei accesorii acoperind incizura vertebrală posterioară.

— Tuberculul mamilar este prezent dela vertebra a 3-a.

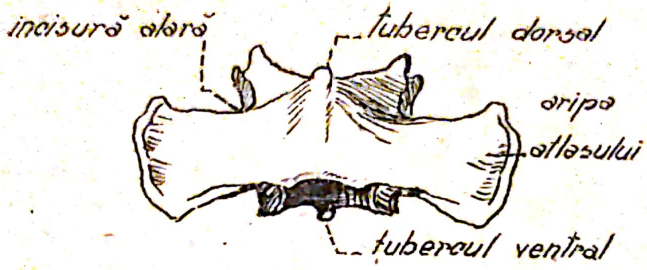

Fig. 79 Atlas de iepure

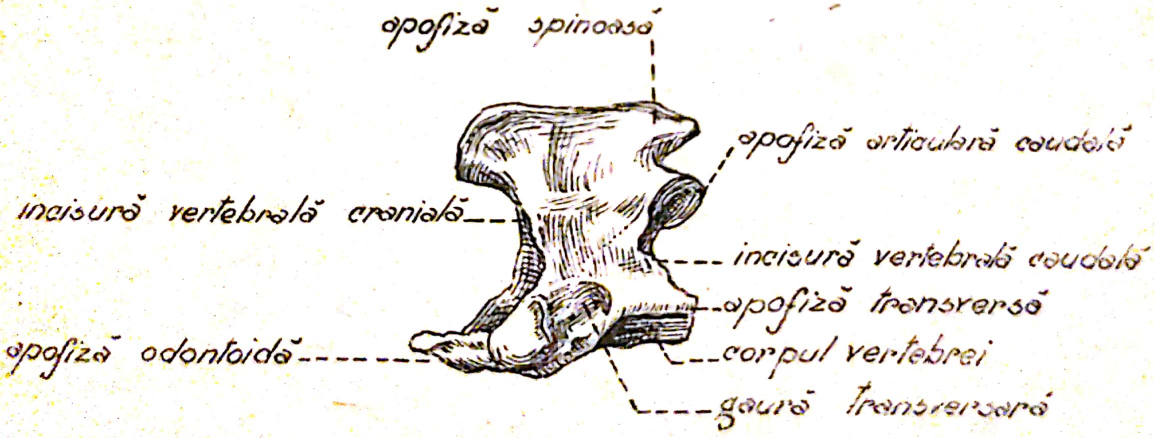

Fig. 80 Axis de iepure.

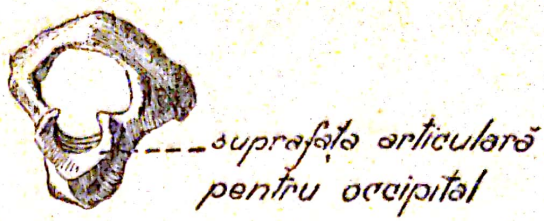

Fig. 81 Atlas de pasăre.

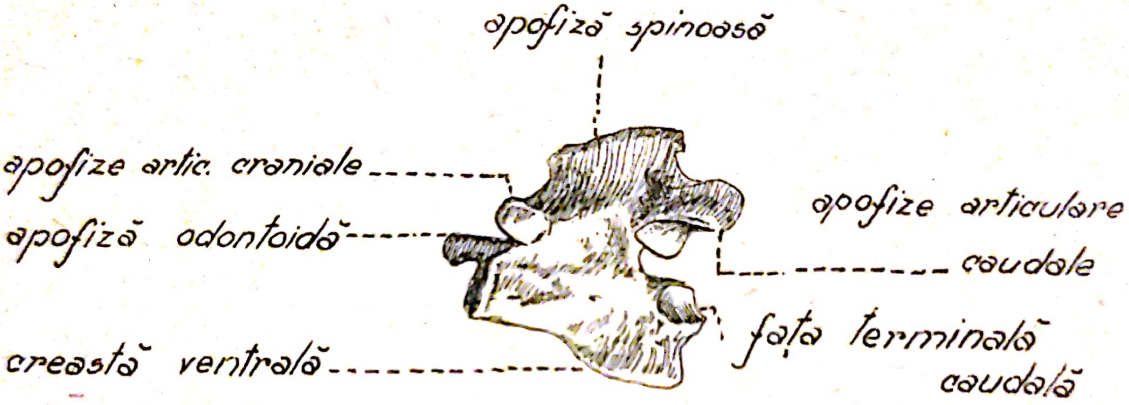

Fig. 82 Axis de pasăre.

Fig. 83 Vertebră cervicală de pasăre.

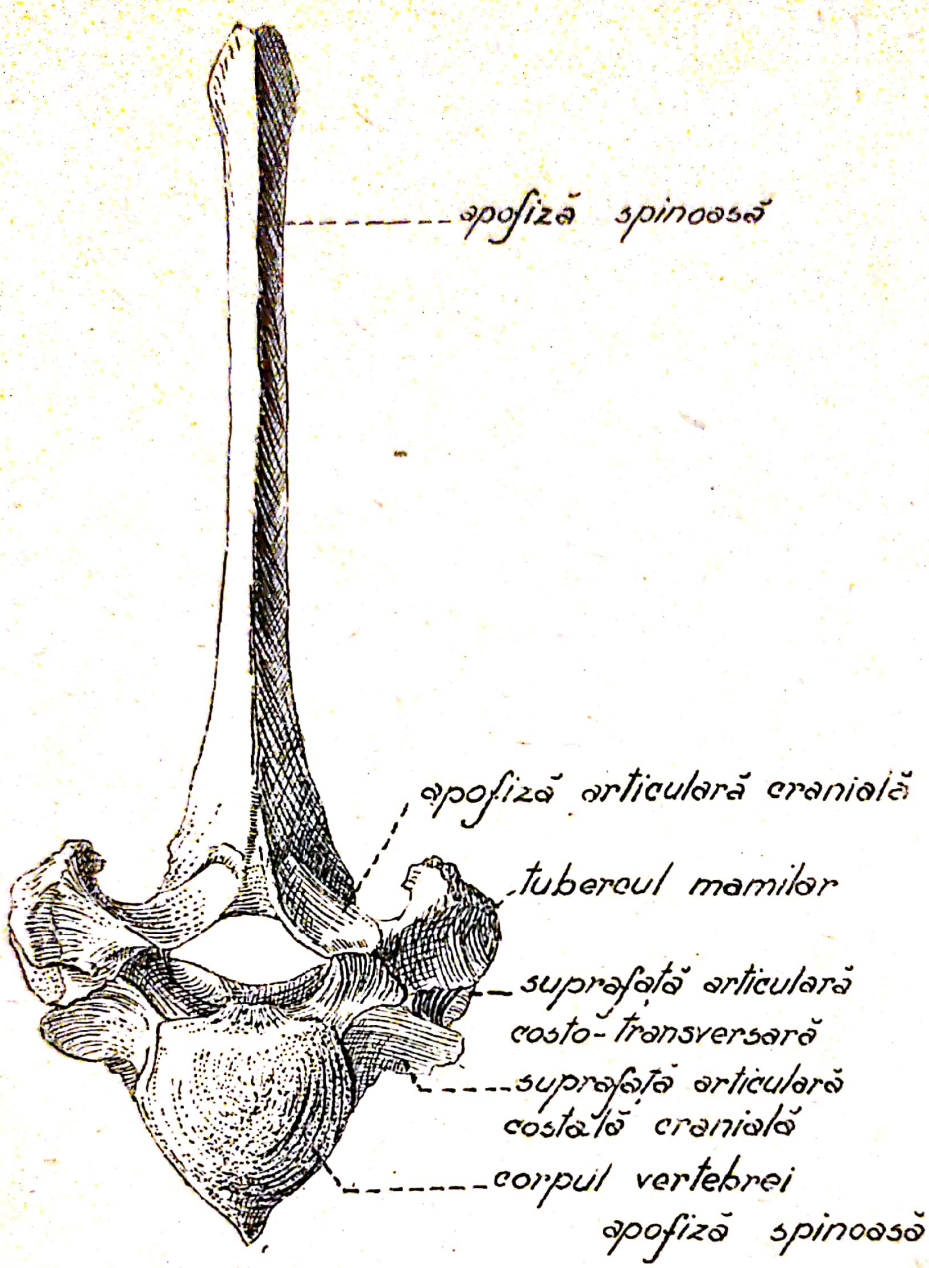

Fig. 84a Vertebra dorsală la cal.
(fața anterioară)

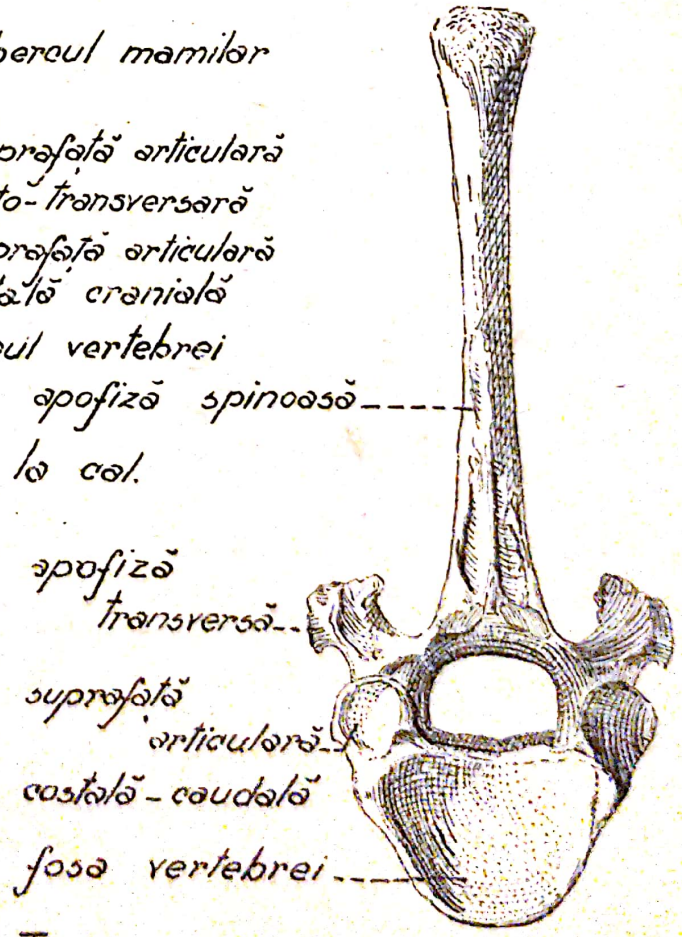

Fig. 84b Vertebră dorsală la cal
(fața posterioară).

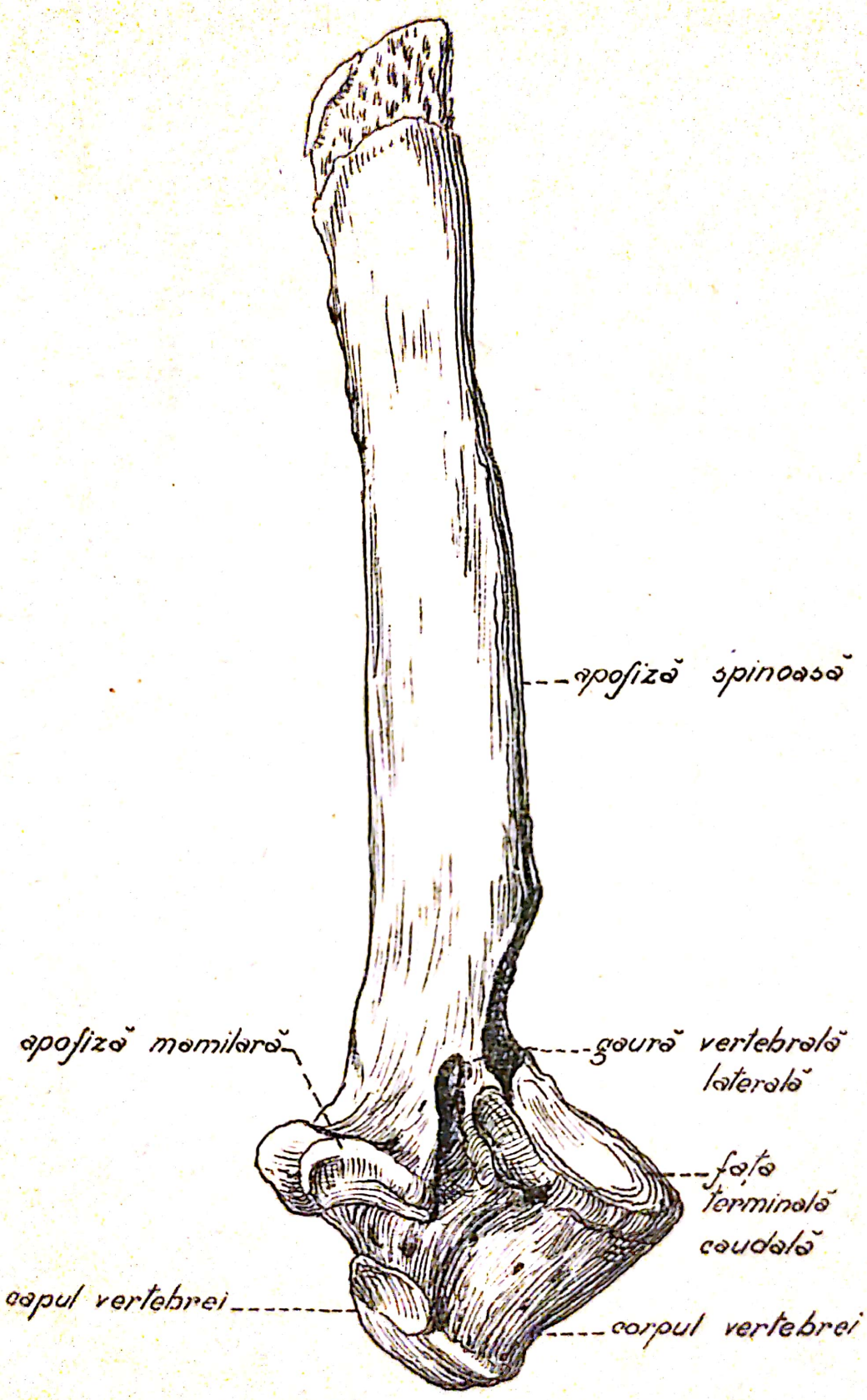

Fig. 85 Vertebră dorsală de Bou.

Scanned with OKEN Scanner

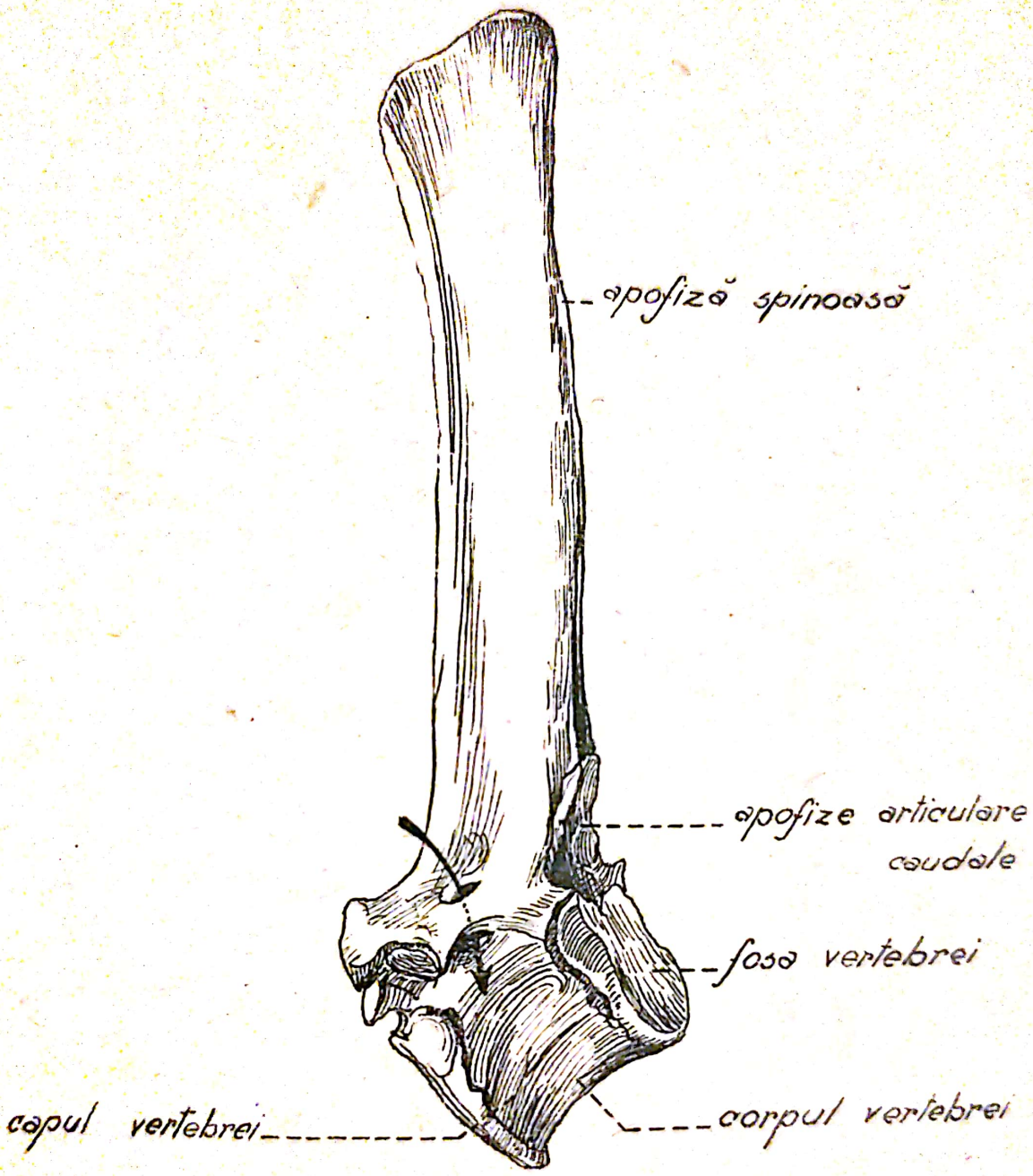

Fig. 86 Vertebră dorsală de Porc

Scanned with OKEN Scanner

— Apofizele articulare craniale sunt orientate net dorso-ventral cu suprafețele așezate față'n față.

— Apofizele articulare caudale, orientate în același sens, mai reduse dar mai perfect detașate caudal, au suprafețele laterale sculptate în afară.

— Apofizele transverse sunt detașate de un gât care le separă net de corpul vertebral și dirijate în sus.

— Incizura vertebrală cranială ștearsă.

— Incizura vertebrală caudală largă niciodată nu este transformată în gaură.

In general regiunea dorsală la câine prezintă descreșterea progresivă a apofizelor spinoase și anficelitate progresivă spre regiunea lombară. In același sens se produce augmentarea tuberculilor mamilari și divizarea în apofiză mamilară și accesorie.

Se remarcă în mod cu totul special forma aproape triunghiulară a apofizei spinoase a celei de a 11-a vertebre, cu direcția aproape verticală concomitent cu o postero-versiune până la a 10-a și o antero-versiune dela a 11-a la a 13-a vertebră.

PISICA (Fig. 88)

Formată din același număr de vertebre ca și la câine (13) regiunea dorsală la pisică se diferențiază prin următoarele caractere:

— Corpul vertebral mult rotunjit, aproape cilindric și *lipsit de creastă vertebrală.*

— Apofizele transverse aproape orizontale dispar la ultimele 3 vertebre.

— Apofizele spinoase subțiri și terminate cu un vârf ascuțit diferenciindu-se în modul acesta de cele de câine care au măciulie și de cele de iepure prin lipsa crestei ventrale.

Sub aspect general regiunea dorsală la pisică se remarcă prin următoarele diferențe:

— Apofizele transverse șterse dela a 11-a vertebră.

— Direcția lor este aproape orizontală nu îndreptate în sus.

— Apofizele articulare ale ultimelor 3 vertebre sunt turtite lateral și ornate de o creastă tăioasă.

IEPURE (Fig. 89)

Regiunea dorsală la iepure cuprinde 12 vertebre, cu variații excepționale, prezentând următoarele caractere diferențiale:

— Corpul vertebral mult scobit lateral purtând o exagerată creastă ventrală, vizibilă mai ales la ultimele vertebre.

— Apofizele spinoase ascuție, foarte subțiri, asemănătoare cu cele de pisică, adeseori frânte spre extremitatea lor și mult mai înclinate.

— Apofizele transverse mult mai desvoltate.

— Apofizele mamilare apar dela a 8-9-a vertebră cu desvoltare maximă la ultimele trei.

— Apofizele accesorii lipsesc. Se pot vedea totuși rudimente pe vertebra a 12-a.

In general se diferențiază de cele de pisică prin apofizele spinoase foarte ascuțite și prin prezența crestei ventrale.

PĂSĂRE

In număr de 7 la cocoș și porumbel, 9 la rață și gâscă sunt sudate aproape totdeauna într'o singură piesă, unită prin ultimele vertebre la vertebrele lombare și prin ele la ilium.

— Corpul vertebrei prezintă o creastă ventrală tăioasă, foarte evidentă mai ales spre centrul regiunei.

— Apofizele spinoase scurte, turtite și sudate între ele formează o veritabilă spină dorsală.

— Apofizele transverse sunt sudate formând o lamă osoasă orizontală.

— Lateral fiecare corp vertebral prezintă o redusă cavitate destinată capului costal.

Scanned with OKEN Scanner

VERTEBRELE LOMBARE

Vertebrae lumbales

Generalităţi.

Foarte variabile ca număr după diferitele specii considerate, vertebrele lombare prezintă particularităţi cu totul caracteristice ca:

— Apofizele transverse extrem de desvoltate, aşezate orizontal şi dirijate mai mult sau mai puţin cranial.

— Apofizele spinoase sunt relativ scurte în comparaţie cu cele transverse sau cu cele din regiunea dorsală.

— Apofizele mamilare bine desvoltate sunt distincte şi separate de apofizele articulare craniale.

— Apofizele accesorii foarte vizibile mai ales la animalele mici.

— Apofizele articulare cu o conformaţie specială caracteristică fiecărei specii în formă condiliană, concave sau concavo-convexe.

— Corpul vertebral în general voluminos, gros şi rotunjit.

CAL (Fig. 90)

Regiunea cuprinde 6 vertebre (câte odată 5) cu aspectul comun al vertebrelor lombare.

— Corpul în general foarte desvoltat, cele 2 axe fiind aproape egale.

— Apofiza spinoasă relativ groasă, prevăzută pe marginea ei superioară cu o buză rugoasă.

— Apofizele transverse largi și dirijate aproape perpendicular pe axul principal al vertebrei, cu marginile regulate și vârful ușor rotunjit.

Apofizele mamilare apropiate de apofizele articulare craniale, puțin distincte și mai puțin delimitate ca la alte specii.

Apofizele articulare craniale largi, orientate dorso-ventral, fără să depășească corpul vertebrei și sculptate de o suprafață ușor concavă care privește în sus.

— Apofizele articulare caudale mai reduse, așezate la baza apofizei spinoase, depășesc în urmă fața terminală caudală.

— Incizura vertebrală cranială puțin marcată.

— Incizura vertebrală caudală largă, mult deschisă.

— Ultima vertebră prezintă o suprafață articulară pentru sacrum pe marginea posterioară al apofizei transverse.

Sub aspect general regiunea lombară la cal se prezintă cu cele 6 vertebre în diminuare progresivă a corpului vertebral care își micșorează diametrul dorso-ventral concomitent cu mărirea celui transversal.

— Apofizele spinoase descrescând spre sacrum.

— Apofizele transverse ating lungimea maximă spre centrul regiunei și se articulează între ele ultimele două apofize.

— Tuberculii mamilari cresc dela prima la a 5-a și descresc la ultima.

BOU (Fig. 91)

Regiunea cuprinde tot 6 vertebre ca și la cal.

— Corpul vertebral însă este mult mai lung și mai masiv atrăgând după sine o alungire a lombelor ca o compensație a regiunei dorsale.

— Apofizele transverse mult mai lungi decât la cal și mai subțiri.

— Marginea lor cranială este mult concavă în timp ce marginea caudală este convexă și frântă.

— Adesea aceste margini sunt prevăzute cu veritabile spine.

Niciodată marginile nu au suprafețe articulare, nici ultima nu se articulează cu sacrum.

— Apofizele spinoase așezate vertical și largi la bază.

— Apofizele mamilare apropiate de apofizele transverse.

— Apofizele articulare craniale săpate de suprafețe articulare foarte concave, încât privite din față aspectul general al acestor apofize imită conformația unor coarne de zimbru.

— Apofizele articulare caudale au forma odontoidă cu suprafața articulară mult convexă.

In general vertebrele se lărgesc dela prima la ultima.

Apofizele articulare se apropie de apofizele transverse.

Apofizele spinoase descresc dela prima spre regiunea sacrală.

OAIE

In număr egal cu cele dela bou, cele 6 vertebre lombare dela oaie se remarcă prin:

— Aspectul în corne de zimbru al apofizelor articulare anterioare.

— Corpul vertebral mai puțin grosier.

— Apofizele transverse toate cu antero-versiune.

— Apofizele spinoase foarte largi fără să lase spații între ele.

— Articularea vertebrelor se face foarte intim grație conformației speciale a suprafețelor articulare de pe apofizele destinate în acest scop.

PORC (Fig. 92)

Regiunea lombară la porc cuprinde în mod normal 6—7 vertebre, excepțional 4 sau 5 și foarte rare ori 8.

Se remarcă prin aspectul cu totul particular al suprafețelor articulare care au o formă de coarne de taur.

— A doua caracteristică principală constă în prezența unei găuri vertebrale laterale secundare care străbate baza apofizei transverse ca și la vertebrele dorsale.

— Apofizele articulare au suprafețele concavo-convexe, ceeace dă loc unui mod de articulare foarte intim, formând totodată un caracter diferențial important.

— Apofizele transverse largi, sunt rotunjite la extremități și întoarse în jos.

— Tuberculii mamilari globulari și evidenți.

— Apofizele spinoase relativ mai evidente decât la bou, mai înalte dar ceva mai înguste.

— Se poate observa că apofizele transverse ale primelor două vertebre sunt mai înguste decât la rest. Se mai poate constata adesea lipsa găurei vertebrale laterale la primele vertebre în care caz scizura vertebrală este foarte evidentă.

CAINE (Fig. 93)

Regiunea cuprinde totdeauna 7 vertebre, prezentând în mod cu totul caracteristic așezarea și direcția apofizelor articulare.

— Apofizele articulare craniale, orientate dorso-ventral, au suprafețele așezate față în față, depășind în sus pe cele caudale.

— Apofizele articulare caudale orientate în acelaș mod au suprafețele săpate lateral.

— Apofizele spinoase sunt în general înguste dar groase, terminate printr'o ușoară dilatație și aplecate cranial.

— Apofizele transverse înclinate înainte și în jos.

— Apovizele mamilare bine desvoltate așezate de părțile laterale ale apofizelor articulare craniale.

— Apofizele mamilare bine desvoltate așezate pe părțile laterale ale apofizelor articulare craniale.

— Apofizele accesorii evidente, așezate lateral în dreptul incizurei vertebrale caudale la ultima fiind redusă la un tubercul.

— Incizura vertebrală cranială ștearsă.

— Incizura vertebrală caudală adâncă și prelungită de un silon lateral până la baza apofizei transverse.

— Apofizele spinoase toate cu antero-versiune având marginea anterioară aproape verticală, în timp ce marginea posterioară este oblică.

In general, corpul vertebral se lărgește dela prima, apofizele transverse crescând în același sens. Apofizele mamilare și accesorii descresc în schimb spre ultima vertebră.

PISICĂ (Fig. 94)

In același număr ca și la câine (7) prezintă următoarele caracteristice:

— Corpul vertebral lipsit de creasta ventrală.

— Apofizele transverse extrem de înclinate.

— Apofizele spinoase foarte groase și cu antero-versiune totală.

— Apofizele accesorii prezente până la a 6-a vertebră și relativ desvoltate.

— Liniile celor 2 rânduri de apofize mamilare sunt paralele dela prima la ultima vertebră, și foarte desvoltate caracter diferențial de câine.

IEPURE (Fig. 95)

Formată din 7 vertebre, regiunea lombară la iepure prezintă următoarele caractere diferențiale:

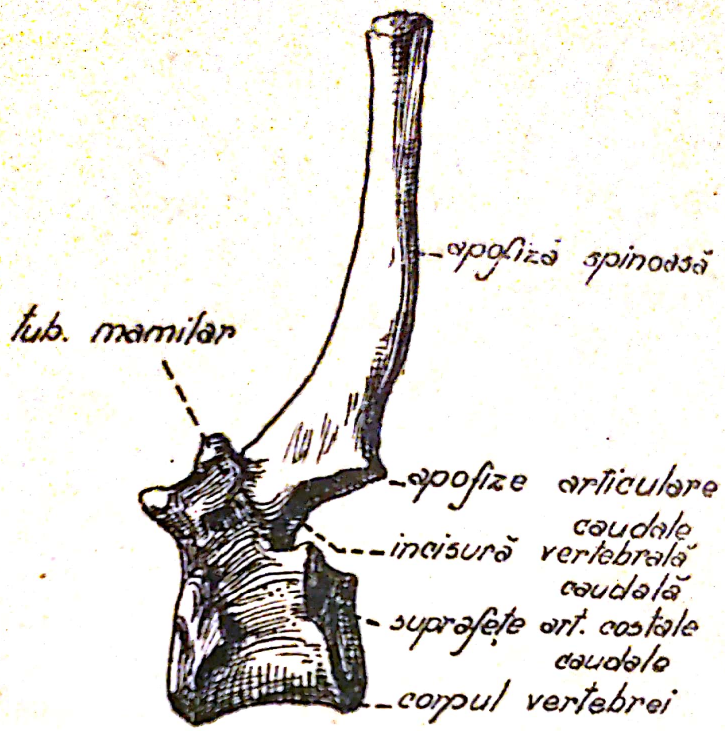

Fig. 87 Vertebră dorsală de câine.

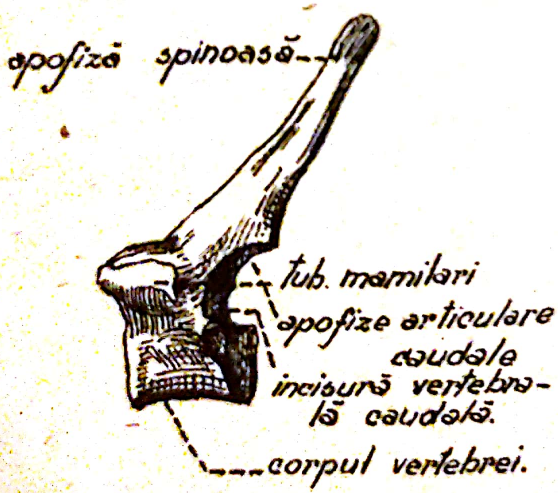

Fig. 88 Vertebră dorsală de Pisică.

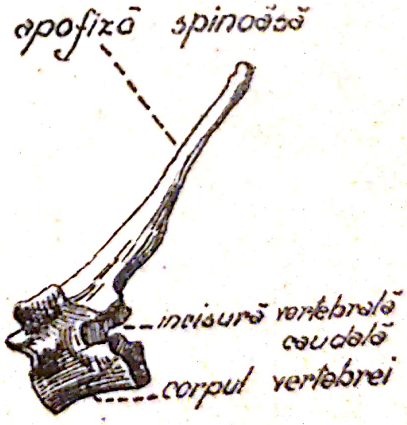

Fig. 89 Vertebră dorsală de Iepure.

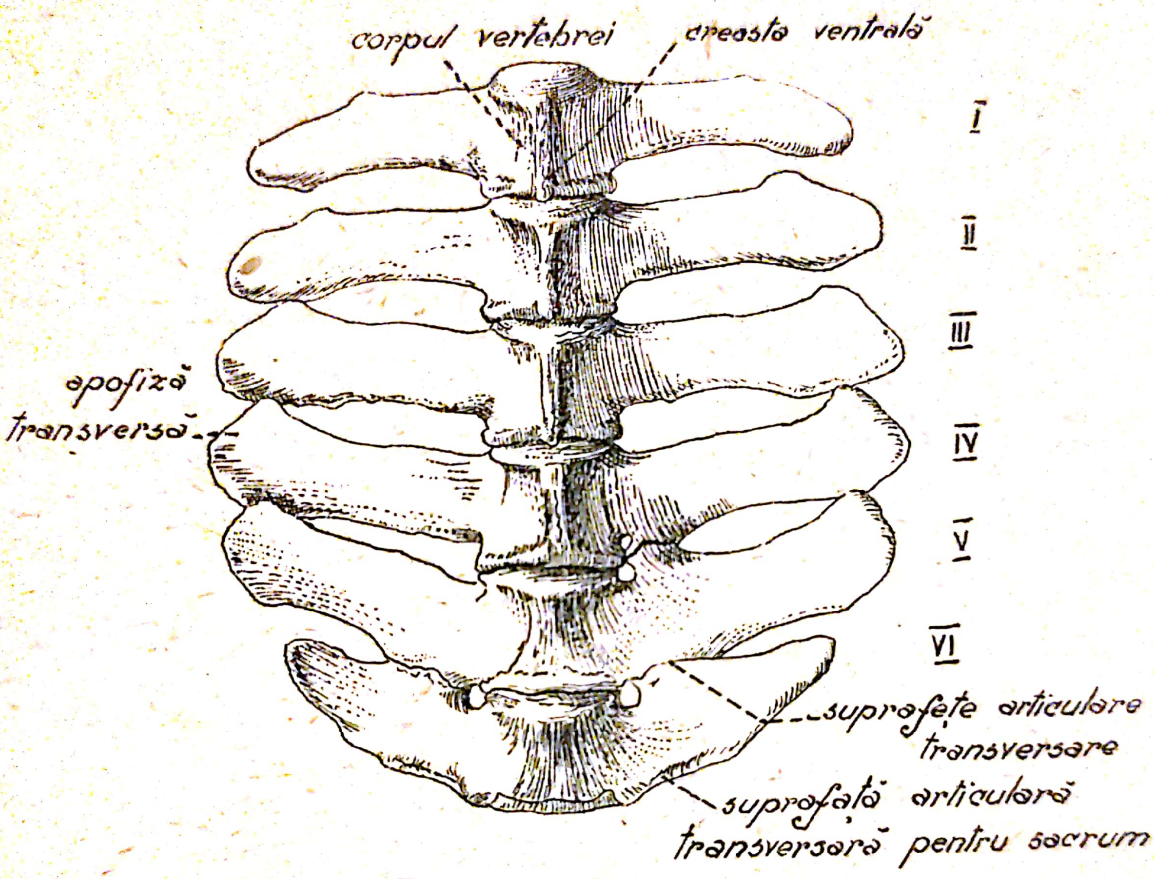

Fig. 90 Vertebrele lombare la col.

Scanned with OKEN Scanner

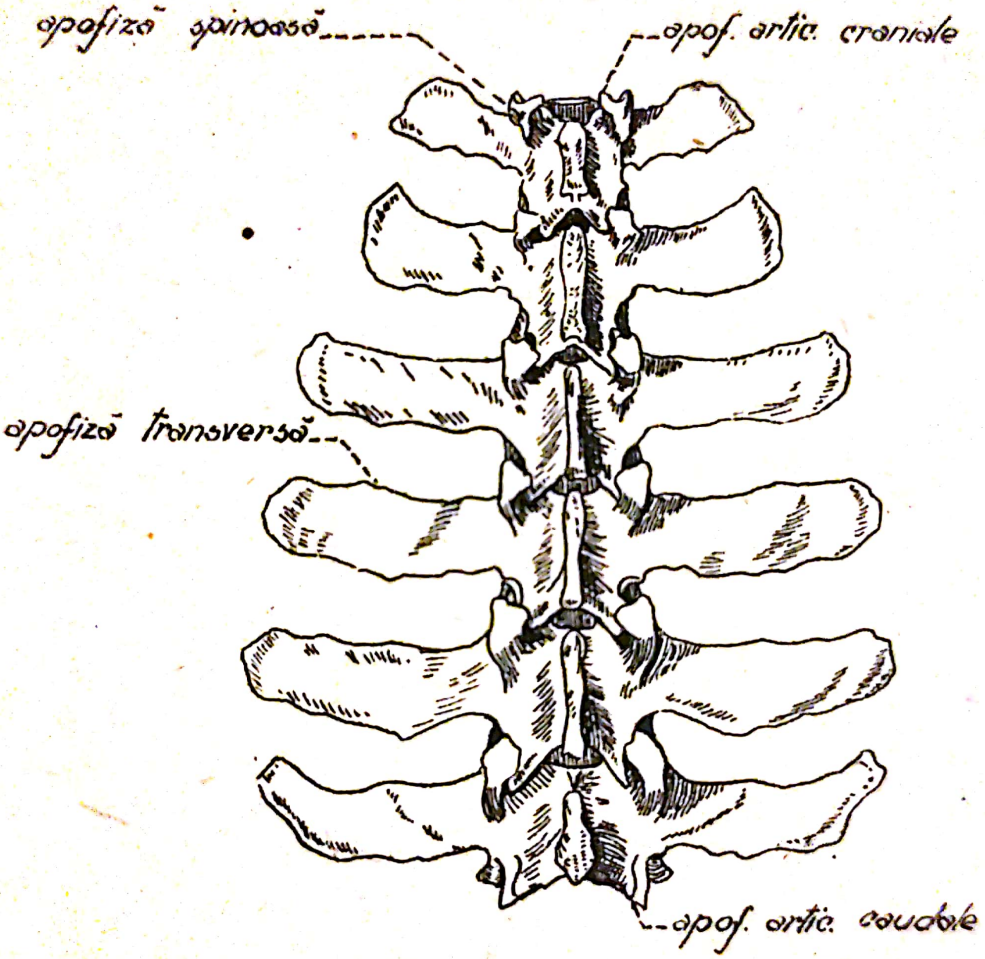

Fig. 91 Vertebrele lombare la Bou.

Scanned with OKEN Scanner

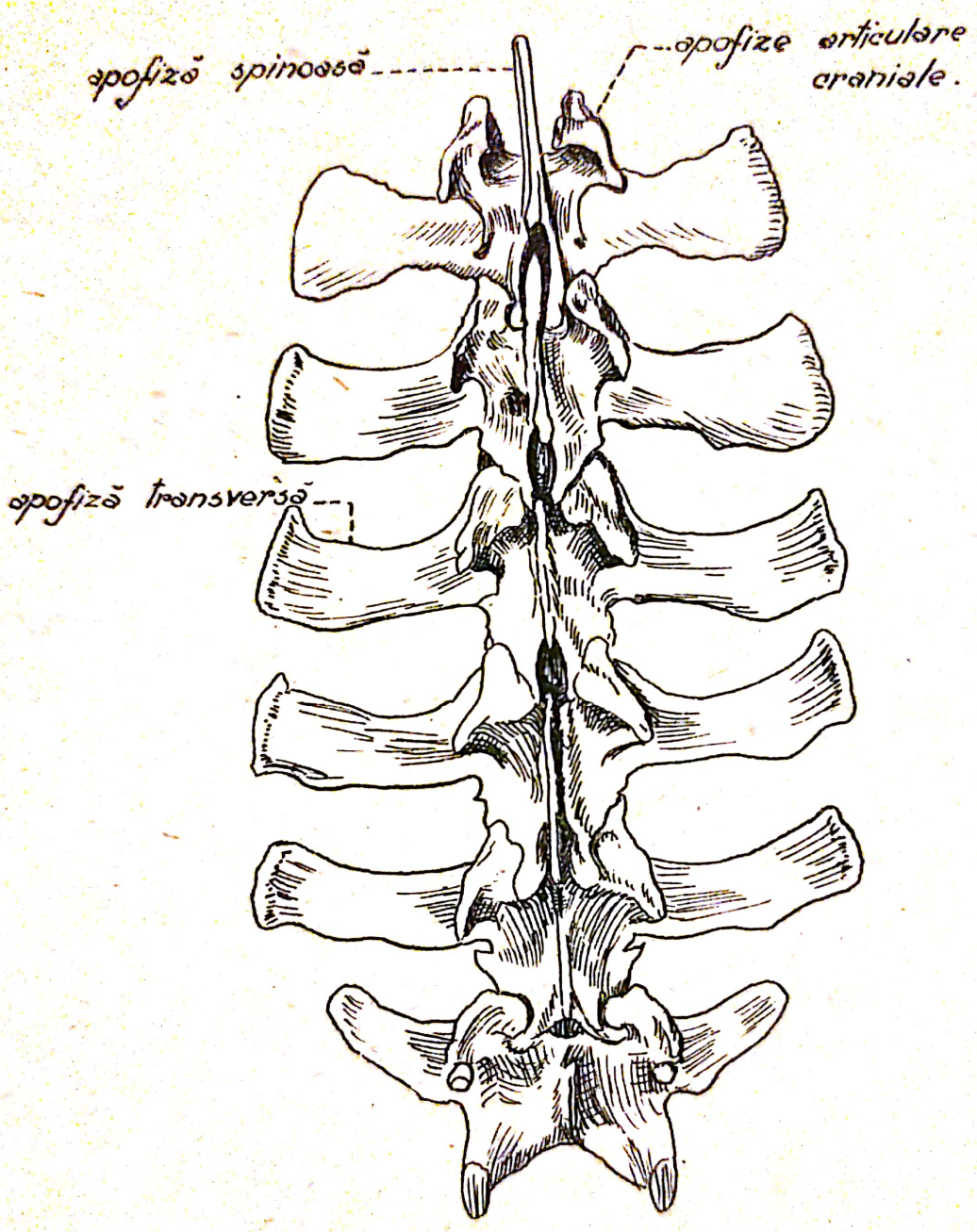

Fig. 92 Vertebrele lombare la porc.

Scanned with OKEN Scanner

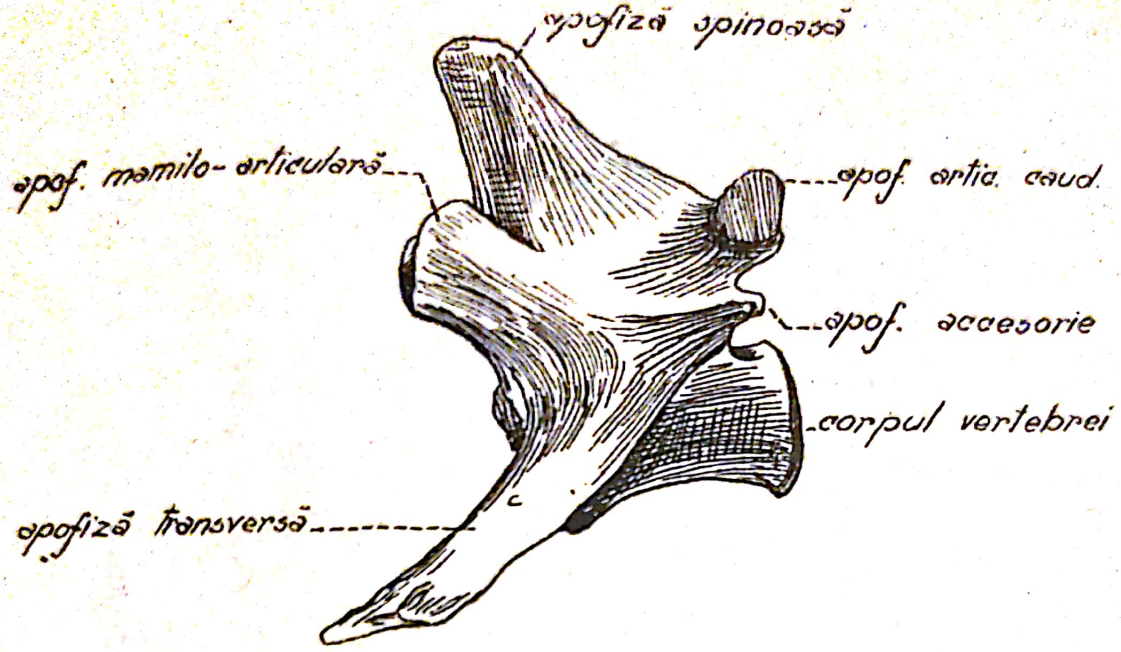

Fig. 93 Vertebră lombară de câine.

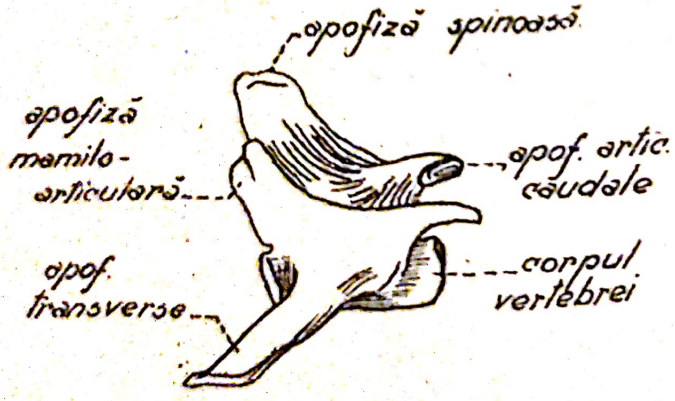

Fig. 94 Vertebră lombară de pisică

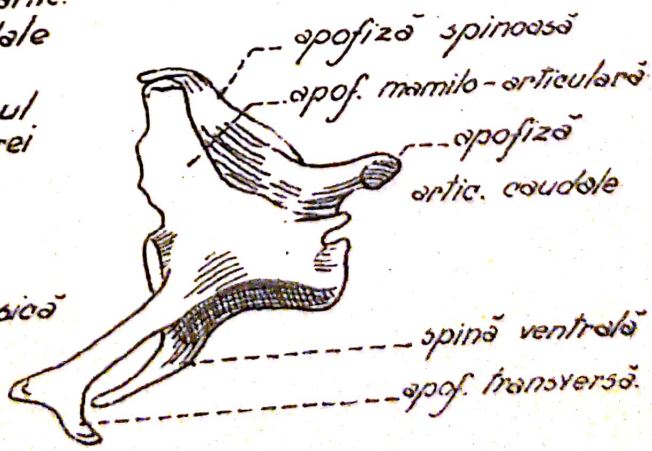

Fig. 95 Vertebră lombară de iepure.

— Creasta ventrală excesiv de desvoltată formând un caracter diferențial de pisică.

— Apofizele spinoase sunt prelungite posterior printr'o subțire lamă osoasă.

— Apofizele accesorii mai puțin desvoltate decât la pisică.

— Apofizele transverse extrem de lungi și aplecate cranio-ventral.

— Apofizele mamilare evidente și proeminente ajungând la nivelul apofizelor spinoase, caracter specific iepurelui, regiunea *părând a prezenta 3 rânduri de apofize spinoase.*

PASĂRE

La pasări există un număr de 14 vertebre care sudate la un loc într'o singură piesă formează regiunea lombară și sacrală, la rândul lor unite la coxale.

Fața inferioară este tăioasă, de fiecare parte a corpului vertebral, putându-se vedea o serie de arcuri osoase care nu reprezintă altceva decât apozizele transverse ale respectivelor vertebre, limitând loja în care sunt așezați rinichii.

Scanned with OKEN Scanner

VERTEBRAE SACRALES

Os sacrum

Generalităţi.

Vertebrele sacrale variază cu specia dela 3 câte au carnivorele la maximum 5 câte se pot vedea la cal şi bou. Această variaţie este mai puţin importantă decât forma însăşi pe care o iau aceste vertebre în respectiva regiune, prin unirea lor pentru a forma un singur os mai mult sau mai puţin compact — osul sacrum.

Rezultând din sudura vertebrelor regiunei sacrumul va avea o dimensiune mai mare sau mai redusă după numărul pieselor osoase care concură la formarea lui.

Ca aspect general la toate animalele se prezintă cu o formă mai mult sau mai puţin triunghiulară, cu baza aşezată cranial şi vârful caudal în continuitate cu vertebrele caudale.

Graţie acestei dispoziţii va prezenta 2 feţe, 2 margini, o bază şi un vârf.

— Faţa dorsală — Facies dorsalis — este ocupată pe linia ei mediană de o creastă — crista sacralis media s. spina sacralis — rezultată din sudura apofizelor spinoase ale vertebrelor respective. Această creastă se prezintă câte odată uniformă cum e cazul la rumegătoare, alte ori (ca la cal) apofizele rămân individualizate putându-se vedea o antero-versiune marcată.

Adeseori spina este puţin evidentă cum e la carnivore sau cu totul dispărută ca la porc.

— De o parte și de alta a spinei sacrale acolo unde ar fi trebuit să se găsească apofizele mamilare, în majoritatea cazurilor se găsește câte o creastă de fiecare parte — crista sacralis articularis — rezultată din sudura acestor apofize așa cum se poate vedea foarte bine la bou.

Din apofizele articulare singurele care se pot vedea sunt apofizele articulare craniale ale primei vertebre transformate prin sudura amintită în apofizele articulare craniale ale sacrumului.

La câine crista sacralis articularis este reprezentată printr'o serie de tuberculi — tuberculi mamilari — destul de evidenți și individualizați.

In afara acestei creste situată lateral se pot vedea o serie de găuri — Forramina sacrales dors. — reprezentând găurile vertebrale laterale, stabilesc legătura cu canalul vertebral dând acces nervilor sacrali.

In apropierea marginei sacrale în afara găurilor amintite la majoritatea animalelor domestice se poate vedea atât pe o parte cât și pe cealaltă câte o creastă sacrală redusă — crista sacralis lateralis — delimitând fața superioară de margine.

Intre „crista sacralis articularis" și „crista sacralis lateralis" rămâne o largă gutieră — „Escavatio-sacralis dorso-lateralis".

Fața ventrală — Facies pelvina — rezultată din sudura corpurilor vertebrale este în majoritatea cazurilor netedă, lipsită de creasta ventrală și ușor escavată în sens cranio-caudal. Adesea corpul primei vertebre proemină sub forma unui tubercul formând promotoriul — Tuberositas sacralis s. Promontorium. Două șiruri de găuri subsacrale pot fi urmărite dela baza sacrumului la vârf — Forr. sacr. ventr. s. pelv. —, similare și corespondente găurilor sacrale dorsale.

Baza sacrumului — Facies terminalis cranialis — este în majoritatea cazurilor tăiată oblic și articulată prin corp cu ultima vertebră lombară.

Scanned with OKEN Scanner

Similare apofizelor transverse, foarte desvoltate la cal, bou și oaie, mai reduse la restul animalelor, se observă două aripi laterale — Alae sacrales — servind la articularea cu razele osoase din jur, prin intermediul a 2 sau mai multe suprafețe articulare.

Două dintre acestea numite fețe auriculare sunt sculptate pe suprafața aripelor, câte una de fiecare parte și prezintă o formă alungită, ușor ovală — Facies auricularis servind la articularea cu iliumul. La cal alte 2 suprafețe se văd sculptate pe marginea anterioară a aripelor, servind la articularea cu ultima vertebră lombară.

Marginele sacrumului — Proc. transversus — rezultă din sudarea apofizelor transverse, prezentându-se mai mult sau mai puțin regulate.

Vârful sacrumului — Facies terminalis caudalis — se articulează cu prima vertebră caudală. La carnivore, în special la câine, apofizele articulare caudale se pot diferenția cu destulă ușurință la acest nivel.

CAL (Fig. 96)

Sacrumul de cal este format din 5 vertebre, prezentându-se ca o piesă masivă, de formă triunghiulară, aproape rectilinie și orientată perfect cranio-caudal.

Fața superioară prezintă spina sacrală incomplectă, apofizele spinoase descrescânde în sens cranio-caudal fiind sudate numai la baza lor.

Creasta articulară foarte puțin evidentă.

Creasta sacrală laterală în schimb foarte bine marcată delimitând o escavație sacrală dorso-laterală largă în care se deschid găurile sussacrale.

Apofizele articulare craniale foarte evidente, orientate dorso-cranial și sculptate pe fața lor medială de suprafețe articulare ușor concave.

Aripile sacrale foarte desvoltate tuberoase și nu prea

groase poartă pe marginea lor anterioară câte o suprafață articulară pentru ultima vertebră lombară.

Suprafețele auriculare prezente pe partea externă a aripei și dirijate aproape în plan orizontal.

Aripele în general depășesc înainte corpul și capul articular.

BOU (Fig. 97)

Provenit tot din 5 vertebre ca și la cal, sacrumul de bou se prezintă totuși ca o piesă mai masivă și mai lungă, remarcându-se prin:

— Axul cranio-caudal curbat pe el însuși, osul prezentând o concavitate inferioară relativ exagerată.

— Creasta sacrală uniformă, apofizele spinoase fiind unite până la vârf.

— Vârful crestei prezintă o buză rugoasă evidentă.

— Creasta mamilară vizibilă de o parte și de alta a crestei sacrale mediane, acoperind primele două găuri sacrale.

— Din această cauză adesea nu se pot vedea decât 2 găuri suprasacrale dintre care ultima foarte largă.

— Fața pelvină netedă, scobită de o largă concavitate cranio-caudală.

— Un vizibil silon vascular parcurge această față pe linia ei mediană.

— Găurile sacrale ventrale mult mai largi decât la cal.

— Aripile sacrale mai desvoltate și aplecate ventral nu lateral ca la cal.

— Se constată deasemenea lipsa suprafețelor articulare transversare, sacrumul de bou nearticulându-se cu ultima vertebră lombară decât prin corp.

— Suprafețele apofizelor articulare alungite cu o formă aproximativă de semilună.

— Incizura vertebrală caudală largă.

OAIE (Fig. 98)

Sacrumul de oaie se diferenţiază de cel de bou în primul rând pentrucă nu este format decât din 4 vertebre, dintre care ultima rămâne mult timp nesudată.

— Spina sacrală adesea nu sudează toate apofizele spinoase, ultimele 2 rămânând nesudate prin vârfurile lor.

— Creasta mamilară nu prea evidentă.

— Faţa pelvină mai puţin netedă, putându-se distinge cu destulă uşurinţă corpurile vertebrelor.

— Găurile subsacrale descresc spre regiunea caudală.

— Marginele sacrumului sunt groase şi aproape orizontale.

PORC (Fig. 99)

Cuprinde 4 câteodată 5 vertebre care rezistă mult timp sudării.

Caracter diferenţiar net: lipsa spinei sacrale.

Faţa dorsală este transformată într'o largă gutieră triunghiulară cu baza înainte.

Pe marginile acestei gutiere se observă găurile suprasacrale aşezate în apropierea crestei sacrale laterale.

Dintre toate găurile numai prima este perfect circumscrisă.

Găurile suprasacrale sunt separate unele de altele de tuberculii mamilari reduşi şi prost delimitaţi.

Prin lipsa apofizelor spinoase sudura arcurilor vertebrale este incompletă lăsând între ele nişte spaţii interarcuale largi — Spatia interarcualia — prin care escavaţia sussacrală comunică direct cu canalul vertebral.

Faţa pelvină este concavă în sens cranio-caudal şi convexă în sens lateral, (în jumătatea posterioară). In jumătatea anterioară, la nivelul primei vertebre sacrale, faţa pelvină apare mult concavă în sens lateral.

Marginile sunt groase şi neregulate.

Scanned with OKEN Scanner

Aripile sunt foarte groase, reduse în lungime, trase ventral şi nu trec de capul articular.

Suprafeţele auriculare sunt aşezate lateral pe grosimea aripelor fiind orientate aproape vertical şi oblice cranio-latero-median.

Apofizele articulare craniale desvoltate şi sculptate de suprafeţe articulare convexo-concave.

CAINE (Fig. 100)

Sacrumul de câine cuprinde 3 vertebre bine sudate între ele, formând un os aproape patrulater prezentând următoarele caractere:

— Formă patrulateră de trapez strâns.

— Creasta sacrală mediană redusă, ondulată, nu prea înaltă, adesea cu vârfurile apofizelor libere.

— Escavaţia sacrală dorso-laterală largă.

— Spina mamilară înlocuită cu 2—3 tuberculi bine distincţi.

— Găurile sacrale dorsale în număr de 2, vizibile, bine circumscrise şi aşezate în afara tuberculilor amintiţi.

— Faţa pelvină uşor escavată în toate sensurile.

— Aripile sacrale foarte groase şi alungite cranio-caudal cu suprafeţele auriculare aşezate lateral şi orientate în plan perfect vertical.

— Apofizele articulare craniale unite la aripile sacrale.

— Apofizele transverse ale ultimei vertebre desvoltate, orientate caudal şi adesea sudate la prima vertebră caudală.

PISICĂ (Fig. 101)

Sacrumul de pisică cuprinde tot 3 vertebre prezentând următoarele caracteristice:

— Axul cranio-caudal aproape rectiliniu.

Scanned with OKEN Scanner

— Corpul vertebral distinct pe fața inferioară.

— Apofizele spinoase individualizate fără să formeze o creastă, prezintă vârful ascuțit.

— Tuberculii mamilari mai evidenți decât la câine.

— Apofizele articulare craniale separate de aripile sacrale.

— Suprafața auriculară aproape rotundă.

IEPURE (Fig. 102)

Format din 4 vertebre sacrumul de iepure se diferențiază de cel de pisică prin:

— Apofizele spinoase complet izolate una de alta.

— Vârful apofizelor sacrale lărgit.

— Creasta mamilară foarte bine evidențiată, tuberculii confundându-se unul cu altul.

— Sacrumul în întregime afectează o formă de triunghiu isoscel.

— Fața pelvină prezintă o creastă ventrală evidentă caracteristică.

PASĂRE

Vertebrele sacrale sunt unite între ele formând o singură piesă cu cele lombare și unite la coxal.

Scanned with OKEN Scanner

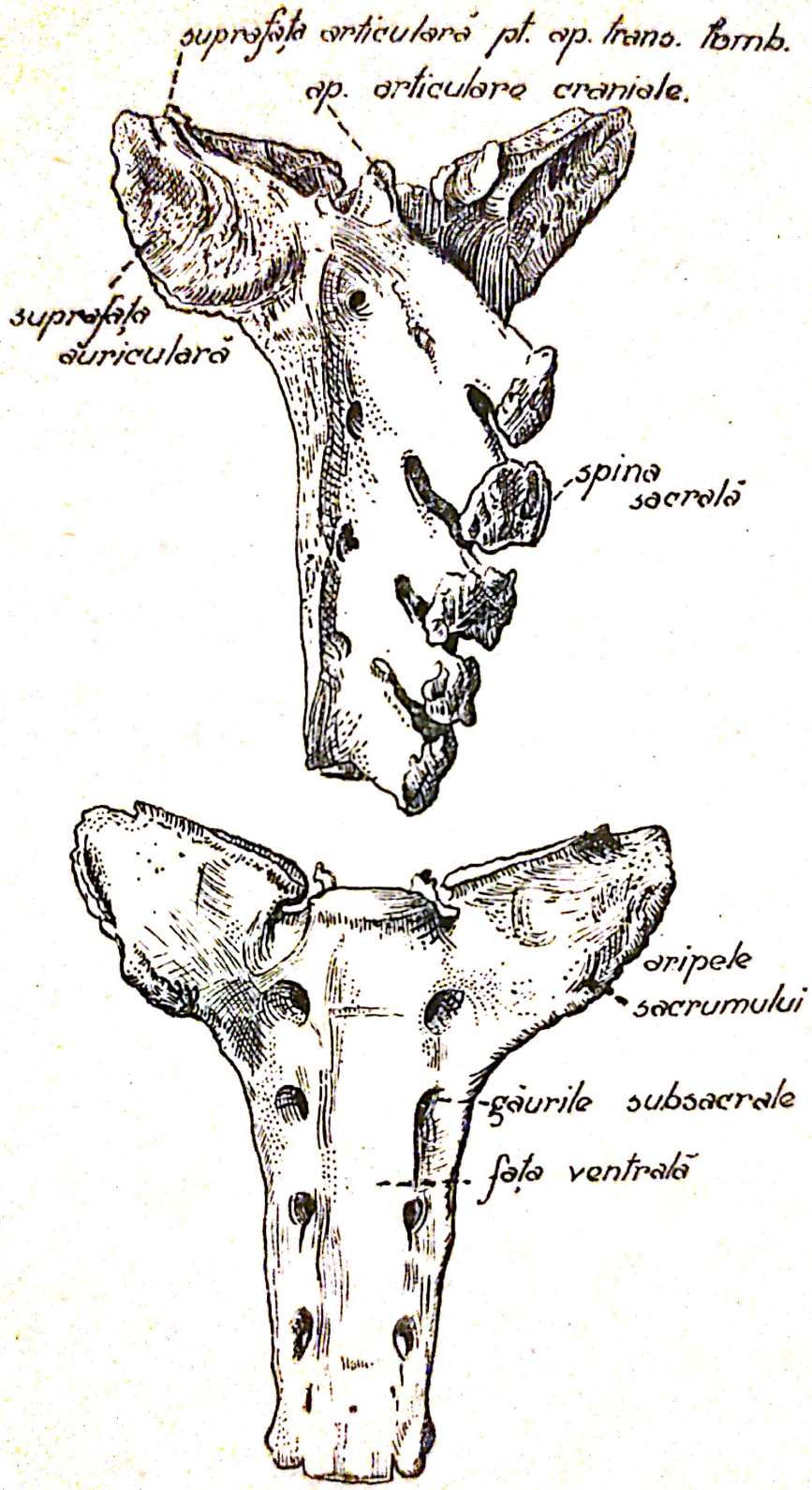

Fig. 96. Sacrum de cal.

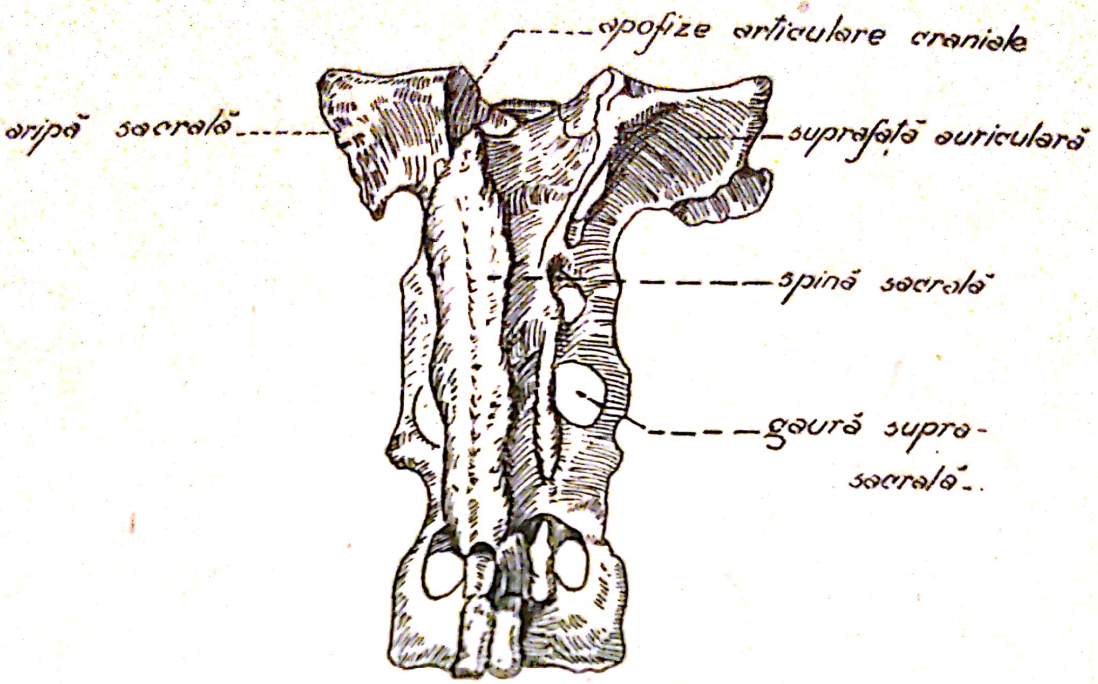

Fig. 97 Sacrum de Bou.

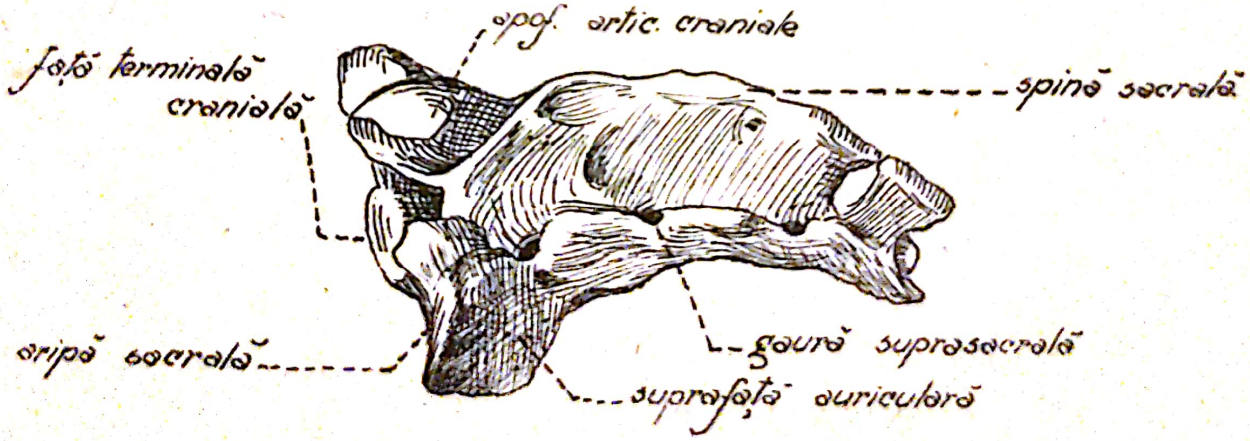

Fig. 98 Sacrum de oaie.

Scanned with OKEN Scanner

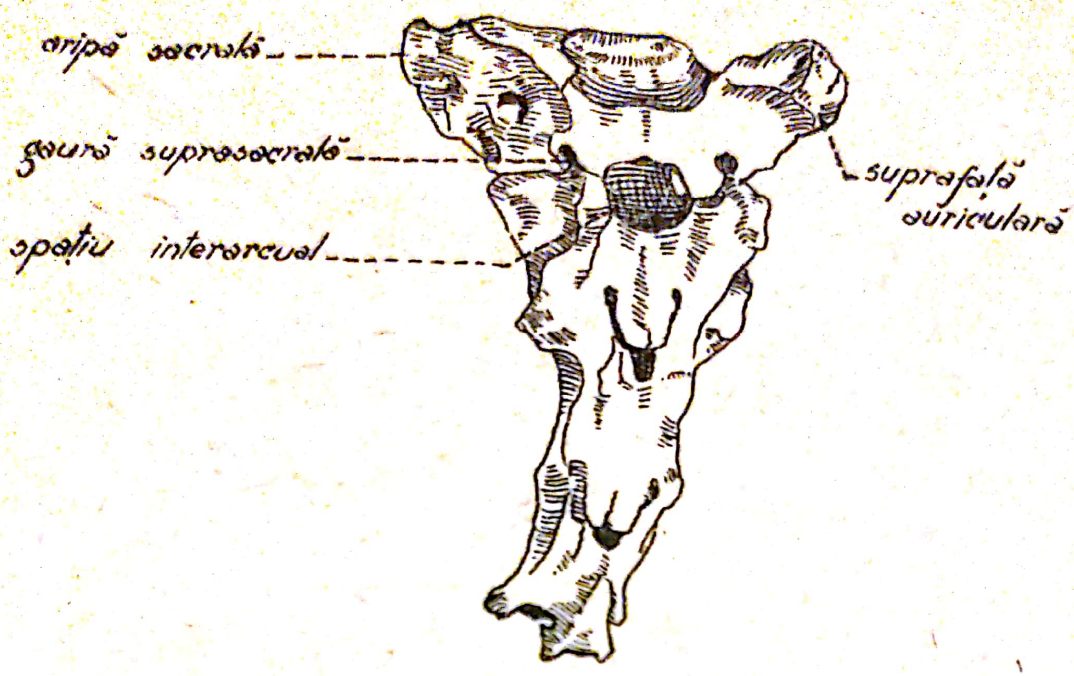

Fig. 99 Sacrum de porc

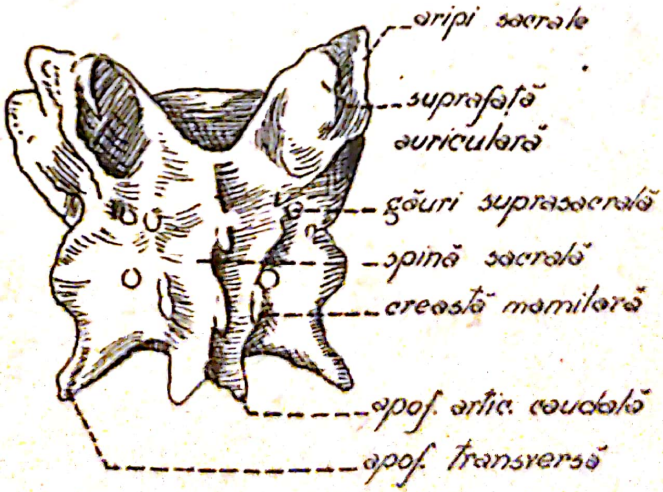

Fig. 100 Sacrum de câine.

Scanned with OKEN Scanner

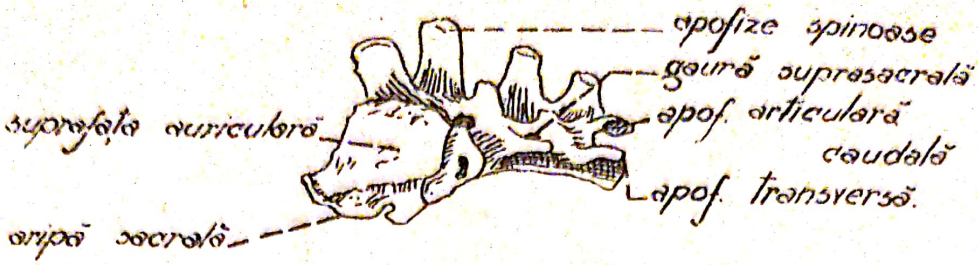

Fig. 101. Sacrum de Pisică.

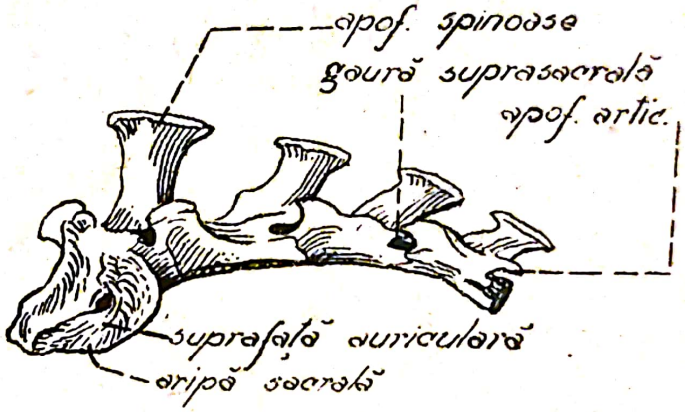

Fig. 102 Sacrum de Iepure.

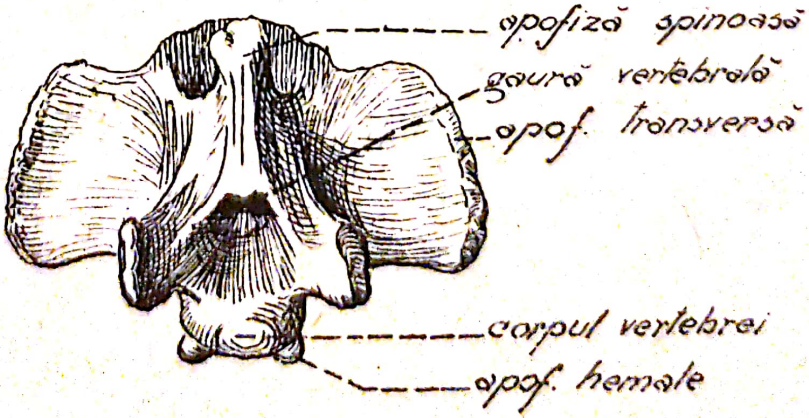

Fig. 103 Vertebră caudală de Bou.

VERTEBRAE CAUDALES S. COCCYGICAE

Generalităţi.

Vertebrele caudale se diferenţiază prin redusa desvoltare a formaţiunilor apofizare. Până la o anumită distanţă arcul vertebral închide canalul vertebral, dar după un număr oarecare de vertebre dispare fiind înlocuit cu o gutieră — escavatio supravertebrale — pentru ca la ultimele să dispară şi aceasta şi să nu mai rămână decât corpul vertebrei.

La anumite specii, (carnivore în special şi la bou), se observă pentru prima dată miniatura arcului hemal. La câine dela a 5—6-a vertebră până la a 15 se pot vedea nişte formaţiuni apofizare unite ventral în forma de „Y" formând un canal special pentru artera coccigiană mediană numite cu un termen generic — Osul ipsiloid al lui Goubaux. — Pe un număr redus de vertebre, mai ales la primele, formaţiunile se pot vedea şi la bou pe următoarele persistând sub forma unor apofize ventrale prezente dela a 3-a la a 6—7-a caudală formând o gutieră specială pentru artera coccigiană mediană.

C A L

Vertebrele regiunei variază dela 17 la 20 prezentând următoarele caractere:

— Corpul aproape rotund cu formaţiuni apofizare rudimentare.

— La primele 2—3 arcul neural este prezent cu o foarte redusă apofiză spinoasă care diminuează treptat.

— Incepând dela a 4—5-a vertebră arcul neural nu se

mai închide dând naştere unei gutiere care dispare şi ea foarte curând.

— Apofizele transverse nu se mai văd dela a 5—6-a vertebră decât ca nişte creste laterale.

— Apofizele mamilare se pot vedea doar pe primele 2—3 vertebre.

— Apofizele articulare lipsesc cu totul ne mai rămânând din ele nici măcar o urmă.

— Pe faţa vertebrală a primelor 2—3 vertebre se găsesc mici creste, care reamintesc existenţa arcului haemal.

BOU (Fig. 103)

Numărul vertebrelor variază dela 17 la 21 fiind mult mai mari şi mai tuberoase decât la cal.

Primele 5—6 vertebre prezintă arcul neural complet.

— Dela a 6-a vertebră arcul se deschide pentru a dispare complet la a 10-a.

— Apofiza spinoasă este prezentă până la a 5-a vertebră, iar lamele arcului neural până la maximum a 10-a.

— Pe primele vertebre apofizele hemale se pot uni pentru a forma un veritabil arc hemal, cel mai adesea însă dau naştere unei gutiere.

— Apofizele transverse dispar dela a 8—9-a vertebră.

— Apofizele mamilare sub formă rudimentară se pot observa uneori până la a 11-a vertebră.

O A I E

Numărul variază dela 16 la 20 remarcându-se prin:

— Apofizele în general foarte fine.

— Apofizele transverse extrem de fine sunt aşezate caudal.

— Graţie acestei dispoziţii vertebra în general are forma unui triunghiu.

— Lipsesc apofizele hemale, caracter diferenţial principal de bou.

PORC

Vertebrele caudale dela porc în număr de 20—23 sunt singurele care prezintă apofize articulare fiind în consecinţă vertebre complete.

— Această dispoziţie e valabilă până la cel mult vertebra 5—6-a.

— Apofizele transverse sunt aşezate cranial nu caudal ca la oaie, ceeace formează un caracter diferenţial net.

— Arcul neural este complet împreună cu apofiza spinoasă pe primele 5—6 vertebre.

— Dela cel mult a 6-a vertebră se deschide pentru a dispare cu totul pe ultimele.

CAINE

In număr de 20—22, vertebrele caudale de câine sunt tuberoase şi foarte bine desvoltate. Primele dintre ele sunt vertebre complete.

— Apofizele spinoase foarte reduse şi puţin evidente.

— Prezintă apofize accesorii care lipsesc la porc.

— Incepând dela a 4—5-a vertebră apare osul ipsiloid al lui Goubaux.

PISICA

In număr de 20—24. Primele ca şi la câine sunt vertebre adevărate.

— Apofiza spinoasă foarte joasă.

— Apofizele transverse în schimb foarte lungi comparativ cu cele dela câine, bifurcate dela a 5—6-a şi oblice înapoi.

— Se diferenţiază de cele de câine prin lipsa unui arc hemal, tuberculii hemali fiind foarte reduşi şi niciodată uniţi.

IEPURE

Regiunea caudală la iepure cuprinde 14—16 vertebre reduse diferenţiindu-se de cele de pisică prin:

— Apofizele transverse mai reduse şi orientate lateral.

— Prin lipsa totală a tuberculilor hemali.

PASĂRE

Spre deosebire de vertebrele regiunilor precedente, regiunea are vertebrele mobile, necesitând această construcţie pentru sbor.

In număr de 7, aceste vertebre au apofiza spinoasă înaltă bifurcată, apofizele transverse desvoltate. Ultima foarte voluminoasă dispusă vertical în formă de piramidă cu trei feţe, curbată în sus, este denumită Pigostyl.

Scanned with OKEN Scanner

COASTELE — COSTAE

Generalităţi.

Coastele sunt oase alungite care ataşate la coloana vertebrală formează scheletul toracelui. In totalitatea lor apar ca nişte oase curbate în arc, articulate dorsal la coloana vertebrală şi sprijinite ventral pe stern.

Variabile ca număr după specia considerată, realizează un număr egal cu al vertebrelor dorsale respective, putându-se împărţi în mare în 3 categorii.

— Coaste adevărate — Costae sternales — articulate cu sternul în sprijin direct.

— Coaste asternale — Costae arcuriae affixae — articulate în sprijin indirect pe stern în sensul că extremitatea lor ventrală în loc să se prindă pe stern se prinde pe coasta precedentă, şi

— Coaste flotante — Costae fluctuantes — lipsite de sprijin, extremitatea lor ventrală fiind cu totul liberă.

In ce priveşte aspectul general fiecare coastă prezintă 2 porţiuni distincte: 1) osul costal şi 2) cartilajul costal.

— *„Osul costal"* — Os costale — s'au coasta propriu zisă este un veritabil os alungit (lipsit de canal medular) curbat în arc, prezentând:

— *Corpul osului,* uşor curbat cu o convexitate antero-caudală părând uşor torsionat şi turtit dintr'o parte în alta este scobit de obiceiu pe marginea caudală de un silon vascular — sulcus costalis — destinat nervului şi vaselor intercostale. Trecerea spre extremitatea proximală se face în semicerc — arcus costae — variabil după specie.

— *Extremitatea proximală* sau vertebrală — Extremitas vertebralis — cuprinde un cap — Capitulum costae — prin care se articulează la corpul vertebrelor (fiind primit de fovea costalis), separat de restul osului de o gâtuitură — Collum costae — și sculptat de 2 suprafețe articulare — Facies articularis capituli costae — așezate una cranial, alta caudal, fiind separate de o renură — Sulcus interarticularis.

— „Facies articularis capituli costae cranialis" se articulează cu „fovea costalis caudalis" sculptată pe conturul feței terminale caudale a vertebrelor dorsale.

— „Facies articularis capit. costae caudalis" se articulează cu „fovea costalis cranialis" sculptată pe conturul feței terminale craniale.

— In renura care separă cele 2 suprafețe se prinde ligamentul interosos.

In felul acesta capul coastei complet detașat se articulează în cavitatea formată de către 2 vertebre dorsale.

In urma gâtului costal se ridică o tuberozitate evidentă — Tuberculum costae — sau tuberozitatea costală sculptată de o suprafață articulară — Facies articularia tuberculi costae — destinată articulării cu „facies costalis transversaria" oferită de apofiza transversă a vertebrei următoare.

— *Extremitatea distală* este scobită și articulată cu cartilajul costal.

— *„Cartilajul costal"* — Cartilago costalis —, analog coastelor inferioare dela pasăre se prezintă ca o piesă cilindrică, cartilaginoasă, articulată fix cu osul costal formând simfiza costală — genu costae — și prinsă inferior la stern, (pentru coastele sternale) sau legate cu coasta dinaintea ei (pentru coastele asternale). Totalitatea cartilajelor coastelor sternale formează un cerc cartilaginos mobil numit „Hipochondru".

CAL (Fig. 104, 105, 106, 107, 108)

Numărul coastelor la cal este egal cu al vertebrelor dorsale respectiv 18 perechi dintre care:

8 perechi sunt coaste adevărate, sternale, articulate direct la stern.

10 perechi sunt coaste asternale. Numai în mod excepţional calul poate prezenta coaste flotante.

In particular coastele de cal se diferenţiază prin:

— Corpul în general, lung, bine arcuit, prezentând o grosime relativ egală cu lărgimea (exceptând primele) şi uşor turtite rezultând 2 feţe şi 2 margini.

Faţa toracală sau internă este foarte netedă şi concavă.

Faţa externă este săpată de o gutieră largă în partea ei superioară şi apropiată de marginea cranială.

Marginea cranială tăioasă şi subţire.

Marginea caudală prezintă şanţul vascular larg, evident până la jumătatea coastei.

Capul costal evident, bine detaşat, cu cele două feţe articulare vizibil separate.

Tuberozitatea mai redusă decât capul şi presărată cu amprente de inserţie.

BOU (Fig. 109)

In număr de 13 perechi coastele de bou se remarcă prin lărgimea lor, mai ales spre extremitatea sternală unde întrec de 2—3 ori lărgimea celor de cal. Dintre acestea 8 sunt sternale şi 5 asternale.

Arcul costal redus este cuprins între cap şi corp, foarte strâns şi cu aspect angular.

Capul costal în general desvoltat şi bine detaşat.

Gâtul costal de cele mai multe ori extrem de lung.

Suprafeţele articulare de pe capul articular foarte bine delimitate şi relativ întinse.

Tuberozitatea mai puțin regulată decât la cal dar mai evidentă.

Fața articulară a tuberozității ușor concavă mediolateral.

Corpul coastei aproape drept și mult lățit.

Șanțul vascular puțin evident.

Articularea cu cartilajele: diartrodială (mobilă).

O A I E

In număr egal cu cele dela bou (13) dintre care 8 sternale și 5 asternale se diferențiază prin următoarele caractere:

Sunt proporțional mai puțin largi ca cele de bou.

In acelaș timp sunt ceva mai curbate pe axul lor.

Fața externă este ușor convexă în sens cranio-caudal.

Articularea cu cartilajele se face tot prin diartroză ca și la bou.

PORC (Fig. 110)

In număr de 14—15 perechi coastele de porc se împart în 7 sternale și 7—8 asternale, prezentând următoarele caractere:

Arcul vertebral foarte strâns formând *un veritabil unghiu.*

Corpul coastei aproape rectiliniu, extrem de gros și cu accidente de suprafață.

Tuberozitatea mult detașată ca și cum ar fi susținută de un gât, mai ales la primele coaste, separată de cap printr'un gât costal extrem de lung.

Câte odată tuberozitatea este dublă.

La ultimele coaste tuberozitatea se apropie de capul costal.

Pe coastele 2, 3, 4, deseori se poate vedea o ușoară apofiză.

Scanned with OKEN Scanner

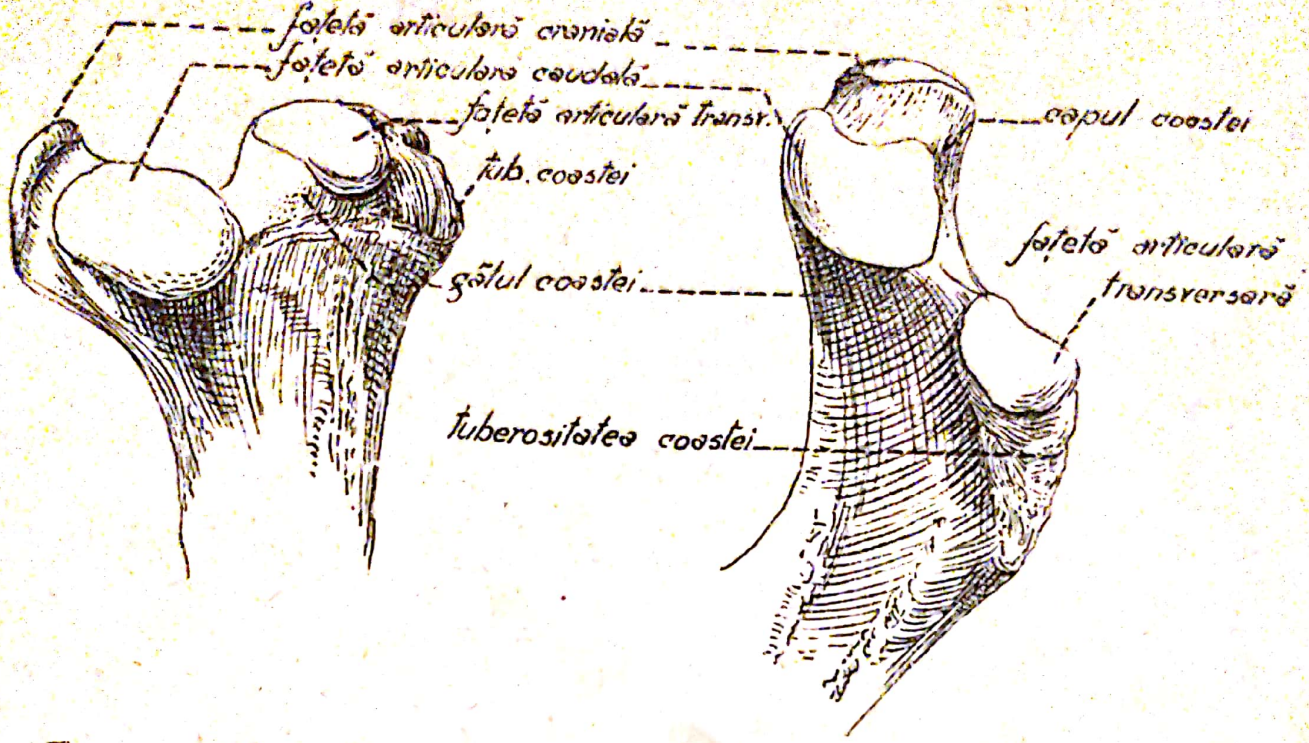

Fig. 104 Coasta 1ª

Fig. 105 Coasta 6ª

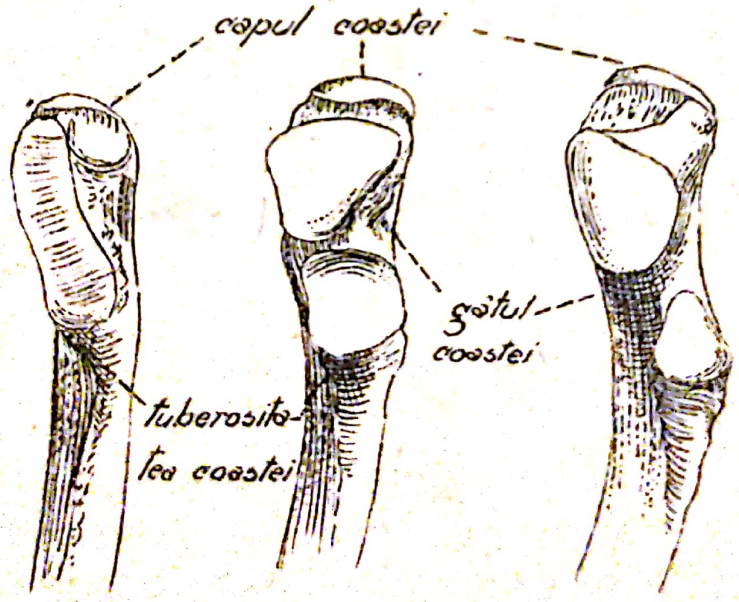

Fig. 106 Coasta 18ª

Fig. 107 Coasta 16ª

Fig. 108 Coasta 13ª

Coaste de cal

Scanned with OKEN Scanner

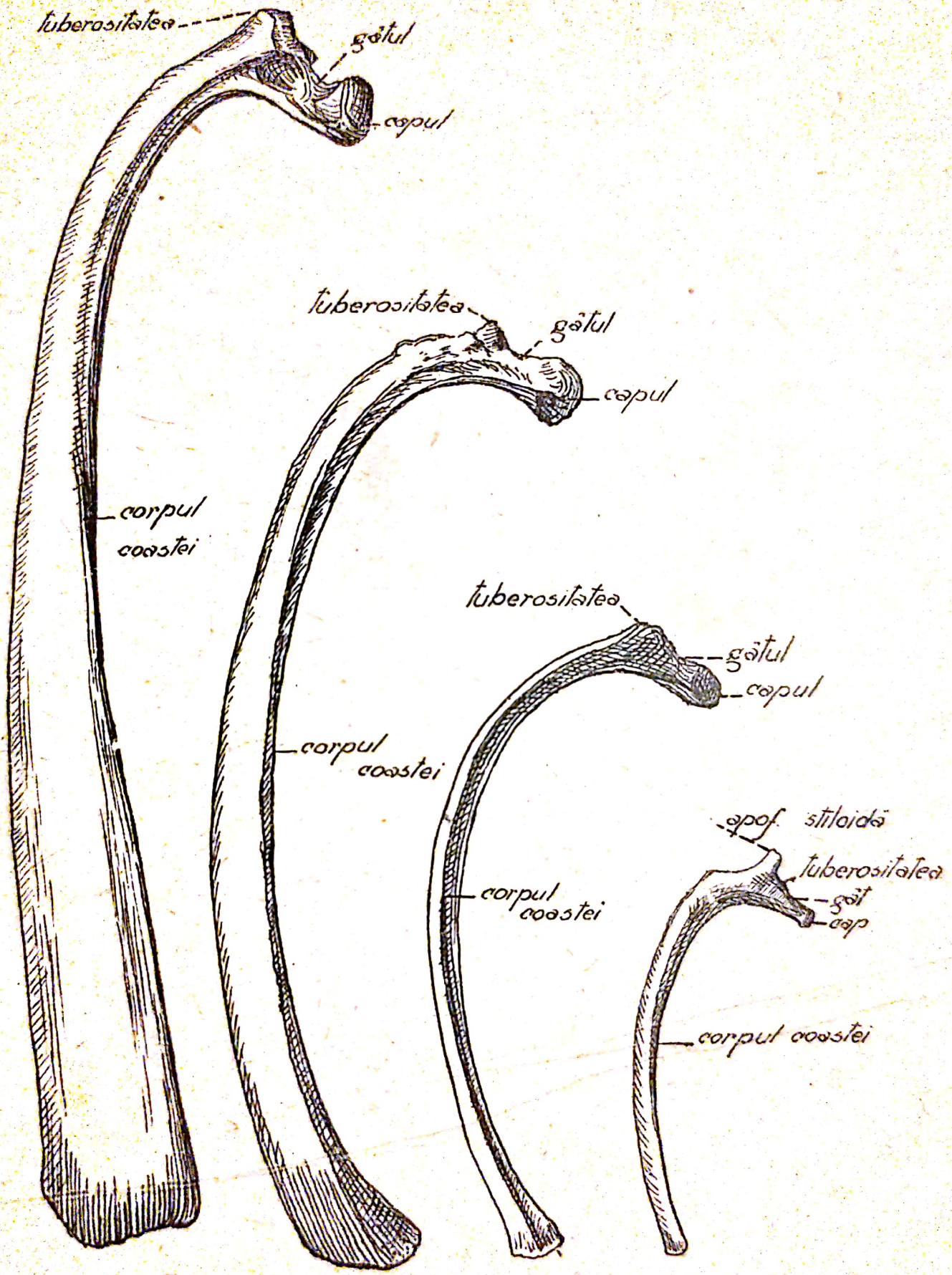

Fig. 109 Coastă de Bou

Fig. 110 Coastă de Porc

Fig. 111 Coastă de Câine

Fig. 112. Coastă de Iepure

Scanned with OKEN Scanner

„Sulcus costalis" foarte larg și bine accentuat.

Articularea cu cartilajul se face ca și la rumegătoare, diartrodial.

CÂINE (Fig. 111)

Câinele posedă 13 perechi de coaste dintre care 9 sternale și 4 asternale, prezentând ca primă caracteristică un corp cilindric sau aproape cilindric.

Arcul costal reprezintă un perfect semicerc în timp ce corpul este mai mult sau mai puțin rectiliniu.

Capul articular, foarte bine detașat printr'un gât lung, este relativ redus.

Tuberozitatea în general redusă, dar detașată, trasă în urmă. La primele coaste poate fi uneori tăioasă.

Corpul în general cilindric cu excepția primelor 4—5 la care este ușor lățit.

Extremitatea sternală tuberoasă și *mărită în volum,* purtând un fel de măciulie.

Cartilajele costale foarte lungi unite prin sincondroză la corpul coastei.

PISICA

In număr egal cu cele dela câine (13) și prinse la fel (9 sternale, 4 asternale) prezintă în general caractere asemănătoare cu cele văzute la câine, diferențiindu-se prin următoarele particularități:

— In general sunt ceva mai lungi și mai subțiri.

— Arcul costal ceva mai închis.

In mod special se poate vedea în dreptul unghiului dintre cap și corp, pe fața dorsală, o apofiză așezată la nivelul de inserție al mușchiului intercostalul comun.

Extremitatea sternală în formă de măciulie netă.

In general forma cilindrică, arcarea și măciulia extremității sternale formează caractere diferențiale ale carnasie-

relor, în timp ce la pisică, în mod particular se poate vedea apofiza pe arc.

IEPURE (Fig. 112)

Iepurele dispune de 12 coaste dintre care 7 sternale și 5 asternale.

Corpul coastei este ușor turtit dintr'o parte în alta, nu cilindric.

Arcul costal în general mai redus.

Nu se poate vedea o apofiză a intercostalului comun.

Capul detașat în unghiu și apropiat de tuberozitate.

Tuberozitatea este flancată de o a doua tuberozitate în formă de cârlig cu aspect apofizar.

PASĂRI (Fig. 117)

In număr de 7 perechi la cocoș și porumbel, 9 perechi la rață, coastele la pasări sunt asemănătoare cu cele dela mamifere articulându-se în acelaș mod la vertebrele dorsale, prezentând următoarele caracteristice:

Sunt mult mai turtite lateral decât la oricare alte animale.

In partea mediană a osului costal fiecare coastă prezintă o eminență mult lățită — *apofiza uncinde* — care pleacă de pe marginea posterioară a unei coaste și vine să se sprijine pe fața externă a coastei următoare. In general apofiza uncinee prezintă o epifiză la vârf.

In ce privește cartilajele costale, la pasări sunt complet osificate prezentându-se ca niște veritabile „coaste inferioare", articulate diartrodial la coastele superioare.

CONCLUZII GENERALE

Se observă în ce privește aspectul exterior al coastelor o variație a acestor piese nu numai în ce privește

numărul cât mai ales forma lor, cu totul diferită dela animal la animal.

Această formă atât de variată cu un arc costal mai accentuat la unele specii, la altele foarte larg nu poate fi decât consecința mecanicei pe care o îndeplinesc coastele în rolul lor de intermediar și transformator al forței inspiratoare la diferite animale.

Se va observa o mai mare curbură la animalele bune alergătoare și o foarte redusă curbură la animalele sedentare. O extremitate vertebrală detașată în unghiu cu o curbură redusă a coastei nu poate aparține și nu putea să se formeze decât la un animal la care necesitățile fiziologice în inspirație erau mai reduse prin natura vieții lui sedentare, cum sunt rumegătoarele sau suideele.

In ce privește articularea coastelor prin cap și tuberozitate, artificiul primește valoarea unei pârghii de un gen cu totul nou, așa cum se va vedea la funcționarea cavității toracice, când o anumită forță de tracțiune în sens cranio-caudal exercitată de mușchii inspiratori prin cel mai simplu sistem este transformată într'o forță de abducție având drept consecință inspirația, act activ în respirație.

Prezența cartilajelor costale sau articularea lor la anumite specii nu are decât o valoare mecanică ușor de conclus.

Articularea diartrodială la rumegătoare și porc a extremității sternale cu cartilajele respective nu poate fi privită disparat și cu totul desfăcută de restul osului. Ea nu vine să dea o amplitudine mai mare mișcărilor inspiratoare ci doar să compenseze deformația arcului costal la aceste animale la care corpul coastei este aproape rectiliniu.

Osificarea cartilajului la pasări are un rol bine definit, în sbor, o mai mare soliditate a cavității toracice fiind absolut indispensabilă.

Scanned with OKEN Scanner

STERNUL

Generalități.

Sternul la toate animalele reprezintă o piesă mai mult sau mai puțin osoasă, așezată înaintea și la distanță de coloana vertebrală, dând sprijin coastelor în mișcările pe care acestea le execută în respirație.

Dacă se adaugă și structura lui metamerică, denumirea de *coloană sternală* este cum nu se poate mai nimerită. Format dintr'o serie de piese *„sternebrele"* care nu sunt decât puncte de osificație în sânul a 2 lame cartilaginoase — *hemisternele* — unite din timp, sternul la animale se prezintă cu totul diferit de cel dela om.

Datorită turtirei lui laterale porțiunile lui *(prosternul* — manubriul sternal — *mezonsternul* sau corpul sternal și *xiphosternul* sau procesul xifoidian) nu mai corespund celor dela om. Lipsind și clavicula cu sprijin pe stern, la niciunul din animalele domestice nu se va putea identifica o incizură semilunară stricto-senso, nici o incizură claviculară.

In schimb din cauza turtirii laterale la animalele studiate de noi, pe partea ventrală foarte adesea se va identifica o veritabilă creastă — *carena sternală* — foarte asemănătoare celei descrise la pasări.

Prin această conformație incisura semilunară a dispărut, prosternul fiind reprezentat printr'un rudiment de manubriu, un apendice cunoscut mai mult sub numele de — *apendice traşelieu.*

In spațiile dintre sternebre, pe cartilajele intersternebrale, niște scobituri mai mult sau mai puțin evidente, a-

rată locul unde se fixează coastele, reprezentând similarul incizurilor costale dela om.

In ce privește extremitatea caudală, adesea este limitată la o apofiză — procesul xiphoidian — foarte redusă și prevăzută cu un cartilaj numit cartilajul xifoid.

CAL (Fig. 113)

Sternul la cal este format din 6 sternebre separate prin discuri cartilaginoase (— *sîncondrosae sternales* —) prezentând o formă alungită și ușor curbată cu 3 fețe și 3 margini.

Extremitatea cranială este reprezentată printr'un veritabil apendice trachelien.

Corpul, în formă de prismă triunghiulară are fața superioară aproape plană, în formă de triunghiu isoscel cu vârful înainte.

Fețele laterale sunt scobite de 8 cavități — *incisuri costale* — destinate coastelor (respectiv cartilajelor costale), incizuri care se prelungesc și pe marginile laterale.

Marginea inferioară formează *carena sternală.*

Extremitatea caudală poartă o paletă cartilaginoasă — *cartilagiul xifoidian* — mult evident înapoi și liber.

Sternul de cal se desvoltă prin 8 nuclei de osificație dintre care ultimii 3 se sudează de timpuriu unul la altul,

BOU (Fig. 114)

Cuprinde 7 sternebre care se sudează din timp, cu excepția primei, formând un os masiv, turtit de sus în jos, subțiat caudal, prezentând următoarele caractere diferențiale:

Carena sternală ștearsă, marginea inferioară fiind mult lățită.

Apendicele trachelien înlocuit cu sternebra primă, articulată la a 2-a diartrodial și ușor întoarsă în sus, având

o formă de piramidă triunghiulară cu vârful șlefuit de 2 suprafețe articulare pentru prima pereche de coaste.

Apendicele xifoidien mai redus, iar cartilajul puțin desvoltat.

In mod special se remarcă forma celei de a 2-a sternebre cu aspect prismatic cu baza fixată la următoarea, iar fața inferioară trunchiată.

Desvoltarea fiecărei sternebre se face prin câte 2 nuclei, cu excepția ultimelor.

O A I E

Asemănător cu cel de bou cuprinde același număr de sternebre fiind în schimb mai puțin turtit și mai curbat.

Prima sternebră este articulată tot diartrodial ca și la bou.

Se diferențiază totuși prin alungirea exagerată a acestei prime vertebre care este totodată strangulată la mijlocul ei, prezentând o adevărată tuberozitate la capul liber.

PORC (Fig. 115)

Cuprinzând 6 sternebre, sternul de porc se remarcă prin:

Lipsa carenei sternale.

Corpul mult alungit, turtit dorso-ventral și foarte larg în porțiunea lui mediană.

Prima sternebră articulată diartrodial prezintă un apendice trachelien lung care rămâne mult timp cartilaginos.

Apendicele xifoid, triunghiular ornat de un cartilaj mult lățit.

Ultima și penultima sternebră păstrează mult timp cei 2 nuclei de osificație distincți, pentru care motiv par duble.

CAINE (Fig. 116)

Sternul de câine este format din 8 sternebre, câte odată din 9, nesudate niciodată unele la altele.

Corpul în general este alungit, turtit lateral şi curbat în sus.

Apendicele trachelien redus, este triunghiular şi cartilaginos la extremitatea lui.

Prima sternebră foarte lungă poartă o expansiune specială pentru coasta întâia aşezată cranial.

Xiphosternul foarte subţire poartă un cartilaj redus.

PISICA

Foarte asemănător cu cel de câine cuprinzând acelaş număr de sternebre, se diferenţiază prin:

Corpul aproape rectiliniu.

Faţa superioară dreaptă.

Prima sternebră cu o uşoară creastă inferioară.

Incisura primei sternebre pentru coasta întâia este aşezată caudal.

IEPURE

Sternul de iepure cuprinde un număr de 5—7 sternebre cel mai adesea 6. Este foarte asemănător celui de pisică diferenţiindu-se prin:

Creasta inferioară, a primei vertebre evidentă şi tăioasă.

Faţa toracică mai largă.

Ultima sternebră uşor turtită se termină cu un cartilaj xifoidian foarte desvoltat mai ales în sens transversal.

PASARI (Fig. 117)

In general foarte desvoltat prezintă faţa endotoracică concavă, faţa externă, convexă. La palmipede şi galinacee

este pneumatic. Carena sternală în general desvoltată. Cranial o eminenţă episternală prezintă la fiecare parte câte o incizură diartrodială pentru articularea cu coracoidul.

Marginea caudală este foarte adânc scobită mai ales la galinacee. Marginea laterală rectilinie prezentând cranial suprafeţe diartrodiale reduse pentru coastele inferioare Unghiurile anterioare transformate în „apofize costale". La galinacee unghiurile posterioare sunt prevăzute cu apofize foarte desvoltate numite apofize sternale, care se pot distinge în *laterale* şi *mediale.*

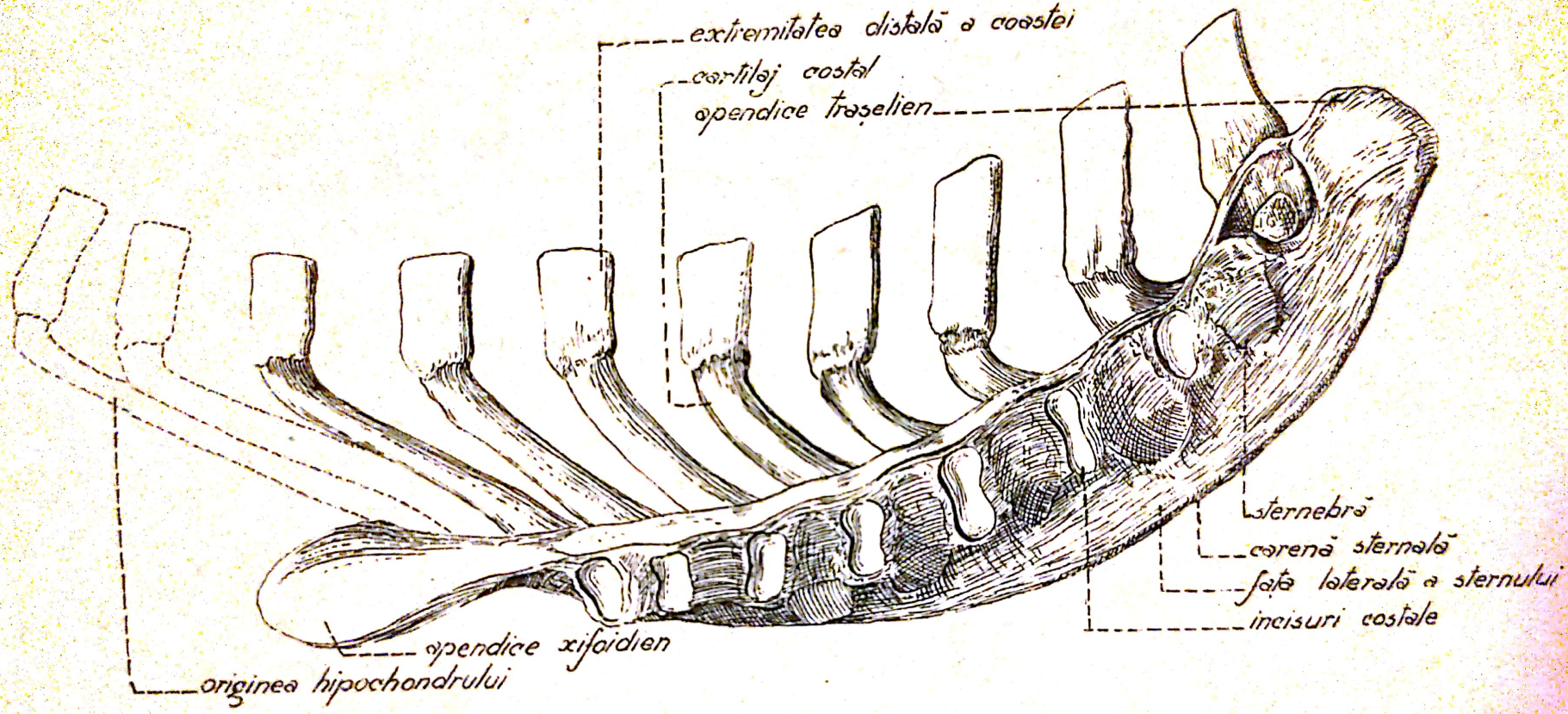

Fig. 113. Sternul la cal.

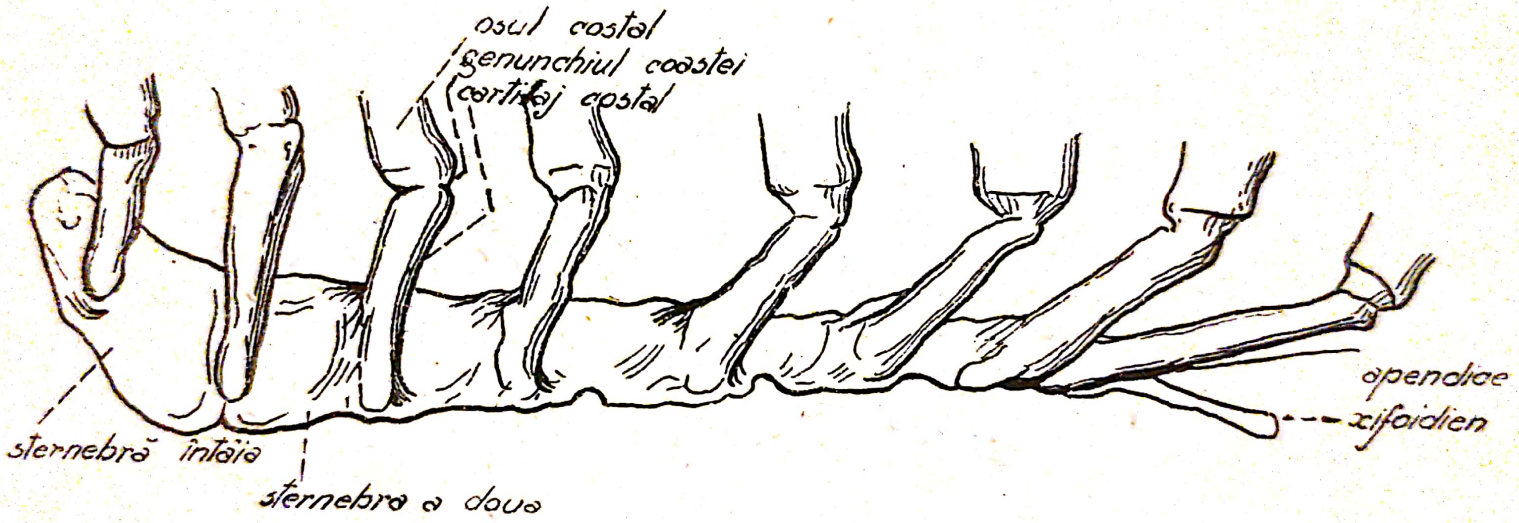

Fig. 114 Sternul de Bou.

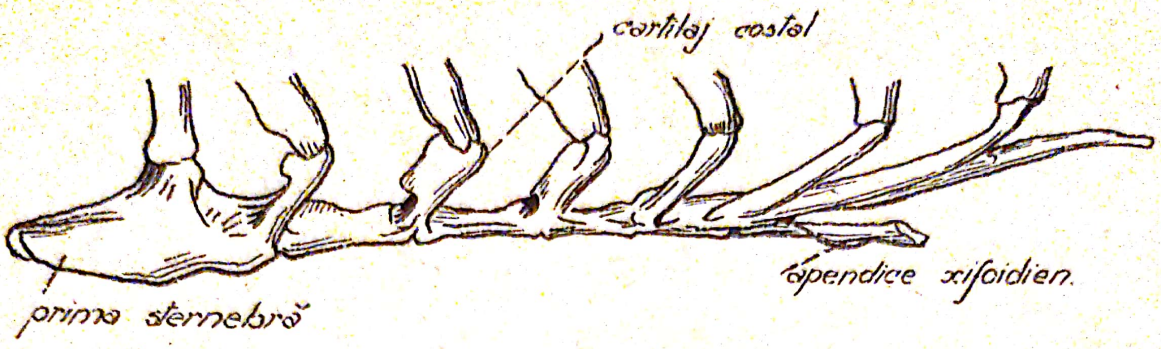

Fig. 115 Stern de Porc.

Fig. 116a Stern de câine



Fig. 116b Stern de Iepure.

Scanned with OKEN Scanner

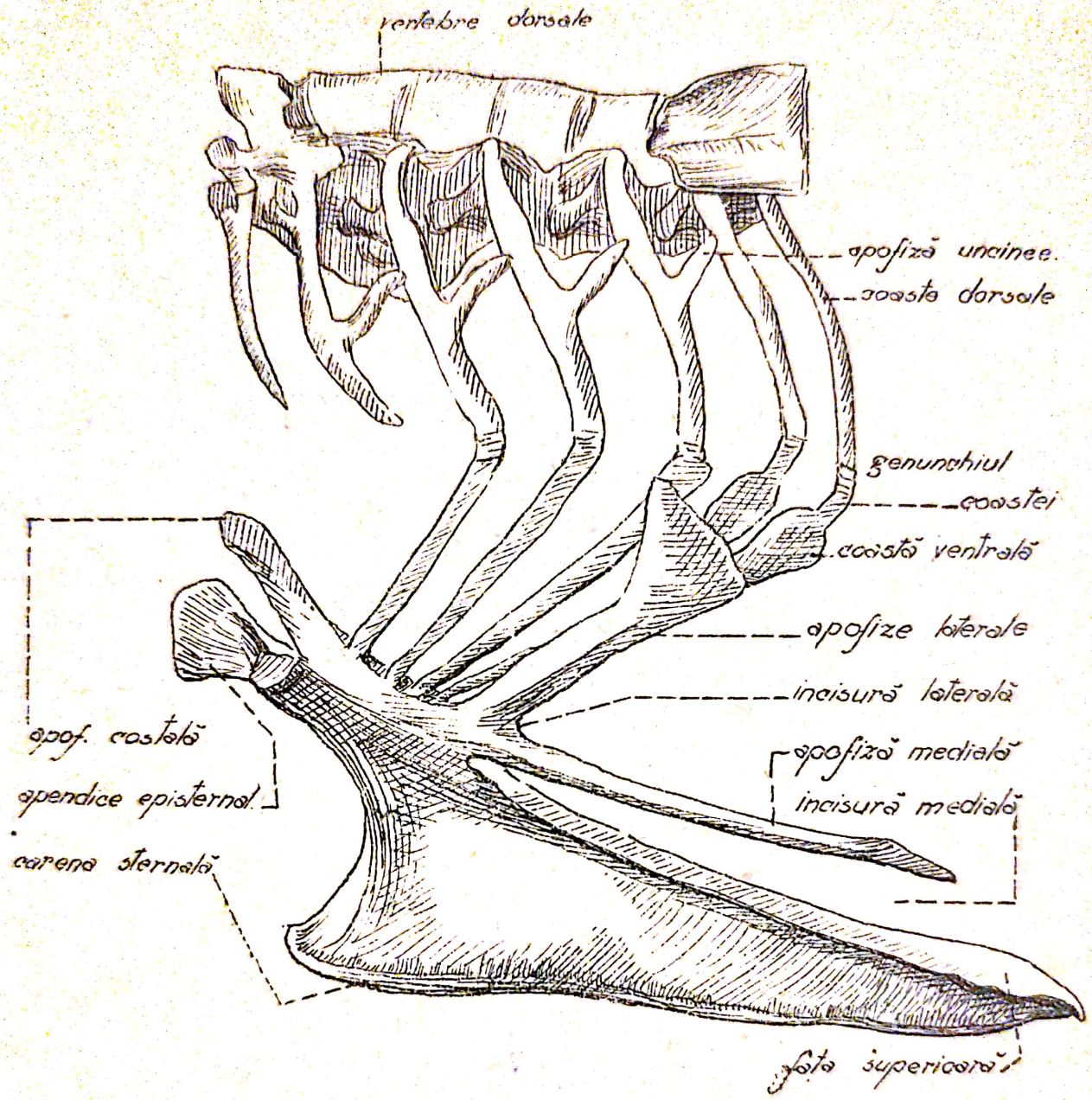

Fig. 117 Scheletul toracic la pasăre.

Scanned with OKEN Scanner

CAPUL

Capul este partea din schelet destinată să protejeze encefalul și organele speciale de simț. In mare se consideră constituit din 2 părți: neurocraniul, craniul cerebral destinat în special sistemului nervos și Splachnocraniul sau craniul viscero-facial cuprinzând oasele feței.

Din punctul de vedere al desvoltării, oasele capului se împart în oase encondrale, cele care constitue axa capului, respectiv oasele dela baza craniului și oase de membrană sau dermice cele care concură la formarea bolții craniene și a feții.

La oasele care intră în compoziția propriu zisă a capului se adaugă Hioidul aparat de suport al limbei, larinxului și farinxului.

Ca aspect general capul are dimensiuni foarte diferite în seria animală, la fiecare specie prezentând caractere specifice, fără ca să-l îndepărteze cu totul de configurația generală caracteristică.

Inainte de a intra în descrierea amănunțită a capului socotim că este absolut necesar să se cunoască cel puțin în mare caracterele fiecărui os care ia parte la formarea lui.

Scanned with OKEN Scanner

NEUROCRANIUM — CRANIUL CEREBRAL

Pentru o mai mare preciziune şi pentru a se face în acelaş timp o descriere concisă este absolut necesar ca descrierea oaselor să se facă în mod sistematic pentru care motiv vor fi trecute în revistă oasele neurocraniului la început, apoi cele ale splachnocraniului în ordinea cea mai uşor accesibilă.

OCCIPITALUL — OS OCCIPITALE

Este un os destul de neregulat care ocupă partea posterioară a capului prin care se stabileşte contactul cu coloana vertebrală. In mare prezintă o faţă externă sau exocranienă, o faţă internă sau endocranienă şi o circumferinţă neregulată.

Faţa exocranienă prezintă la punctul de contact cu coloana vertebrală o largă deschidere — Forramen occipitale magnum — sau gaura occipitală prin care cutia craniană comunică cu canalul vertebral, în jurul căreia se grupează un număr de nuclei ososi complet sudaţi unii la alţii, la animalul matur, dar care graţie desvoltării lor împart osul în: Basioccipital — Basioccipitale s. Pars basalis, Exoccipitale — Exoccipitalia s. Partes laterales şi Supraoccipital — Supraoccipitale s. Squama occipitalis. La aceste patru părţi, la unele animale cum e de ex. la cal, se adaugă un nucleu special care aparţine de fapt unui alt os numit: interparietal.

Basioccipitalul este reprezentat printr'o punte de su-

dură cu sfenoidul numită — apofiza bazilară — așezată ventral și prelungită înapoi până la gaura occipitală unde se unește cu părțile laterale. Marginile acestei apofize concură, la animalele mari la formarea găurilor sfâșiate — Forr. laceratum.

Exocipitalele sau părțile laterale, formează massa cea mai mare a osului. Sunt așezate în jurul găurei occipitale de o parte și de alta și prezintă o serie de formațiuni ca:

— Doi condili — Condyli occipitales — servind la articularea cu prima vertebră cervicală.

— In afara acestor condili, de o parte și de alta câte o apofiză mai mult sau mai puțin desvoltată după specie — Proc. jugularis — numite încă și apofize paramastoide sau stiloide fiind despărțită de condili printr'o eșancrură — Incisura stylo-condiliea — sub care se poate vedea o escavație — Fossa condilica ventr. — perforată de o gaură — Forr. n. hipoglos. sau gaura condiliană.

— Dela apofizele jugulare în sus se ridică două creste — Linea nuchalis sup. — sau liniile curbe superioare care se întâlnesc dorsal într'o tuberizotate mai mult sau mai puțin evidentă numită protuberanță occipitală externă — Protuberantia occipitalis ext., — dedesubtul căreia la cele mai multe animale se poate vedea o tuberozitate destul de evidentă așezată între protuberanța occipitală externă și gaura occipitală. Este tuberozitatea cervicală, mai desvoltată la animalele dotate cu un ligament cervical puternic și cu totul ștearsă la animalele lipsite de ligament cervical.

Pe fața internă o eminență — Protub. occipit. int. — se vede foarte bine la cal, bou, carnivore. La carnivore în special este foarte desvoltată, străbătută la bază de un conduct venos — Sinus transvers — Canalis transversus — și flancată de proc. tentoricus — eminența alungită și foarte vizibilă.

CAL (Fig. 118)

Occipitalul de cal se remarcă prin dubla lui curbură, neregularitatea conformației exterioare și prezența pe circumferență a 4 margini separate de 2 unghiuri intrânde și 2 unghiuri eșinde.

— Protuberanța externă foarte desvoltată.

— Tuberozitatea cervicală evidentă unită cu tuberozitatea occipitală printr'o ușoară creastă și prelungită în jos prin neregularități prost delimitate.

— Apofizele jugulare evidente, lungi și groase.

— Apofiza bazilară relativ lungă cu suprafața laterală convexă.

— Linia curbă superioară prelungită pe arcada zigomatică.

— Multiple amprente lineare se întind sub ea până la baza apofizei stiloide.

— In afara acestor amprente se poate vedea o amprentă digitală.

— Condilii bine desvoltați cu dublă convexitate, cea inferioară prelungindu-se până la apofiza bazilară.

— Eșancrura stilo-condiliană adâncă.

— Fosa condiliană netedă perforată în centru de gaura condiliană.

— Protuberanța occipitală internă relativ desvoltată, flancată la bază de deschiderea conductului temporal.

— Marginile laterale superioare unite prin armonie cu temporalul.

— Marginile laterale inferioare delimitează apofiza bazilară.

— Pe marginea apofizei spațiul pentru gaura sfâșiată rămâne larg.

— Nu se poate distinge pe schelet o gaură sfâșiată anterioară și una posterioară, acestea fiind delimitate de țesuturi moi.

Unghiurile intrânde laterale — Eșancrurile jugulare

formează fundul găurii deșirate fiind așezate exact la baza apofizei jugulare.

Unghiurile ieșinde se articulează: cel superior cu interparietalul, cel inferior cu apofiza bazilară sfenoidală.

Conținând multă substanță spongioasă occipitalul de cal se desvoltă prin 5 nuclei de osificație, câte unul pentru fiecare parte amintită, plus nucleul interparietalului.

B O U

Este mai larg dar lipsit de îndoitura posterioară deci nu va prezenta decât o porțiune nucală și una bazilară fiind lipsit de porțiune frontală.

Este în acelaș timp lipsit de protuberanța occipitală externă.

Apofizele stiloide scurte și recurbate lateral.

Apofiza bazilară largă, scurtă și ornată cu 2 tuberculi — Tubercula muscularia — foarte desvoltați și tăioși.

Gaura condiliană dublă, chiar triplă.

Fața anterioară concură la formarea sinusului frontal.

Protuberanța occipitală internă redusă.

Un conduct osos special pleacă dela gaura condiliană pentru a merge la conductul temporal.

O A I E

Foarte asemănător celui de bou, se diferențiază dela prima vedere prezentând ca și la solipede o față bazilară, una nucală și una frontală.

Protuberanța occipitală externă triunghiulară.

Apofizele jugulare mai puțin largi și nu atât de curbe ca la bou.

Protuberanța occipitală externă prelungită lateral.

Apofiza bazilară foarte largă și tuberculii musculari așezați pe margine.

Nu există protuberanță occipitală internă.

Interparietalul se sudează, ca și la cal și, bou din vreme.

PORC

Occipitalul ocupă toată partea nucală și se oprește pe marginea superioară nedepășind în regiunea frontală.

Are deci o singură îndoitură.

Fața externă foarte ridicată.

Protuberanța occipitală externă reprezentată prin o creastă transversală care se prelungește cu liniile curbe superioare.

Respectiva protuberanță scobită de o parte și de alta se termină în unghiu ascuțit.

Fața exocranienă se divizează în trei porțiuni dintre care una mediană triunghiulară cu baza în sus și două laterale oblice în afară.

Apofizele jugulare enorme, foarte lungi și drepte.

Gaura occipitală ogivală.

Fosa subcondiliană foarte ștearsă.

Găurile condiliene câte odată duble.

Apofiza bazilară redusă, de formă triunghiulară cu baza caudală.

Se constată lipsa protuberanței ocipitale interne.

Nu există interparietal decât la maximum 40%.

CÂINE

Protuberanța occipitală externă foarte desvoltată dirijată caudal, și flancată de 2 tuberculi — Tubercula nuchalia.

Condilii alungiți și prelungiți pe apofiza bazilară.

Gaura occipitală variabilă.

Apofizele jugulare foarte scurte și sudate lateral cu bula timpanică.

Scanned with OKEN Scanner

Protuberanța occipitală internă foarte desvoltată, lameloasă și perforată la bază de canalul transvers.

Intre apofiza bazilară și stânca temporalului o fisură — fissura petrobasilaris — lasă un spațiu venos.

Două creste laterale prelungesc protuberanța occipitale internă, creste denumite proc. tentoricus ossis occipitalis.

Interparietalul în forma de pinten este inclus în parietal.

PISICA

Protuberanța occipitală externă mai redusă și mai largă.

Apofiza jugulară foarte scurtă.

Bula timpanică pe care o delimitează aproape ca o maschează.

Nu există protuberanță occipitală internă.

Gaura occipitală este eliptică.

Interparietalul mai larg ca la câine:

IEPURE

Protuberanța occipitală externă patrată.

Două impresii musculare laterale flanchează protuberanța.

Gaura occipitală mare și escavată dorsal.

Condilii alungiți și îndepărtați.

Apofiza bazilară foarte largă flancată și delimitată de 2 creste.

Interparietalul rămâne distinct mult timp dar nu formează protuberanță occipitală internă.

PASĂRI

Spre deosebire de mamiferele prezentate, pasările au occipitalul cu un singur condil articular, așezat sub gaura occipitală și escavat de o ușoară renură. La palmipede, frecvent se văd 2 găuri care pătrund în cavitatea cranienă așezate în urma crestei superioare.

PARIETALUL — OS PARIETALE

Luând parte la formarea craniului, osul parietal este extrem de variat în seria animalelor domestice, atât ca formă cât şi ca aşezare.

Os de natură desmală, aşezat câte odată supero-anterior (cal), alte ori ocupând o poziţie cu totul posterioară (bou, oaie), cel mai adesea plasat lateral (carnasiere şi porc), osul parietal rezultă din doi nuclei de osificaţie consideraţi uneori ca două oase separate sudate apoi pe linia mediană. Se prezintă la toate animalele ca un os lăţit la care se pot distinge două feţe şi o circumferinţă.

Faţa exocraniană convexă la cal şi carnasiere, aproximativ plană la rumegătoare şi porc priveşte spre în afară fiind parţial acoperită de muşchi şi de piele.

Pe suprafaţa ei, la unele animale se pot vedea două creste mai evidente la solipede şi porc, mai puţin evidente la restul animalelor, numite creste parietale sau temporale — Crista temporalis — care în partea superioară se întâlnesc confundându-se într'o creastă mediană bine marcată — Crista sagittalis externa — cu terminare la protuberanţa occipitală externă. Respectivele creste împart parietalul în totalitatea lui în trei porţiuni foarte bine delimitate la cal şi porc, dintre care două laterale făcând parte din fosele temporale — Fossa temporalis — şi una mediană aproape netedă acoperită de piele. Adesea, la carnasiere în deosebi, această faţă extrem de convexă formează o veritabilă tuberozitate — Tuber temporale.

Faţa endocranienă — Facies endocranialis — se remarcă printr'o creastă sagitală internă — Crista sagitalis

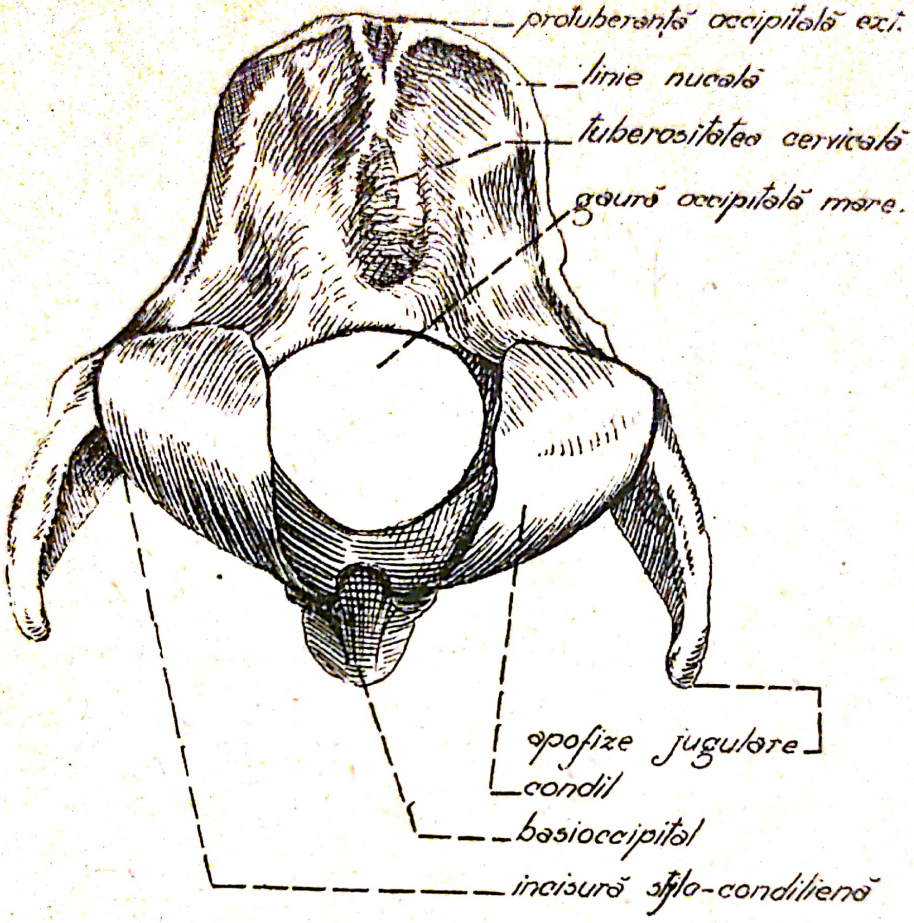

Fig. 118

Occipital de col.

Scanned with OKEN Scanner

interna — și o serie de impresiuni digitale — Impressiones digitatae — destinate circumvoluțiilor cerebrale.

Circumferința extrem de variabilă este în general neregulată, prezentând o serie de dințături pentru articularea cu oasele vecine.

CAL

In mod special parietalul la cal afectează o formă de os larg, subțire, îndoit în boltă și format din 2 jumătăți sudate pe linia mediană.

Fața exocraniană este mult convexă prezentând două linii temporale convergente în partea superioară pentru a forma creasta sagitală externă, și prelungite divergent în partea inferioară până la apofizele orbitare. Porțiunea situată în afara acestor linii, convexă și rugoasă, ia parte la formarea foselor temporale.

Fața endocraniană, concavă și accidentată de linii și impresii digitale vine în contact cu circumvoluțiile cerebrale. Pe linia de sudură a celor două jumătăți, o creastă sagitală internă împarte fața în două jumătăți. Foarte evidentă în punctul de plecare din apropierea protuberanței occipitale interne, creasta sagitală internă se pierde ușor în partea anterioară a osului.

Circumferința poate fi împărțită în patru margini:

— Marginea posterioară, groasă și foarte dințată se articulează cu occipitalul și interparietalul.

— Marginea anterioară ușor concavă se articulează cu frontalul. Articularea se face printr'o margine tăiată oblic spre fața internă, pe părțile laterale și oblic spre fața externă în partea mijlocie.

— Marginile laterale extrem de subțiri vin în contact cu squamosalul. Linia de sudură cu temporalul dă naștere pe fața endocraniană *„crestelor cerebro-cerebeloase"*, formațiuni liniare care urcă spre protuberanța occipitală internă.

Scanned with OKEN Scanner

Extrem de compact, conţinând foarte redusă substanţă spongioasă îngrămădită spre linia mediană, parietalul se desvoltă prin 2 nuclei de osificaţie, câte unul pentru fiecare jumătate, desvoltaţi în masa membranei fibroase a bolţei craniene şi sudaţi de timpuriu unul la altul.

B O U

Impins în regiunea nucală datorită exageratei desvoltări a frontalelor, parietalul la bou este relativ redus neîntrecând 3 cm. în lărgime, în porţiunea mijlocie. Porţiunile laterale împinse în regiunea foselor temporale câştigă în schimb dimensiuni mult mai mari. In modul acesta parietalele vor avea forma unor lame osoase alungite, aşezate transversal, mai înguste în afară, mai late spre faţa endocranienă şi săpate de o serie de cavităţi care iau parte la formarea sinusurilor frontale.

In trecerea lor depe faţa nucală, pe părţile laterale formează un unghiu în vârful căruia se pot distinge crestele parietale, continuate în sus cu crestele mastoidiene.

Datorită acestei dispoziţiuni atunci când se priveşte craniul din faţă parietalele nu se pot vedea, ele fiind ascunse după protuberanţa intercornuală.

Faţa exocranienă deci va fi împărţită în două porţiuni: una nucală şi una temporală.

— Porţiunea nucală plană şi rugoasă este foarte îngustă şi aşezată transversal.

— Porţiunea temporală uşor concavă ia parte la formarea fosei temporale.

Faţa endocranienă în general este mai largă decât cea exocranienă.

Circumferinţa neregulată se remarcă în mod deosebit prin marginea superioară care prin îndepărtarea celor două compacte *lasă o serie de spaţii* care concură la formarea sinusurilor frontale.

Desvoltarea se face prin doi nuclei de osificaţie, câte unul pentru fiecare porţiune simetrică.

O A I E

Spre deosebire de bou, la oaie parietalele apar în partea superioară a frontalelor, fiind vizibile din faţă.

Faţa exocraniană prezintă două creste temporale care împart cele 2 parietale sudate în trei porţiuni:

— una mediană de formă aproximativ pentagonală, aparentă în regiunea fronto-nucală, şi

— două porţiuni laterale care iau parte la constituirea foselor temporale, delimitate anterior de crestele orbito-temporale, nivel la care vin în contact cu sfenoidul.

Faţa endocraniană mai întinsă decât la bou vine în contact cu circumvoluţiile cerebrale.

Circumferinţa tot atât de neregulată ca şi la bou concură prin marginea posterioară la formarea crestei cerebro-cerebeloase. Pe marginea de contact cu temporalul ia parte la formarea conductului temporal. In plus marginea anterioară deşi groasă nu concură la formarea sinusurilor, neprezentând niciun fel de scobitură.

P O R C

Extrem de masive, parietalele la porc sunt aşezate spre punctul culminant al capului, articulându-se prin marginea lor posterioară cu protuberanţa occipitală externă.

Faţa exocraniană a celor două parietale sudate este împărţită în trei porţiuni de către două creste parietale foarte evidente, care însă nu se unesc una cu alta pe linia mediană, ci fiecare în parte merg la protuberanţa occipitală externă.

— porţiunea mediană este aproape plană.

— porţiunile laterale uşor concave se prelungesc pe

laturi aproape oblic dând foselor temporale o direcție relativ verticală.

Fața endocraniană mai întinsă decât cea exocraniană care este acoperită în parte de occipital, este sculptată de impresiuni digitale.

Circumferința concură la formarea crestei cerebro-cerebeloase, care la porc se prezintă extrem de tăioasă și foarte evidentă.

Desvoltarea se face după norma comună.

CÂINE

Parietalul de câine se remarcă prin forma lui patrulateră. Extrem de desvoltat, ocupă toată partea superioară a capului, ventral ajungând până la sfenoid, separându-l de temporal.

Fața exocraniană prezintă crestele parietale unite într'o evidentă și foarte bine detașată linie sagitală externă, așezată pe linia de sudură a celor două parietale. Datorită acestei conformații parietalul dela câine nu va mai prezenta fața exocraniană împărțită în trei porțiuni, sau în orice caz porțiunea mediană atunci când există este extrem de redusă.

Cele două porțiuni laterale foarte convexe, uneori sunt extrem de bombate.

Fața endocraniană prezintă o serie de linii vasculare, iar partea posterioară concură în mare măsură la formarea protuberanței occipitale interne.

Desvoltate prin câte un nucleu de osificație pentru fiecare, cele două parietale nu se sudează decât relativ târziu.

PISICA

Mai desvoltat și mai bombat încă decât la câine, parietalul dela pisică se remarcă prin:

— Crestele parietale foarte șterse aproape imperceptibile.

— Fața exocraniană foarte convexă și netedă concură în mare măsură la formarea fosei temporale.

— Fața endocraniană este extrem de concavă și accidentată de amprente.

— Marginea posterioară terminată printr'o lamă care marchează creasta cerebro-cerebeloasă extrem de desvoltată.

— Creasta cerebro-cerebeloasă se prelungește inferior prin două formațiuni ascuțite și relativ lungi.

IEPURE

Parietalul dela iepure spre deosebire de toate celelalte animale nu ajunge în fosa temporală. Cu o formă aproximativ patrulateră fiecare parietal în parte, se diferențiază prin:

— Creasta sagitală externă cu totul dispărută.

— Crestele parietale deviate mult lateral delimitează osul de porțiunea sqquamoasă a temporalului.

— Fața endocraniană perfect netedă nu prezintă decât amprente foarte șterse.

PASARI

Foarte puțin deșvoltat, parietalul la pasări ocupă partea posterioară a craniului și se desvoltă prin 2 nuclei de osificație. Ușor convex dintr'o parte în alta, cu fața endocraniană netedă, nu prezintă nici creastă sagitală, nici creste parietale pe fața exocraniană.

INTERPARIETALUL — OS INTERPARIETALE

Anatomia comparată descrie sub această denumire o piesă osoasă desvoltată în craniul membranos așezată

între cele două jumătăţi ale parietalului şi protuberanţa occipitală internă. Prezent la majoritatea animalelor cu excepţia porcului la care se găseşte în maximum 40% din indivizi, respectiva piesă a fost descrisă ca o a cincea porţiune a occipitalului.

OASELE WORMIENE — OSSICULA WORMIANA PREINTERPARIETALIA

Oasele wormiene sunt oase supranumerare, neregulate, destul de rare la animalele domestice, mai dese la rasele neperfecţionate, în special la bovidee, mai rar la cal. Aceste oase numite încă şi fontanelare sunt extrem de rare la neurocraniu, mai dese la splachnocraniu.

S'au putut vedea totuşi câţiva nuclei reprezentând aceste oase la iepure, incluse între occipital pe de o parte, parietal şi temporal pe de altă parte, adesea mai mult sau mai puţin sudaţi la protuberanţa occipitală.

Scanned with OKEN Scanner

FRONTALUL — OS FRONTALE

Cu o formă foarte variată în seria animală, osul frontal ocupă la toate animalele porţiunea centrală a frunţii. Privit în general, este relativ desvoltat la cal şi carnasiere, foarte desvoltat la rumegătoare şi porc, putând fi divizat în patru mari porţiuni: o porţiune frontală propriu zisă, o porţiune temporală corespondentă fosei temporale, o porţiune orbitară care concură la delimitarea orbitei şi o porţiune nasală. Unite pe linia mediană cele două frontale formează, la carnasiere în deosebi, o adâncitură pe linia de sudură cunoscută sub denumirea de fosa frontală — Fossa frontalis. — Din punct de vedere descriptiv la fiecare os în parte se pot distinge: o faţă externă, o faţă internă şi o circumferinţă.

— Faţa externă netedă este îndoită în unghiu, rezultând o porţiune frontală şi o porţiune temporo-orbitară.

— porţiunea frontală sau cutanată formează fruntea animalului. La rumegătoare, cal şi porc lama osoasă este perforată de o gaură — Forramen supraorbitale — sau gaura supraorbitară, gaură care la porc şi oaie se continuă în grosimea osului printr'un canal — Canalis supraorbitalis —. La rumegătoare şi porc, pornind dela această gaură în jos, se poate vedea o şanţuitură destul de evidentă — Sulcus supraorbitalis —, care se pierde pe suprafaţa osului.

Marginea superioară a acestei porţiuni se uneşte cu occipitalul. La bou în special ea este deosebit de ridicată, formând un fel de creastă între cele două coarne — Protuberantia intercornualis.

Lateral, porțiunea frontală este delimitată de o creastă, continuare a crestei parietale externe — Crista frontalis — care o separă de restul feței. Pe creasta frontală se ridică o puternică eminență — Proc. zigomaticus osis frontale — mai puțin desvoltată la carnasiere și porc, extrem de desvoltată la cal, bou și oaie și cu totul redusă la iepure.

Apofiza ziğomatică a frontalului — Procesus zigomaticus osis frontale — numită încă și apofiză orbitară, se detașează lateral depe creasta frontală separând fosa temporală de orbită. La iepure această apofiză este cu totul ștearsă. La carnasiere și porc formează un punct apofizar care marchează limita dintre orbită și fosa temporală, fără însă să le despartă complet. La cal și rumegătoare apofiza orbitară apare ca o veritabilă punte, dând naștere *arcadei orbitare.* Turtită de sus în jos, ea se detașează de frontal pentru a lua contact sub forma unei punți cu apofiza zigomatică a temporalului și cu osul zigomatic.

— porțiunea temporo-orbitară de fapt poate fi divizată și ca (la cal și bou în deosebi) în două porțiuni: o porțiune posterioară care concură la formarea fosei temporale sau supra orbitare, alta anterioară care ia parte la delimitarea orbitei.

— Fața internă concavă este în general despărțită în două porțiuni de o creastă transversală: o porțiune posterioară care ia parte la delimitarea cutiei craniene, alta anterioară scobită de sinusuri.

Circumferința în general denticulată ia contact cu oasele din jur, Se remarcă în mod deosebit configurația marginei posterioare care se unește cu occipitalul, care la bou formează protuberanța intercornuală. Această protuberanță se termină lateral de o parte și de alta prin câte o prelungire conică, perforată de o serie de găuri vasculare, prelungire destinată ca suport cornului.

In partea inferioară la nivelul la care marginea se articulează cu etmoidul, se poate vedea gaura edmoidală.

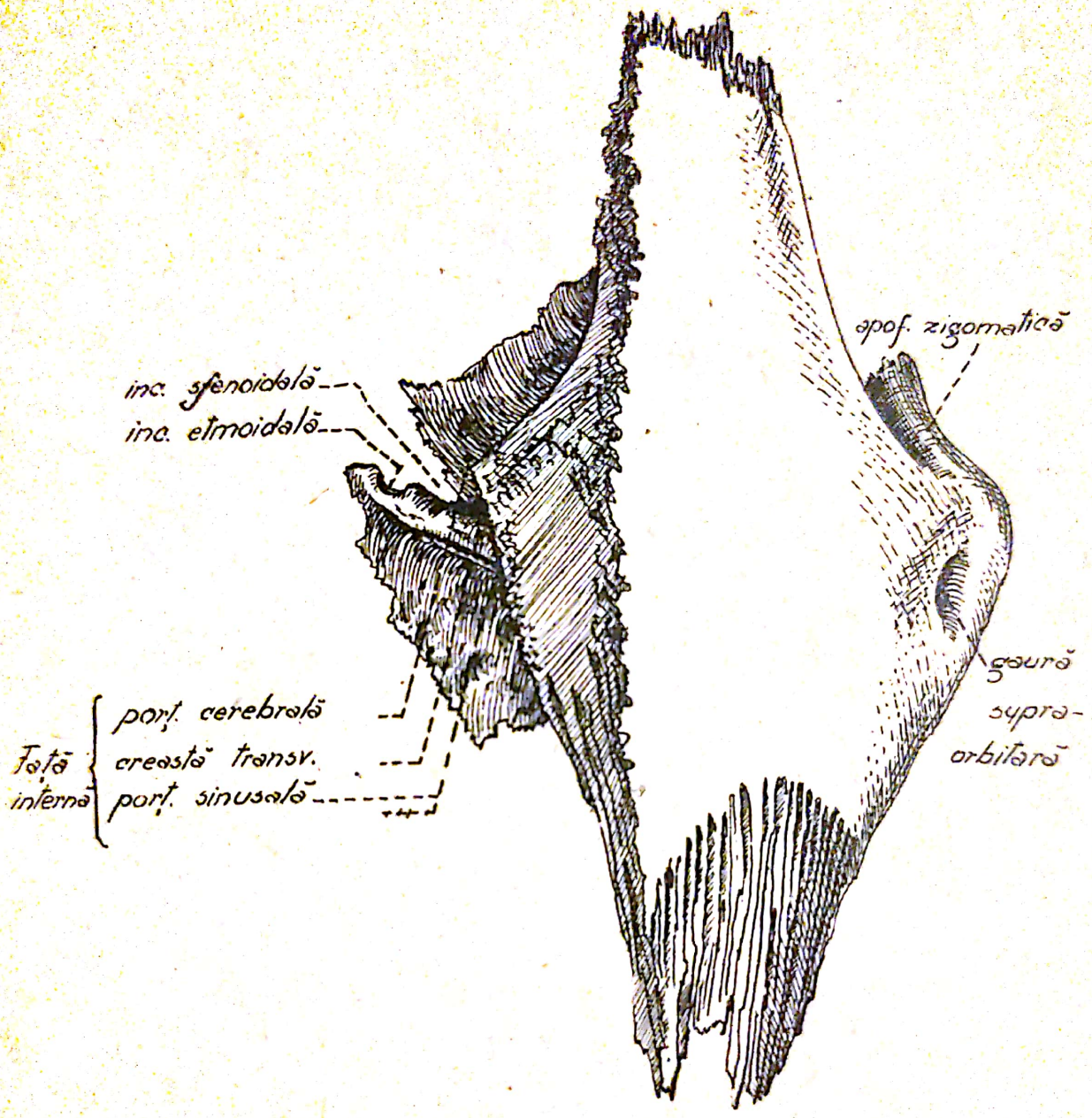

Fig. 119

Osul frontal la col.

Scanned with OKEN Scanner

CAL (Fig. 119)

Destul de redus în comparaţie cu cel dela bou, frontalul la cal se diferenţiază prin următoarele caractere:

Faţa externă, divizată de creasta frontală, prezintă porţiunea frontală netedă, aproape plană şi acoperită de piele.

Apofiza orbitară este lungă, îndreptată lateral înapoi şi în jos şi turtită. Faţa superioară a apofizei este convexă şi foarte puţin rugoasă.

Faţa inferioară a apofizei, concavă, se pierde insensibil în jos. Baza apofizei este perforată de o gaură supraorbitară. Marginea posterioară se confundă cu crestele frontale, fiind relativ groasă şi uşor concavă. Marginea anterioară foarte subţire şi aspră delimitează orbita. Vârful apofizei se îndoaie în jos şi se articulează cu apofiza zigomatică a temporalului.

Faţa internă a frontalului este divizată după tipul comun în două porţiuni:

Porţiunea posterioară concavă şi sculptată de impresiuni digitale formează peretele anterior al cavităţii craniene.

Pe linia mediană a porţiunei craniene se vede continuarea crestei sagitale interne a parietalului, terminată înainte la apofiza crista galli.

Porţiunea anterioară a frontalului prezintă şi ea pe linia mediană o creastă mediană, unită la septumul nasal şi la lama perpendiculară a etmoidului.

De o parte şi de alta a acestei lame, o serie de loji dau naştere sinusului frontal.

Circumferinţa poate fi divizată în patru margini dintre care cea mediană se sudează cu cea din partea opusă. Cea *laterală* subţire şi neregulată şi articulează cu temporalul, sfenoidul, palatinul, maxilarul superior şi lacrimalul, prezentând două scobituri dintre care una posterioară — incisura sfenoidală — largă este destinată sfenoidului;

alta anterioară — incisura etmoidală — care împreună cu similara ei depe sfenoid formează gaura etmoidală.

Marginea *posterioară* dințată și tăiată oblic se articulează cu parietalul și squama temporalului. Marginea *anterioară* ascuțită ia contact cu nasalul.

Structura frontalului cuprinde o serie de areole, așezate între cele două compacte formând *„sinusul frontal"*, incomplet separate între ele, dar despărțit de sinusul frontalului din partea opusă prin lama osoasă amintită pe linia mediană.

Desvoltarea se face pentru fiecare frontal printr'un nucleu de osificație.

B O U

Extrem de desvoltate, frontalele la bou ocupă mai mult de jumătate din lungimea capului, întinzându-se în sus până la marginea superioară a capului.

Fața externă este despărțită într'o porțiune frontală și una temporo-orbitară de o creastă frontală extrem de groasă, cele două porțiuni formând între ele un unghiu ascuțit.

Porțiunea frontală prezintă gaura supraorbitară către centrul ei. Adesea se pot întâlni două sau mai multe găuri supraorbitale continuate în jos cu o scobitură vasculo-nervoasă — sulcus supraorbitalis.

Pe partea laterală, corespunzătoare porțiunei temporo-orbitare se poate vedea o redusă creastă care delimitează partea orbitară de cea temporală.

— Apofiza orbitară are o oblicitate inversă decât la cal, în sensul că se îndreaptă înainte și mult în jos articulându-se cu osul zigomatic.

La baza apofizei orbitare pe fața orbitară se vede deschiderea conductului supraorbitar, care pleacă în sus pentru a perfora lamele compacte și a se deschide la gaura supraorbitară.

Curbura dintre porţiunea frontală şi restul osului formează o creastă de delimitare a marginei anterioare a fosei temporale.

Faţa internă a frontalului este împărţită ca şi la cal în două porţiuni de o lamă transversală.

Porţiunea cranienă, spre deosebire de ceeace se poate vedea la cal, este foarte redusă comparativ cu porţiunea anterioară.

Marginea posterioară formează o puternică protuberanţă alungită — *„Protuberanţa intercornuală"* — prelungită lateral cu eminenţele de sprijin pentru coarne.

Structura frontalului la bou se prezintă cu totul deosebită, cele două compacte fiind separate de o serie de septumuri, întreg osul părând pneumatizat. Sinusurile care rezultă sunt extrem de spaţioase, separate (cele care aparţin unui os) de cele ale celuilalt os, dar continuate cu cele ale parietalului şi occipitalului.

Desvoltarea se face prin doi nuclei de osificaţie câte unul pentru fiecare os.

O A I E

Mai redus decât la bou, frontalul la oaie se deosebeşte prin următoarele caractere:

— Faţa externă prezintă porţiunea frontală convexă de sus în jos.

— Gaura supraorbitară se găseşte în partea inferioară a feţii.

— Creasta frontală şi unghiul de îndoire al feţii împarte respectiva faţă numai în două porţiuni, una frontală şi alta orbitară.

— Nu există o porţiune temporală.

— Apofiza zigomatică relativ subţire este mult detaşată lateral.

— Marginea posterioară se uneşte cu occipitalul pe partea anterioară fără să formeze o tuberozitate alungită,

iar prelungirile laterale destinate coarnelor nu sunt conice ca la bou ci uşor turtite, şi mai apropiate una de alta.

In ce priveşte structura se precizează în mod deosebit ca sinusul frontal nu se prelungeşte înapoi să se continuie în occipital.

P O R C

Foarte alungite, în schimb foarte înguste, frontalele dela porc se remarcă în mod deosebit prin grosimea pe care o au datorită sinusurilor cu totul exagerate care sapă interiorul osului.

— Apofiza orbitară scurtă şi ascuţită nu ajunge nici la temporal, nici la zigomatic.

— Din această configuraţie rezultă o orbită incompletă, arcada orbitară fiind întreruptă.

— Gaura supraorbitară foarte largă, câteodată dublă, se găseşte la jumătatea distanţei dintre baza apofizei şi linia mediană.

— Silonul vasculo-nervos — sulcus-supraorbitalis — larg şi prelungit şi pe osul nasal.

— Creasta frontală foarte scurtă.

— Faţa laterală nu cuprinde decât o foarte redusă porţiune temporală.

— Gaura etmoidală săpată exclusiv în frontal.

— Sinusul frontal foarte întins ocupând tot osul.

— Legătura cu sfenoidul se face direct prin margini tăiate oblic.

C Ă I N E

Foarte strâmte şi deprimate pe linia mediană cele două frontale la câine realizează împreună un romb incomplet.

— Faţa frontală este delimitată lateral de câte o creastă frontală aproape rectilinie, ceeace dă apofizei orbitare un aspect triunghiular.

— Centrul feței mai adâncit formează o largă fosă frontală — Fossa frontalis.

— In jos fața se prelungește cu o veritabilă apofiză — Proc. Nasalis osis frontale — care se insinuiază între nasal și maxilar.

— Fața laterală — temporo-orbitară — este ușor rotunjită.

— Cele două porțiuni, temporală și orbitală, sunt aproape egale și nedelimitate una de alta.

— Gaura supraorbitară lipsește.

— In schimb se pot observa *două* găuri etmoidale.

Marginea inferioară este dințată, prezentând o serie de eșancruri și anume:

— Escavația dintre cele două frontale, — Incizura nasalis — este destinată articulării cu nasalul.

— Lateral o eșancrură mai largă — Incisura maxillalaris — servește la sudarea cu maxilarul superior.

— Unghiul dintre incizura nasală și cea maxilară — Procesus nasalis — amintit mai sus pătrunde între nasal și maxilar.

— Unghiul care delimitează lateral incisura maxilară — Procesus maxilaris — delimitează orbita și trece să se articuleze cu lacrimalul.

— Apofiza zigomatică redusă și de formă triunghiulară nu ajunge să se sprijine pe nici unul din oasele opuse în așa fel că arcada orbitară apare incompletă.

— O redusă adâncitură — Fossa Gl. Lacrimalis — destinată glandei lacrimale se poate vedea pe fața internă a bazei apofizei orbitare.

Intre cele două compacte frontalul la câine cuprinde un sinus destul de voluminos.

Desvoltarea se face după norma comună.

PISICA

Foarte asemănător cu cel dela câine, frontalul la pi-

sică se remarcă prin lipsa fosei temporale, fruntea fiind în general bombată.

— Apofiza zigomatică mai redusă în grosime, în schimb mai lungă și mai ascuțită.

— Incizurile: nasală și maxilară mai adânci și mai bine delimitate.

— Apofizele respective mai detașate.

IEPURE

Foarte strâmte și alungite, frontalele la iepure sunt gâtuite spre jumătatea lor.

— Apofizele orbitare, alungite și foarte subțiri, sunt așezate paralel cu planul median, îndreptate înapoi și fără sprijin pe zigomatic sau temporal, fiind separate de restul osului de 2 eșancruri.

Nu există sinusuri frontale.

PASĂRI

Frontalul la pasări este cel mai mare os al craniului. Apofiza orbitară este completată de un os special — frontalul posterior — sudat adesea la sfenoid și inclus între acesta și parietal.

SFENOIDUL — OS SPHENOIDES

Aşezat la baza craniului, osul sfenoid este format din 2 piese considerate adesea în anatomia comparată ca 2 oase deosebite sub numele de presfenoid şi basisfenoid, sudate între ele prin sincondroza intersfenoidală.

Descriptiv osul poate fi împărţit într'un „corp", gros şi aproximativ cilindric care pare a prelungi apofiza bazilară a occipitalului şi 2 părţi laterale numite „aripi".

Din punct de vedere descriptiv se pot distinge 2 feţe şi o circumferinţă.

Faţa exocraniană mai mult sau mai puţin convexă prezintă:

Corpul sfenoidului în continuitatea apofizei bazilare a occipitalului, gâtuit la porc şi carnivore, aşezat la un nivel superior faţă de presfenoid la rumegătoare, aproximativ cilindric, delimitat de o parte şi de alta de câte o şănţuitură — şanţul Vidien — puţin vizibil şi destinat nervului cu acelaş nume.

— Apofizele pterigoide — Proc. Pterigoideus — formaţiuni osoase bine desvoltate la cal, extrem de lungi la bou şi turtite cranio-caudal la porc. La carnasiere cele două apofize sunt extrem de reduse şi acoperite de oasele pterigoidiene.

— O serie de canale perforează baza acestor apofize dintre care la cal în special se poate distinge:

Deschiderea canalului pterigoidien — Forramen alare aborale — aşezat lateral de şanţul vidien.

— Hiatusul orbitar, vestibul în care se deschid o serie

de conducte, aşezat înaintea apofizei pterigoidiene, reprezentând fundul orbitei.

— La cal în hiatusul orbitar se pot vedea deschiderile a 7 conducte şi anume:

— Deschiderea sau ieşirea principală din conductul pterigoidien — Forr. alare orale.

— Deschiderea conductului vidien — Ductus vidienis.

— Deschiderea canalului optic — Caun. fasciculi optici s. Ductus opticus.

— Gaura edmoidală — Forramen edmoideum.

— Gaura mare rotundă — Forramen rotundum.

— Deschiderea conductului patetic — Can. trochlearis.

— Marea fantă sfenoidală — Fissura orbitalis.

La rumegătoare canalul troclear lipseşte, ca şi marea fantă sfenoidală. Nu există deasemenea nici conduct pterigoidien. Conductul pterigoidien lipseşte deasemenea la porc, la care fanta sfenoidală şi gaura mare rotundă formează o singură deschidere.

La cal, în mod cu totul aparte, caudal de hiatusul orbitar se poate vedea o creastă evidentă înapoia căreia se deschide o ramură secundară a conductului pterigoidien — Forramen alare parvum — sau deschiderea secundară pterigoidienă.

Faţa endocraniană, la toate animalele uşor concavă prezintă o serie de formaţiuni care îi dau un aspect extrem de accidentat deşi toate sunt în general puţin evidenţiate.

Astfel, pe linia mediană înapoia crestei etmoidale se poate vedea o deschidere uşor alungită transversal numită foseta optică — Sulcus chiasmaticus — în fundul căreia se deschid canalele optice — For. opticum.

— Inapoia fosetei optice, o adâncitură — sella turcica — sau fosa pituitară, sculptată pe corpul sfenoidului posterior, este destinată să suporte hipofiza.

— La carnasiere, porc şi rumegătoare în spatele şelei turceşti suprafaţa osului proemină sub forma unei eminenţe — Dorsum sellae turcicae — sau încă — Proc. clinoidei abo-

ral. — spre deosebire de două eminențe mai reduse așezate înaintea șelei turcești denumite — Proc. clinoid. nas. — evidente la câine și relativ șterse la bou, oaie și porc.

Pe părțile laterale ale corpului și pe aripi se disting o serie de adâncituri dintre care una foarte evidentă săpată pe suprafața aripilor, este destinată lobului piriform.

Intre aceste adâncituri și sella turcica se văd una sau mai multe scizuri care pleacă dela gaura sfâșiată anterioară și se termină la conductele sussfenoidale.

La cal șențuitura externă poartă numele de gutieră maxilară — Sulcus maxilaris — rezultată din imprimarea nervului maxilar superior, iar cea internă, limitată de marginea șelei turcești, gutiera cavernoasă.

La restul animalelor nu există decât o singură gutieră reprezentând gutiera maxilară.

Circumferința poate fi descompusă în general în patru margini și anume 2 laterale corespunzătoare aripilor, una cranială și una caudală.

— Marginea cranială se sudează la palatine și etmoid.

— Marginea laterală se articulează cu frontalul și temporalul.

— Marginea caudală divizată în trei porțiuni se sudează pe porțiunea mijlocie corespunzătoare corpului sfenoidului cu apofiza bazilară a occipitalului. Porțiunile laterale sunt libere circumscriind o largă deschidere cu formă diferită în seria animală numită gaura sfâșiată anterioară — For. Lacerum cran.

Pe marginea liberă a fiecărei porțiuni laterale se pot distinge 2 reduse eșancruri corespondente a 2 găuri circumscrise pe piesa proaspătă, parte de os, parte de cartilaj, numite gaura carotidiană — respectiv scizura carotidiană — Inc. carotica —, și scizura ovală — Inc. ovalis — porțiuni osoase care delimitau găurile cu același nume. La cal, lateral de gaura ovală, circumscrisă exclusiv de cartilaj, pe piesa proaspătă se poate identifica încă un orificiu

ral. — spre deosebire de două eminențe mai reduse așezate înaintea șelei turcești denumite — Proc. clinoid. nas. — evidente la câine și relativ șterse la bou, oaie și porc.

Pe părțile laterale ale corpului și pe aripi se disting o serie de adâncituri dintre care una foarte evidentă săpată pe suprafața aripilor, este destinată lobului piriform.

Intre aceste adâncituri și sella turcica se văd una sau mai multe scizuri care pleacă dela gaura sfâșiată anterioară și se termină la conductele sussfenoidale.

La cal șențuitura externă poartă numele de gutieră maxilară — Sulcus maxilaris — rezultată din imprimarea nervului maxilar superior, iar cea internă, limitată de marginea șelei turcești, gutiera cavernoasă.

La restul animalelor nu există decât o singură gutieră reprezentând gutiera maxilară.

Circumferința poate fi descompusă în general în patru margini și anume 2 laterale corespunzătoare aripilor, una cranială și una caudală.

— Marginea cranială se sudează la palatine și etmoid.

— Marginea laterală se articulează cu frontalul și temporalul.

— Marginea caudală divizată în trei porțiuni se sudează pe porțiunea mijlocie corespunzătoare corpului sfenoidului cu apofiza bazilară a occipitalului. Porțiunile laterale sunt libere circumscriind o largă deschidere cu formă diferită în seria animală numită gaura sfâșiată anterioară — For. Lacerum cran.

Pe marginea liberă a fiecărei porțiuni laterale se pot distinge 2 reduse eșancruri corespondente a 2 găuri circumscrise pe piesa proaspătă, parte de os, parte de cartilaj, numite gaura carotidiană — respectiv scizura carotidiană — Inc. carotica —, și scizura ovală — Inc. ovalis — porțiuni osoase care delimitau găurile cu același nume. La cal, lateral de gaura ovală, circumscrisă exclusiv de cartilaj, pe piesa proaspătă se poate identifica încă un orificiu

extrem de redus numit gaura rotundă mică — reprezentată pe os printr'o prelungire a găurei sfâşiate — Inc. spinosa.

Respectivele găuri servesc:

— gaura carotidienă pentru a da acces carotidei interne în craniu;

— gaura ovală pentru a permite nervului maxilar inferior ieşirea din craniu, şi

— gaura rotundă mică pentru a lăsa să pătrundă artera meningica media în cavitatea cranienă.

CAL (Fig. 120 a, 120 b)

Sfenoidul la cal este compus după tipul general dintr'un corp şi 4 aripi, dintre care o pereche craniale numite încă aripi orbitare şi o pereche mai reduse, caudale, numite aripi temporale.

Faţa exocranienă convexă în sens lateral prezintă în centrul ei corpul sfenoidului numit încă şi apofiza bazilară sfenoidală, porţiune osoasă accidentată de amprente de inserţie pe care se prind muşchii drepţi anteriori ai capului.

— Apofizele pterigoidiene — Proc. Pterigoideus — turtite lateral, sunt orientate infero-naso-lateral şi unite cu oasele pterigoidiene şi palatine.

— Scizura vidienă — Sulcus pterygoidei — relativ evidentă delimitează lateral corpul sfenoidului, prelungindu-se cu canalul vidien — Ductus pterygoidei.

— Lateral de scizura vidienă se vede gaura alară posterioară — Forramen alare aborale — sau intrarea în conductul pterigoidien — Ductus alaris.

Conductul pterigoidien — Ductus alaris — în interiorul apofizei pterigoide se bifurcă deschizându-se cranial prin 2 canale dintre care unul apare în hiatusul orbitar — — For. alare orale —, altul înapoia crestei ce delimitează hiatusul caudal — For. alare parvum.

Scanned with OKEN Scanner

— In fundul hiatusului orbitar se deschid cele 7 canale:

— Forramen alare orale s. magnum sau deschiderea principală a canalului alar (Pterigoidien).

— Ductus ni. pterygoidei sau deschiderea canalului vidien.

— Ductus fasciculi optici sau deschiderea canalului optic.

— Foramen edmoideum sau gaura edmoidală săpată între aripa sfenoidului și frontal.

— Cele trei conducte sussfenoidale gaura rotundă mare — Forramen rotundum — săpată în corpul sfenoidului posterior și așezată ventral.

— Incisura sfenoidală sau marea fantă sfenoidală săpată între corpul sfenoidului anterior și posterior și așezată deasupra precedentei, și

— Ductus trochlearis sau conductul patetic, extrem de redus, așezat pe un plan egal cu precedentul, între cele două sfenoide, dar plasat lateral.

Fața endocranienă mult concavă dintr'o parte în alta prezintă:

— Foseta optică alungită în forma de navetă (foseta naviculară) în fundul căreia se văd deschiderile conductelor optice.

— Sella turcica relativ ștearsă sub forma unei foarte ușoare depresiuni.

— Dosul șelei și apofizele clinoide: inexistente.

Pe părțile laterale, scizurile maxilară și cavernoasă bine marcate.

— Scizura cavernoasă așezată medial, este relativ evidentă.

— Mai largă decât precedenta și așezată în afara ei, scizura maxilară se continuă înainte cu marea gaură rotundă.

— Cu totul lateral, adesea săpată în fosa lobului piriform, se poate vedea încă o scizură — Scizura trocleară —

extrem de îngustă şi continuată înainte cu conductul trocлear.

Marginea cranială concură la formarea sinusului sfenopalatin, fiind săpată de 2 goluri sinusale separate de o subţire lamă verticală(septul intersinusal).

Marginea caudală reprezentată prin apofiza bazilară a sfenoidului se sudează la apofiza bazilară a occipitalului, dând naştere la punctul de sudură a unei tuberozităţi numită tuberculul muscular.

De o parte şi de alta a respectivei apofize, marginea se prezintă sub forma unei lame subţiri escavată de 3 eşancruri, respectiv inc. carotică, inc. ovalis şi inc. spinosa.

Marginile laterale ale aripelor foarte subţiri prezintă o adâncitură care separă aripile orbitare de cele temporale. Pe aripile orbitare o uşoară scizură concură la circumscrierea găurii etmoidale.

Lipsit de ţesut spongios cu excepţia corpului, sfenoidul se desvoltă prin 2 nuclei principali de osificaţie.

B O U

Sfenoidul de bou prezintă o serie de particularităţi care-l diferenţiază de al celorlalte animale dela prima vedere şi anume:

— Cei doi nuclei sfenoidali se desvoltă în planuri diferite în aşa fel că la animalul matur bazisfenoidul se găseşte situat într'un plan inferior faţă de presfenoid.

— Corpul sfenoidului prezintă ventral o creastă destul de vizibilă.

— Apofizele pterigoide sunt relativ mai lungi şi foarte apropiate.

— Marginea liberă a apofizelor este rugoasă şi recurbată lateral.

— Canalul alar lipseşte.

— Inapoia hiatusului orbitar se observă o creastă orbito-temporală extrem de desvoltată.

— Hiatusul mai întins decât la cal prezintă 3 deschideri mai puțin întrucât lipsesc: For. alare orale, for. trochleare și marea fantă sfenoidală.

— In locul celor 3 conducte sussfenoidale există un singur conduct.

— In hiatusul orbitar nu se vor vedea deci decât deschiderile a două conducte spațioase: unul fiind gaura optică, celălalt conductul comun suprasfenoidal.

— Gaura ovală, extrem de largă, este independentă de gaura sfâșiată anterioară.

— Foseta hipofizară foarte adâncă este delimitată în cele patru colțuri de câte un tubercul reprezentând cele 4 apofize clinoide, așezate: 2 anterior, 2 posterior.

— De o parte și de alta șeaua turcească este delimitată numai de câte o singură gutieră, reprezentând gutiera maxilară.

— Gutierele cavernoasă și trocleară lipsesc.

— Aripile anterioare ale sfenoidului extrem de desvoltate se bifurcă, o parte mergând la baza arcadei orbitare, alta insinuindu-se între frontal și palatin.

OAIE

Foarte asemănător cu cel dela bou, sfenoidul la oaie se remarcă prin existența unui dos al șelei turcești — lama patrulatera — prelungită lateral prin 2 expansiuni, câte una de fiecare parte, reprezentând apofizele clinoide în mărime naturală.

PORC

Extrem de scurt, sfenoidul dela porc prezintă corpul cu cei 2 nuclei desvoltați în același plan și având aripile rudimentare.

Scanned with OKEN Scanner

— Corpul sfenoidului este în acelaş timp foarte îngust.

— Apofizele pterigoidiene sunt turtite caudo-cranial şi recurbate pe marginile choanelor dând naştere de fiecare parte la câte 2 aripi externe şi interne şi terminându-se în jos prin câte un tubercul.

— Intre cele două apofize se poate vedea o fosă pterigoidă.

— Canalul alar lipseşte.

— Conductele sus-sfenoidale sunt unite într'unul singur.

— Gaura ovală în general confundată cu gaura sfâşiată anterioară.

— Şeaua turcească adâncă şi delimitată caudal de o lamă patrulateră este ornată cu 2 apofize clinoide.

— Lateral o singură gutieră uneşte gaura ovală cu gaura rotundă mare.

CAINE

Sfenoidul la câine se caracterizează prin forma specială a corpului şi prin desvoltarea inversă a aripilor a căror conformaţie se apropie de cea dela om.

Corpul sfenoidului are o formă asemănătoare cu un cap de oaie, cu extremitatea caudală mai largă şi cea cranială mai îngustă pătrunzând în intervalul dintre lamele pterigo-palatine.

Apofizele pterigoidiene sunt relativ puţin desvoltate.

Canalul alar simplu are o singură deschidere cranială.

Hiatusul orbitar cuprinde deschiderea a 4 canale: foramen alare orale, gaura rotundă mare, marea fantă sfenoidală (Fiss. orbitalis) şi gaura optică.

Conductele supra-sfenoidale unite, se deschid printr'un singur orificiu: gaura rotundă mare.

Mica gaură rotundă (inc. spinosa) unită cu gaura ovală, formând o singură deschidere.

Scanned with OKEN Scanner

Gaura carotidiană individualizată și delimitată de os.

Șeaua turcească ștearsă și puțin adâncă.

Patru apofize clinoide, 2 craniale și 2 caudale limitează înainte și înapoi șeaua turcească.

Aripile anterioare aparținând presfenoidului relativ reduse reprezintă apofizele lui Ingrasias dela om.

Aripile posterioare, derivate din basisfenoid, foarte desvoltate ocupă fosa temporală.

Marginea anterioară este compactă, osul neprezentând sinusuri.

PISICA

Spre deosebire de sfenoidul dela câine, sfenoidul dela pisică nu prezintă conduct pterigoidien (canal alar).

Corpul este comparativ mult mai scurt și mai larg.

Hiatusul orbitar prezintă tot deschiderea a 4 canale ca și la câine dar, spre deosebire de acesta, marea fantă sfenoidală este rotundă nu eliptică.

Șeaua turcească mult mai adâncă decât la câine iar apofizele clinoide în general mai reduse.

O creastă mediană ventrală, care pleacă dela vomer, poate fi urmărită până pe corpul basisfenoidului.

Aripile sfenoidale craniale aproape egale cu cele caudale.

Intre cele două compacte ale osului se poate vedea un sinus sfenoidal foarte desvoltat.

IEPURE

Sfenoidul dela iepure se diferențiază dela prima vedere de oricare altul datorită triunghiularității corpului și bifidității apofizei pterigoide.

Corpul, alungit cranial și orientat cu vârful supero-anterior, se lărgește mult spre extremitatea lui caudală în porțiunea lui mijlocie prezentând o gaură, care-l perforează

dintr'o parte în alta, şi care se deschide la nivelul şelei turceşti.

Apofiza pterigoidienă prezintă două expansiuni cranio-ventrale, având un vădit aspect bifid.

Intre cele două aripi ale apofizei se poate vedea o adâncă fosă pterigoidă.

Gaura pterigoidienă, reprezentând un canal pterigoidien scurt, perforează aripa externă.

Gaura ovală este situată imediat înaintea găurei sfâşiate anterioare.

In hiatusul orbitar se deschid 4 conducte dintre care conductul optic, înlocuit printr'o eşancrură, este comun ambelor orbite.

Se constată deasemenea lipsa unui sinus sfenoidal.

PASĂRI

La păsări sfenoidul se pare că e format numai dintr'o singură piesă.

Aşezat în partea ventrală a craniului, se articulează prin suprafeţe diartrodiale cu cele două oase pterigoidiene. In rest, suturile sunt mai mult sau mai puţin complete ca şi la animalele studiate.

O singură gaură — gaura optică — comună pentru amândoi ochii, reamintind conformaţia dela iepure, se deschide în fundul orbitei.

Lama interorbitară străbătută de gaura optică pare a nu fi altceva decât sfenoidul anterior, extrem de redus.

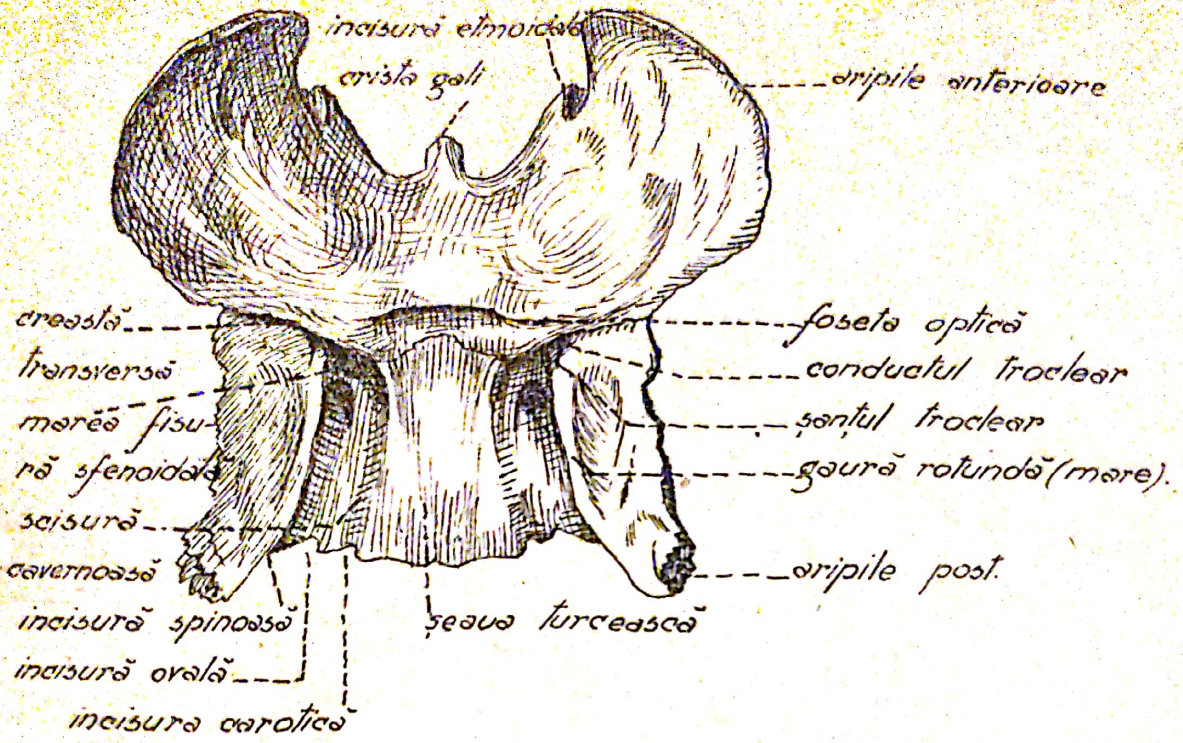

Fig. 120a. Sfenoidul de cal.

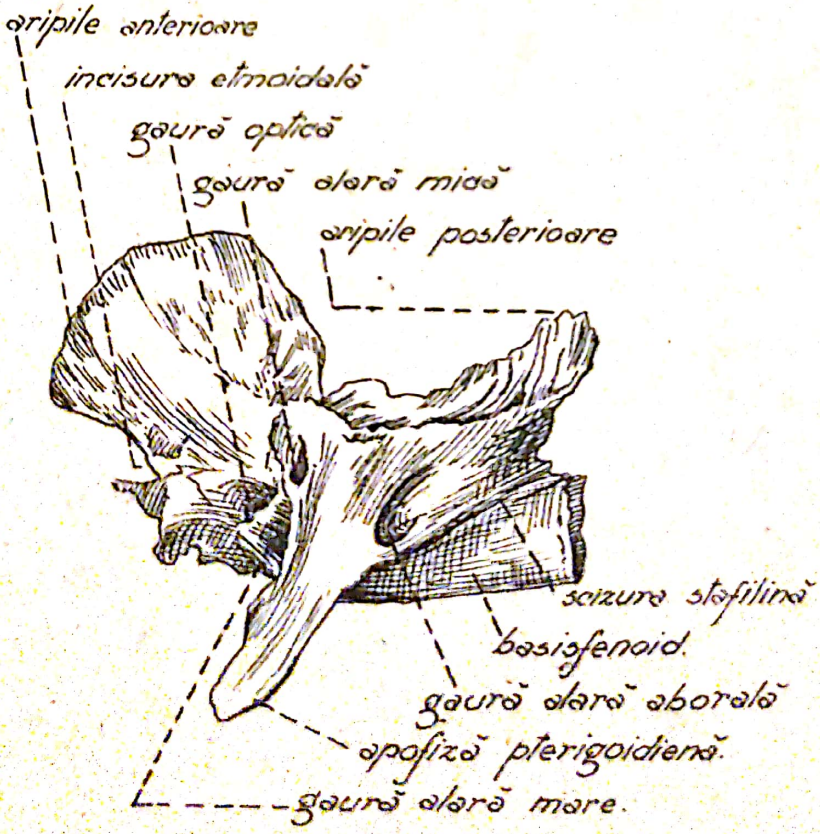

Fig. 120b. Sfenoidul de cal. Fața exocraniană.

TEMPORALUL — OS TEMPORALE

Cele două oase temporale, aşezate de o parte şi de alta, în mod simetric, completează lateral cavitatea craniană, articulându-se în parte cu toate oasele care formează neurocraniul. Extrem de interesant, în interiorul lui fiind săpate o serie de cavităţi care includ organul principal al auzului, se compune în mare din trei porţiuni cunoscute sub denumirile de: porţiune temporală sau squamoasă, porţiune pietroasă şi porţiune timpanică, la care se poate adăuga o a patra porţiune extrem de redusă: mastoidienă.

Respectivele porţiuni sunt mai mult sau mai puţin sudate una de alta. La majoritatea animalelor porţiunea pietroasă şi timpanică se sudează cu mult înainte de naştere formând stânca temporalului. Porţiunea mastoidienă se ataşează în acest caz stâncei (cal). La carnivore, porţiunea mastoidienă aparţine în egală măsură stâncei ca şi squamosalului. La porc şi bou, respectiva porţiune se sudează la porţiunea squamoasă pentru ca la oaie şi iepure să rămână strict individualizată. Din aceste motive descrierea porţiunei mastoidiene se va face separat, ca o anexă variabilă, cuprinzând în descrierea stâncei numai porţiunea pietroasă şi timpanică.

In ce priveşte originea acestor porţiuni, se precizează dela început că, în timp ce squamosalul este de natură strict dermică, stânca include în afară de porţiunea de origină desmală (Timpanicum) o porţiune de origină condrală reprezentată prin partea pietroasă.

Pentru sistematizarea studiului, porţiunile respective vor fi prezentate separat, urmând ca după descrierea for-

TEMPORALUL — OS TEMPORALE

Cele două oase temporale, aşezate de o parte şi de alta, în mod simetric, completează lateral cavitatea cranienă, articulându-se în parte cu toate oasele care formează neurocraniul. Extrem de interesant, în interiorul lui fiind săpate o serie de cavităţi care includ organul principal al auzului, se compune în mare din trei porţiuni cunoscute sub denumirile de: porţiune temporală sau squamoasă, porţiune pietroasă şi porţiune timpanică, la care se poate adăuga o a patra porţiune extrem de redusă: mastoidienă.

Respectivele porţiuni sunt mai mult sau mai puţin sudate una de alta. La majoritatea animalelor porţiunea pietroasă şi timpanică se sudează cu mult înainte de naştere formând stânca temporalului. Porţiunea mastoidienă se ataşează în acest caz stâncei (cal). La carnivore, porţiunea mastoidienă aparţine în egală măsură stâncei ca şi squamosalului. La porc şi bou, respectiva porţiune se sudează la porţiunea squamoasă pentru ca la oaie şi iepure să rămână strict individualizată. Din aceste motive descrierea porţiunei mastoidiene se va face separat, ca o anexă variabilă, cuprinzând în descrierea stâncei numai porţiunea pietroasă şi timpanică.

In ce priveşte originea acestor porţiuni, se precizează dela început că, în timp ce squamosalul este de natură strict dermică, stânca include în afară de porţiunea de origină desmală (Timpanicum) o porţiune de origină condrală reprezentată prin partea pietroasă.

Pentru sistematizarea studiului, porţiunile respective vor fi prezentate separat, urmând ca după descrierea for-

maţiunilor aparţinând fiecărei porţiuni în parte, să se facă o prezentare de ansamblu.

Porţiunea squamoasă — *Squama temporalis* — *(Squamosum)* reprezintă porţiunea din temporal care în general rămâne individualizată, nesudându-se la niciuna din celelalte porţiuni. Lăţită dintr'o parte în alta, aproximativ ovală, având o formă asemănătoare cu aceea a unui solz, prezintă o faţă exocraniană, o faţă endocraniană şi o circumferinţă.

Faţa endocraniană la unele animale, cum e de exemplu la cal, prezintă o gutieră care concură la formarea conductului parieto-temporal, la altele respectivul conduct este săpat în întregime în grosimea osului (bou).

Faţa exocraniană, uşor convexă, este ornamentată de o exagerată apofiză — Proc. Zigomaticus — sculptată la bază de o suprafaţă articulară compusă din: un tubercul condilien — Tuberculum articualre —, eminenţă condiliană alungită, de obiceiu uşor convexă în sens cranio-caudal şi mai mult sau mai puţin concavă dintr'o parte în alta,

— o cavitate glenoidă — Fossa mandibularis —, cavitate glenoidă, servind la articularea cu mandibula, şi

— o apofiză — Proc. retroglenoideus — sau apofiza postglenoidală, eminenţă relativ desvoltată care delimitează cavitatea caudal.

— Inapoia acestei apofize, la limita dintre squamozal şi porţiunea timpanică la cal se observă o gaură relativ bine delimitată — Forramen retroglenoideum.

In ce priveşte circumferinţa, marginile care o formează se articulează cu oasele din jur. Se remarcă în mod deosebit la cal marginea caudală, care prezintă o largă eşancrură în care se angajează tubul auditiv extern.

Stânca temporalului după literatura clasică, cuprinde

numai porțiunea pietroasă, nefăcându-se niciun fel de distincție între partea pietroasă și noțiunea de stâncă. Adesea cele două porțiuni sudate, porțiunea pietroasă și porțiunea timpanică, au fost descrise sub denumirea de partea auriculară sau încă tuberoasă a temporalului. In unele tratate, datorită formei speciale piramidale pe care o prezintă, porțiunea auriculară a mai fost numită și piramida stâncii temporalului, incluzând în aceasta și porțiunea mastoidiană. Ori, cum porțiunea mastoidiană așa cum s'a arătat mai sus, poate fi atașată și la squamozal, ni se pare mai logic ca fiecare parte a acestei piramide să fie descrisă la rândul ei separat, păstrând noțiunea de stâncă numai pentru partea pietroasă, sugerând prin aceasta și originea ei de natură condrală.

Porțiunea pietroasă — *Pars petrosa* — *Petrosum* — așezată medio-caudal delimitează la majoritatea animalelor partea posterioară a găurei sfâșiate. Ușor turtită dintr'o parte în alta, prezintă o față timpanică în contact cu porțiunea timpanică — Facies tympanica — și o față cerebrală — Facies cerebralis — a cărei margine supero-anterioară formează la cal și carnivore creasta pietroasă — Crista petrosa.

Foarte întinsă în raport cu fața timpanică, fața cerebrală prezintă în partea superioară o adâncitură foarte vizibilă mai ales la cal, destinată lobului floculus iar ventral de aceasta hiatusul auditiv intern (Meatus acusticus internus), largă escavație neregulată în care se deschid o serie de conducte așezate pe două etaje separate de o creastă — Crista transversa.

In etajul superior se văd două deschideri:

— Forramen vestibulare dorsale sau încă area vestibularis utriculo-ampularis — așezată caudal, și

— Introitus can. ni facialis — sau deschiderea canalului facial, așezată cranial.

In etajul inferior se poate vedea:

— Area cochlearis — aşezată cranial, şi

— Area vestibularis sacularis sau forramen vestibulare ventrale, aşezată caudal.

Area cochlearis prezintă două deschideri mult mai mari decât oricare din celelalte, denumite împreună şi tractus spiralis foraminosus.

Intre porţiunea pietroasă şi mastoidienă la cal în deosebi, se pot observa una sau două deschideri reprezentând deschiderea externă a apeductului vestibular — Apertura ext. aqueductus vestibuli —. Ventro-caudal, o fosetă relativ redusă, sapă marginea caudală fiind numită în general „fossulla petrosa" deasupra căreia se poate vedea o a doua deschidere a apeductului — Apertura ext. aqueductus cochleae. —

Cranial marginea este escavată de o adâncitură largă — Inc. ni trigemini — formând împreună cu porţiunea timpanică foseta destinată ganglionului semilunar.

Sub această scizură se poate observa intrarea în canalul pietros.

Porţiunea timpanică — Pars tympanica — Tympanicum — delimitează împreună cu precedenta cavitatea timpanică prezentând în general următoarele formaţiuni:

— Bula timpanică — Bulla tympanica — eminenţă variabil desvoltată după specii, relativ redusă la cal, foarte desvoltată la rumegătoare şi extrem de voluminoasă la carnasiere şi rozătoare.

— Conductul auditiv extern, eminenţă destinată fixării pavilionului.

— Proc. muscularis, eminenţă aciculară destinată inserţiei muşchilor peristafilini şi trompei lui Eustache.

Intre porţiunea pietroasă şi timpanică, (la cal), se pot vedea două spaţii unul caudal: — Fiss. Petrotympanica — altul anterior Tuba auditiva ossea s. pharingotympanica (Eustachii). Intre respectivele două fisuri se poate vedea

deschiderea canalului petros, la nivelul unghiului de întâlnire între porţiunea pietroasă şi timpanică.

In interiorul osului, cavitatea timpanică pune în evidenţă, după desfacerea ei, trei porţiuni:

— O porţiune mijlocie — Mesotympanicum — cuprinzând cercul timpanal de care se fixează membrana timpanului.

— O porţiune superioară — Epitympanicum, şi

— O porţiune inferioară — Hypotympanicum, cuprinzând o serie de celule numite încă şi celule timpanice.

Porţiunea mastoidiană — Pars mastoidea — Mastoideum — este cea mai redusă cuprinzând: — Apofiza mastoidiană — Proc. Mastoideus — tuberozitate de inserţie musculară aşezată caudal de precedentele.

— Incizura mastoidiană, scobitură caudală aşezată în spatele apofizei.

— Procesus styloideus numită încă şi apofiză hioidiană, formaţiune osoasă pe care se prinde stylohialul prin intermediul unui cartilaj (artrohialul).

In interiorul respectivei porţiuni, celule mastoidiene formează „astrul mastoidien".

Sub apofiza mastoidiană şi în parte înaintea ei, se găseşte gaura stylo-mastoidiană — For. stylomastoideum.

In seria animalelor domestice porţiunea mastoidiană nu rămâne individualizată în principiu decât la oaie şi iepure. La cal ea se sudează la porţiunea pietroasă, la bou şi porc în schimb se sudează la squamozal, în timp ce la carnasiere aparţine în egală măsură stâncei şi squamei.

CAL (Fig. 121)

La cal temporalul cuprinde în mare o porţiune temporală — Squamosalul — şi Piramida temporalului incluzând celelalte trei porţiuni. In tratatele clasice piramida aşa

cum s'a precizat la partea generală, este descrisă sub denumirea generală de partea auriculară sau tuberoasă.

Squamosalul la cal rămâne toată viaţa individualizat, prezentându-se ca un os având o formă asemănătoare cu aceea a unui solz, la a cărei conformaţie se pot descrie: două feţe şi o circumferinţă.

Pe faţa externă, relativ convexă şi accidentată de o serie de amprente musculare se poate vedea o puternică apofiză zigomatică prezentând la baza ei:

— Un condil (tuberculum articulare) alungit transversal convex în sens antero-posterior, concav dintr'o parte în alta.

— O cavitate glenoidă aşezată în urma condilului, — fossa mandibularis — şi

— O apofiză post-glenoidală bine detaşată, limitând posterior cavitatea mai sus amintită — Proc. Retroglenoideus.

In urma apofizei post-glenoidale se deschide conductul parieto-temporal.

Corpul apofizei alungit este uşor curbat, cu o faţă superioară sau externă netedă şi convexă, una internă uşor concavă, o margine superioară prelungită în sus cu creasta temporală şi o margine inferioară aproximativ rugoasă.

Vârful apofizei zigomatice uşor turtit şi dantelat se insinuiază între apofiza orbitară a frontalului şi zigomatic, delimitând cavitatea orbitară.

Restul feţei externe a squamozalului concură în bună măsură la formarea fosei temporale.

Faţa internă este parcursă în sens vertical de o gutieră — care împreună cu similara ei de pe piramidă formează conductul temporal sau parieto-temporal.

Circumferinţa se articulează cu oasele din jur prin intermediul unor dinţături realizând o sutură completă.

Piramida temporalului rezultată din sudura porţiunilor pietroasă, timpanică şi mastoidiană, include urechea

mijlocie şi internă. Cu o formă de piramidă triunghiulară, aşezată între occipital, parietal şi squamozal, prezintă trei feţe, o bază, un vârf şi trei margini.

— Faţa externă este acoperită în parte de squamozal contribuind parţial la formarea conductului parieto-temporal şi parcursă de o scobitură mastoidiană care se deschide în conductul mai sus amintit.

Faţa posterioară ia contact cu occipitalul.

Faţa internă prezintă hiatusul auditiv intern în fundul căruia se văd: o creastă transversală redusă, cele două deschideri vestibulare dorsală şi ventrală şi deschiderea conductului lui Fallope destinat nervului facial.

Marginea postero-externă formează creasta mastoidiană, care pleacă dela apofiza mastoidiană aşezată inferior, pentru a se termina în prelungirea liniilor curbe superioare.

In modul acesta se observă dela început că faţa externă şi marginea postero-externă aparţin *porţiunei mastoidiene.*

Marginea antero-internă formează împreună cu marginea laterală a parietalului creasta cerebro-cerebeloasă.

Marginea postero-internă este scobită de uşoare neregularităţi.

Baza cuprinde formaţiuni atât ale porţiunei pietroase cât şi ale porţiunei timpanice, precum şi o parte din porţiunea mastoidiană. Pe un spaţiu relativ restrâns se pot vedea:

— Conductul auditiv extern aşezat supero-antero-lateral, formaţiune tubulară oblică în sus şi lateral.

— Apofiza subuliformă — Proc. muscularis — aşezată dedesubtul conductului, alungită şi ascuţită cu vârful dirijat antero-inferior.

— Bula timpanică, plasată înapoia apofizei subuliforme, eminenţă relativ puţin desvoltată la cal.

— Apofiza hioidiană — Proc. styloideus — eminenţă cilindrică articulată cu marea ramură a hioidului.

— Inaintea apofizei hioidiene, spaţiul sau scizura lui Glaser.

— Inapoia apofizei subuliforme şi înaintea bulei timpanice se vede deschiderea trompei lui Eustache, în afara găurei sfâşiate.

— Inapoia bulei timpanice se găseşte apofiza mastoidienă, (în contact intim).

Intre apofiza mastoidienă, bula timpanică şi baza apofizei hioidiene se găseşte gaura stilomastoidienă.

Situată medial de bula timpanică, delimitând gaura sfâşiată posterioară, se poate vedea porţiunea pietroasă, lăsând între ea şi bula timpanică 2 spaţii dintre care unul — Canalul petros — aşezat în imediata apropiere a găurei sfâşiate anterioare, iar al doilea — Fisura petro-timpanica — aşezată mai mult înapoi la limita de contact între respectivele porţiuni.

In ce priveşte vârful, el este destinat articulării cu occipitalul.

Prin aşezarea specială pe care o are piramida, prin baza ei, concură la delimitarea găurei sfâşiate, spaţiu rămas liber între piramidă şi apofiza basilară.

In ce priveşte structura, se reaminteşte că porţiunea pietroasă este partea cea mai dură din întreg scheletul, neconţinând nicio cantitate de ţesut spongios.

Desvoltarea se face prin 3 nuclei de osificaţie, porţiunea mastoidienă ataşându-se după specii, aşa cum s'a precizat la început.

B O U

Spre deosebire de ce se constată la cal, la bou toate porţiunile temporalului se sudează formând un singur os, squamozalul nerămânând mult timp individualizat.

Porţiunea solzoasă în general este mai redusă decât la cal, neconcurând la formarea cavităţii craniene.

Scanned with OKEN Scanner

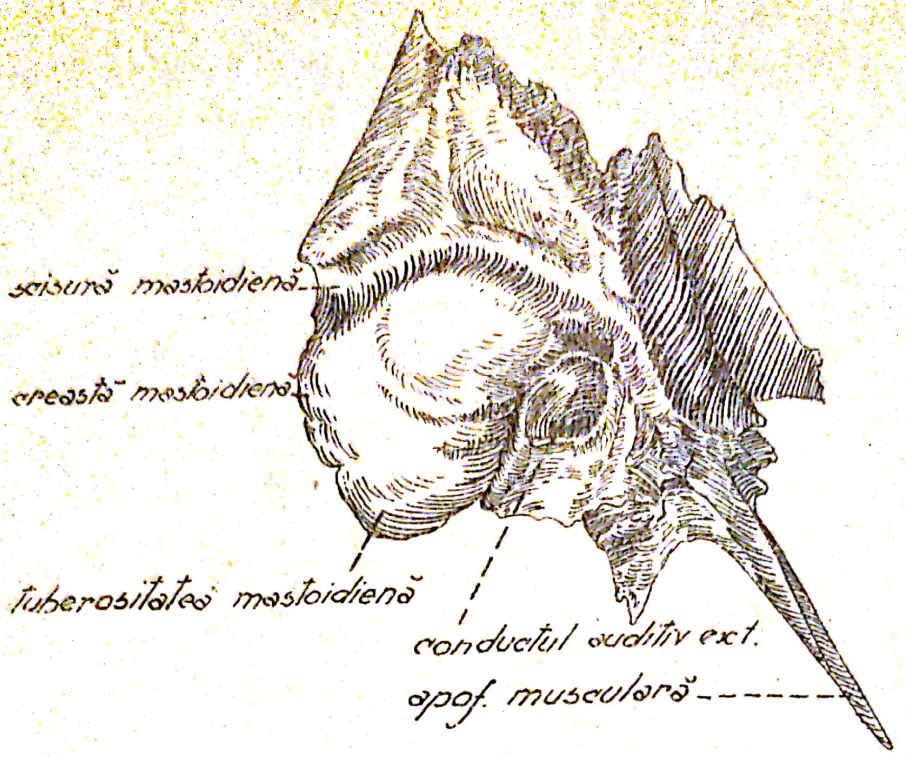

Fig. 121a Piramida temporalului de col. Faţa laterală

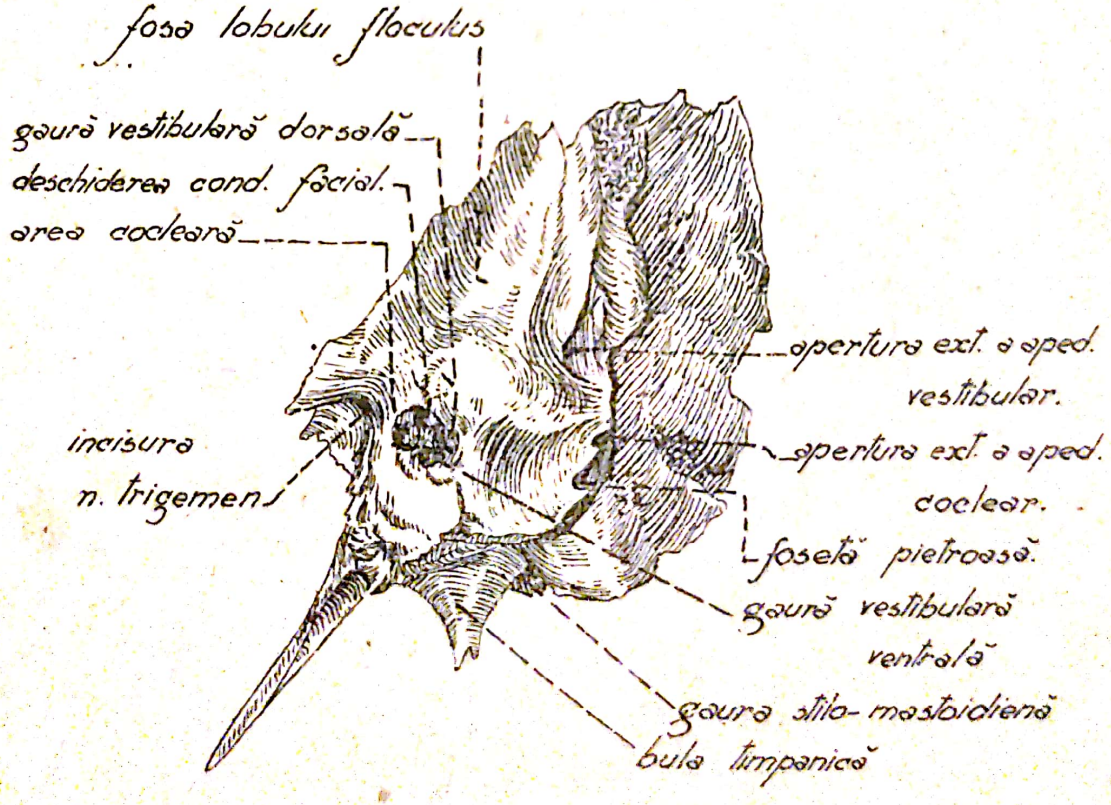

Fig. 121b. Piramida temporalului de col. Faţa medială.

Scanned with OKEN Scanner

Conductul temporal aparţine în întregime acestei porţiuni.

Apofiza şi creasta mastoidienă aparţine deasemenea squamozalului.

Apofiza mastoidienă tuberoasă, este situată imediat deasupra tubului auditiv extern.

Creasta mastoidienă, tăioasă, se continuă cu originea apofizei zigomatice.

Apofiza zigomatică în general mai scurtă decât la cal, se opreşte înainte de a ajunge la orbită.

Condilul este foarte larg, convex în toate sensurile şi delimitat posterior de o apofiză post-glenoidală mai puţin desvoltată.

Tubul auditiv foarte lung aderă intim la baza apofizei mastoidiene.

Apeductul lui Fallope se deschide lateral pe marginea apofizei jugulare.

Bula timpanică mult mai desvoltată decât la cal foarte proeminentă şi turtită lateral, ia contact cu apofiza bazilară.

Datorită acestei dispoziţiuni gaura sfâşiată anterioară este complet separată de gaura sfâşiată posterioară.

OAIE

Temporalul la oaie se remarcă în principiu prin individualitatea pe care porţiunile respective o păstrează pentru mult timp, chiar la animalele în vârstă.

Squamosalul nu ajunge să se articuleze cu frontalul.

Apofiza şi creasta mastoidienă rămân mai mult sau mai puţin separate de restul porţiunilor.

Pe faţa endocranienă, stânca apare înapoia crestei cerebro-cerebeloase.

Deasupra hiatusului auditiv intern se observă o fosă puternic delimitată, care la restul animalelor era puţin marcată.

Tubul auditiv în general mai larg decât la bou, cuprins între apofiza mastoidienă şi apofiza post-glenoidală.

Bula timpanică nedivizată în loje.

PORC

Porţiunile componente ale temporalului se sudează una la alta încă înainte de naştere.

Apofiza zigomatică extrem de puternică este foarte largă şi inclusă într'o scobitură a zigomaticului. La rândul ei se termină printr'o redusă spină apofiziformă aşezată deasupra hiatusului auditiv extern.

Suprafaţa articulară nu prezintă decât un condil convex în sens antero-posterior, concav lateral şi o suprafaţă uşor scobită şi de formă triunghiulară, *apofiza post-glenoidală lipsind,* fiind înlocuită cu o creastă.

Lipseşte deasemenea conductul temporal.

Nu există nicio gaură mastoidienă.

Tubul auditiv extern relativ lung şi dirijat oblic în sus şi lateral.

Bula timpanică foarte desvoltată, dar mai puţin turtită decât la bou.

Fiind situată la o oarecare distanţă de apofiza bazilară, găurile sfâşiate nu sunt complet separate.

CÂINE

Sudate de timpuriu una la alta, porţiunile temporalului formează un tot unitar, porţiunea mastoidienă aparţinând în egală măsură squamei şi stâncii.

In principiu temporalul de câine prezintă:

— O apofiză zigomatică extrem de recurbată lateral, rădăcina ei superioară trecând pe deasupra hiatusului auditiv extern, vine să se termine în apofiza mastoidienă.

— Suprafaţa articulară mult escavată are o formă aproximativ de gutieră.

— Apofiza post-glenoidienă foarte desvoltată și recurbată spre înainte.

— Bula timpanică foarte desvoltată de formă aproximativ sferică, prezintă spre linia mediană o serie de spine reduse care acopăr gaura sfâșiată posterioară, spine care adesea se sudează una de alta.

— Gaura sfâșiată anterioară prezintă două orificii:

— un orificiu lateral reprezentând deschiderea trompei lui Eustache, așezată dedesubtul unei apofize evidente, și.

— un orificiu medial care nu-i altceva decât gaura carotidienă.

— Gaura sfâșiată posterioară se prezintă ca o fantă prin care ies perechile IX, X și XI de nervi cranieni.

— Un canal carotidien străbate bula timpanică unind gaura carotidienă la gaura deșirată posterioară.

— Creasta cerebro-cerebeloasă foarte evidentă, prelungită mult inferior și străbătută la bază de canalul trigemenului.

— In gaura deșirată posterioară se termină atât canalul carotidien cât și canalul petro-basilar, formând o largă confluență.

— Hiatusul auditiv intern relativ redus.

— Deasupra lui, într'o largă fosetă se poate vedea deschiderea conductului lui Fallope, individualizat deci și distinct.

— Conductul parieto-temporal trece lateral sub baza piramidei.

PISICA

La pisică apofiza zigomatică este mai scurtă decât la câine și mai recurbată.

— Suprafața articulară mai alungită, dar mai puțin delimitată.

— In partea anterioară a fosei mandibulare, o ușoară

creastă puţin desvoltată marchează limita anterioară a suprafeţei articulare.

— Conductul temporal şi gaura mastoidienă lipsesc.

— Bula timpanică exagerată, este netedă, fără prelungirile aciculare observate la câine şi în contact intim atât cu apofiza mastoidienă cât şi cu apofiza jugulară.

— Găurile sfâşiate distincte.

— Nu se poate vedea nici canal carotidien, nici conduct petro-basilar.

— Canalul pentru trigemen este înlocuit cu o gutieră.

— Porţiunea pietroasă nu contribue la formarea crestei cerebro-cerebeloase, fiind aşezată mult mai în urmă, respectiva creastă fiind dată exclusiv de parietal.

IEPURE

Porţiunile componente ale temporalului rămân mai mult sau mai puţin individualizate.

— Squamozalul afectează o formă aproximativ circulară.

— Apofiza zigomatică cu un aspect particular se prinde în centrul suprafeţei osului. Foarte îngustă şi detaşată înainte se sprijină pe osul zigomatic.

— Fosa mandibulară extrem de concavă nu prezintă nici apofiză post-glenoidală, nici creastă anterioară.

— Bula timpanică bine desvoltată este netedă şi fără eminenţe aciculare.

— Conductul carotidien străbate bula, într'un mod asemănător cu cel dela câine.

— Apofiza mastoidienă cu formă patrulateră.

— Spre deosebire de pisică stânca prezintă şi un canal pentru trigemen.

— Deasupra hiatusului auditiv intern suprafaţa osului este scobită de o redusă fosetă în care se deschide apeductul vestibular.

Scanned with OKEN Scanner

PASĂRI

Temporalele la pasări prezintă la baza lor câte o suprafață articulară destinată osului patrat. Apofiza zigomatică îndreptată înainte este lățită și foarte subțire. Vârful anterior este intim sudat la apofiza orbitară.

Scanned with OKEN Scanner

ETMOIDUL — OS ETHMOIDES

Aşezat la limita dintre craniu şi faţă, etmoidul completează spre înainte cavitatea cranienă, fiind compus în principiu din cinci porţiuni: o lamă perpendiculară, două lame perforate şi două masse laterale.

Lama perpendiculară — Lam. mediana — Mesethmoid — reprezintă prelungirea septumului median al nasului, care proemină prin marginea ei posterioară în cavitatea cranienă, formând ceeace numim apofiza crista galli.

Cele două *lame perforate* despart în realitate cavitatea cranienă de fosele nasale. Numite încă şi lame ciuruite — Lam. cribriformis — ele se sudează perpendicular pe lama mediană, formând fundul foselor olfactive — Fossa etmoidea — foarte vizibile, dar relativ reduse şi circumscrise la cal, porc şi bou, largi şi spaţioase la carnasiere.

Fundul respectivelor fose este perforat de o serie de găuri — Forr. cribrosa — prin care ies nervii olfactivi.

Massele laterale sunt aşezate de o parte şi de alta a lamei perpendiculare sub forma unor corneţi numiţi volutele etmoidale — Ethmoturbinale — grupate în două categorii endoturbinalis şi ectoturbinalis.

In totalitatea lor formează labirintul olfactiv — Labyrinthus ossis ethmoidei — fiind învelite în comun pe partea externă într'o subţire foaie osoasă numită lama papiracee — Lam. papyracea — sau os planum.

Scanned with OKEN Scanner

In ce privește structura, etmoidul conține o foarte redusă cantitate de țesut spongios, în principiu țesutul compact predominând cu excepția unei reduse porțiuni din lama perpendiculară. Desvoltarea lui se face pe bază cartilaginoasă, condrală, cu excepția lamei papiracee care are osificație desmală.

C A L

Etmoidul la cal prezintă după tipul general o lamă perpendiculară, 2 lame perforate și 2 masse laterale.

Lama perpendiculară extrem de desvoltată este ușor furtită în sens lateral, putându-i-se distinge 2 fețe și 4 margini.

— Fețele sunt separate de massele laterale printr'un redus spațiu denumit fundul cavității nasale, suprafața lor fiind acoperită de pituitară.

— Marginea superioară se continuă cu septumul median al frontalului.

— Marginea inferioară se continuă cu septumul median al sinusului sfenoidal, fiind așezată în renura vomerului.

— Marginea posterioară proemină în cavitatea craniană formând o apofiză „crista galli" extrem de evidentă.

— Marginea anterioară se continuă cu septumul nasal.

Lamele perforate sunt săpate de fosele etmoidale în fundul cărora se văd o serie de găurele — Forr. cribrosa — prin care ies nervii olfactivi.

Massele laterale sunt reprezentate prin câte un cornet neregulat de fiecare parte a lamei perpendiculare, format de lama papiracee în interiorul cărui cornet se găsesc volutele. Suprafața cornetului este neregulată prezentând o serie de adâncituri care corespund pe partea opusă unor creste pe care se atașează volutele. Baza cornetului este

fixată în jurul lamelor perforate, iar vârful reprezentat prin marea volută etmoidală.

In interiorul cornetului volutele etmoidale se prezintă sub forma unor corneţi mai mici prinşi prin baza lor la lamele perforate, precum şi la lama papiracee, vârful fiind liber şi îndreptat spre înainte.

Prima volută aşezată superior este cea mai desvoltată şi este adesea descrisă sub numele de marea volută etmoidală sau sinusul etmoidal.

B O U

Compus tot din cinci porţiuni, etmoidul la bou este constituit pe acelaş tip, diferenţiindu-se prin următoarele caractere:

— Volutele în general mai solide, mai puţin fragile decât la cal şi mai dure.

— Voluta mare etmoidală este exagerat de desvoltată pătrunzând între corneţii nasali şi denumită din acest motiv „cornetul mijlociu".

— In totalitatea lor massele laterale sunt uşor turtite dintr'o parte în alta, fiind în general mai apropiate de oasele vecine.

O A I E

Comparativ mai redus decât la bou, etmoidul la oaie prezintă în general aceleaşi caractere.

Marea volută etmoidală exagerată apare ca un al treilea cornet nasal aşezat între cei doi corneţi propriu zişi.

Massele laterale par încă şi mai turtite decât la bou.

P O R C

Etmoidul la porc afectează o formă specială, deşi construită pe acelaş tip, prezentând:

— Apofiza crista galli oblică în sens supero-inferior-antero-posterior.

— Fosele olfactive foarte spaţioase şi net delimitate.

— Lama perpendiculară uşor săpată de neregularităţi.

— Volutele aşezate pe planuri succesive şi din ce în ce mai oblice cu cât sunt mai superioare.

— Marea volută etmoidală exagerat de desvoltată ca şi la rumegătoare.

CÂINE

Etmoidul la câine se remarcă prin marea întindere a foselor etmoidale care sunt extrem de spaţioase.

Apofiza crista galli rudimentară delimitează incomplet cele două fose olfactive.

Volutele în general foarte strâmte sunt extrem de numeroase.

Ţesutul osos care intră în structura lor foarte fragil.

Labirintul olfactiv neregulat şi foarte diverticulat.

PISICA

Etmoidul la pisică comparativ cu cel dela câine se remarcă prin numărul mai redus de volute şi prin labirintul olfactiv mai restrâns.

IEPURE

La iepure din contră, volutele sunt extrem de desvoltate ca mărime, dar numărul lor este foarte restrâns.

Lama perforată redusă şi circumscrisă pe un spaţiu restrâns.

Deasupra fosetelor olfactive un infundibul marchează extremitatea anterioară a cavităţii craniene.

PASĂRI

Se remarcă lama perpendiculară exagerat de desvoltată formând un fel de perete despărţitor foarte subţire între cele două orbite.

Marginea posterioară scobită de o eşancrură în dreptul găurei optice dă posibilitate celor două orbite să comunice între ele.

In partea superioară se văd 2 orificii dintre care unul pătrunde în craniu, altul în cavităţile nasale.

Scanned with OKEN Scanner

SPLACHNOCRANIUL — CRANIUL VISCERAL

Reprezentând cea mai mare parte din scheletul capului considerat în totalitatea lui, faţa cuprinde o serie de oase majoritatea simetrice, dintre care cele mai importante sunt acele piese care intră în compoziţia aparatului masticator, servind ca suport organelor masticatoare pasive: dinţii. In acelaş timp maxilarul superior concură împreună cu nasalele la delimitarea cavităţilor nasale, stabilind totodată legătura cu craniul. Restul oaselor anexate principalelor piese, intră în compoziţia feţei stabilind legătura cu restul oaselor capului. O parte dintre ele sunt aşezate superficial, fiind acoperite şi în contact intim cu pielea (nasalul, lacrimalul, zigomaticul, maxilarul superior, intermaxilarul, mandibula), altele sunt profunde fără a ajunge în contact cu pielea (palatinul, pterigoidul, vomerul, oasele hioidiene, corneţii nasali). Descrierea lor se va face ţinând cont de ordinea în care ele sunt aşezate în planul superficial şi profund.

NASALUL — OS NASALE

Ocupând partea superioară a feţii cele două nasale articulate între ele pe linia mediană se prezintă la toate animalele uşor alungite, câte odată triunghiulare, turtite dintr'o parte în alta şi mai mult sau mai puţin convexe, prezentând 2 feţe, 2 margini, o bază şi un vârf.

Scanned with OKEN Scanner

Faţa superioară sau externă — Facies lateralis — în general este netedă, aproape plană sau uşor convexă.

Faţa inferioară sau nasală — Facies nasalis — la toate animalele prezintă o creastă relativ evidentă — Crista nasoturbinalis s. conchalis dors. — destinată inserţiei cornetului superior.

Marginea laterală se articulează cu oasele din jur.

Marginea medială se găseşte în contact intim cu simetricul lui.

Baza la majoritatea animalelor este tăiată oblic prezentând o parte mai detaşată şi uşor ascuţită — Proc. frontalis — insinuată între oasele frontale.

Vârful osului, împreună cu respectivul din partea opusă, formează o veritabilă apofiză — Proc. nasalis — delimitând marginea mediană a unei adânci scobituri — Incisura nasomaxilaris — rezultată din articularea nasalului cu incisivul.

C A L

De formă aproximativ triunghiulară, nasalele la cal ocupă partea superioară a feţii, fiind aşezate între frontale, lacrimale şi maxilarul superior. Alungite mult în sens antero-posterior, turtite de sus în jos şi uşor convexe în sens lateral, prezintă:

Faţa laterală mult mai largă înapoi decât înainte, netedă şi convexă dintr'o parte în alta.

Faţa nasală este împărţită de creasta nasoturbinală în două porţiuni inegale.

— Cea posterioară concură la formarea sinusului frontal formând o adevărată adâncitură — Fossa ethmoidea.

— Cea anterioară parcursă de continuarea crestei nasoturbinale (aşezată superior) delimitează cavităţile nasale.

Marginea medială, denticulată, se articulează cu nasalul din partea opusă.

Marginea laterală se articulează cu lacrimalul, maxilarul superior şi incisivul. In treimea inferioară se îndepărtează de incisiv, dând naştere unei apofize secundare foarte reduse — Proc. incisivus — lipit de ramura nasală a incisivului, delimitând în unghiu vârful incizurei nasomaxilare.

Vârful în contact intim cu vârful simetricului lui formează un punct înaintat, adevărată apofiză nasală de formă triunghiulară şi cu totul liberă de corpul osului.

Cuprinzând aproape în întregime numai ţesut compact se desvoltă printr'un singur nucleu de osificaţie.

B O U

Nasalele la bou spre deosebire de cal nu sunt niciodată sudate între ele. Mult mai scurte decât cele de cal, cu o formă neregulat dreptunghiulară, sunt în general mai puţin intim ataşate la oasele din jur.

Caracterul diferenţial principal îl formează bicuspiditatea extremităţii anterioare, în sensul că osul nu prezintă un vârf, ci o margine anterioară, adânc eşancrată, rezultând pentru fiecare os în parte câte 2 apofize nasale. In realitate apofiza nasală propriu zisă este extrem de redusă, iar apofiza incisivă mai desvoltată decât la cal în aşa mod că lungimea lor este aproape egală, rezultând o bicuspidă caracteristică. In fond apofizele nasale ale celor două oase simetrice, pe animalul viu formează tot o apofiză nasală triunghiulară, aşezată median.

Scizura nasomaxilară însă are unghiul posterior aşezat între apofiza nasală a incisivului şi apofiza incisivă a nasalului.

Se remarcă deasemenea prezenţa unui redus spaţiu între marginea laterală a nasalului şi maxilarul superior, cele două nasale părând mai mult sau mai puţin izolate de restul oaselor. Ataşarea lor la oasele capului în realitate

se face mai ales prin bază, unde apofiza frontală pătrunde în osul frontal stabilind o sutură puternică.

OAIE

Spre deosebire de nasalul dela bou, osul nasal la oaie are o formă triunghiulară foarte apropiată de forma observată la cal. Ca și la marile rumegătoare însă oasele nasale sunt foarte puțin sudate la oasele din jur, între marginea lor laterală și maxilar rămânând un spațiu mai mult sau mai puțin evident.

— Extremitatea anterioară este simplă, nu bifidă ca la bou.

— Fața superioară este în general mai convexă decât la restul animalelor.

Conținând o mare cantitate de țesut compact ca și la bou, se desvoltă printr'un singur nucleu de osificație.

PORC

Nasalele la porc se remarcă prin:

— Lungimea lor exagerată, ajungând până aproape la nivelul corpului incisivului.

— Fețele aproape drepte, lipsite de convexitate.

— Apofiza nasală simplă, scurtă și foarte puternică.

— Apofiza frontală ștearsă prezintă o ușoară eșancrură, prelungire a gutierei supraorbitare a frontalului.

Sudura cu oasele din jur foarte puternică și întinsă.

CAINE

Nasalele la câine au o formă neregulat paralelogramică prezentând:

— Apofiza frontală foarte alungită, ascuțită și prelungită între cele două frontale, formând unghiul cel mai posterior al paralelogramului.

Scanned with OKEN Scanner

Cele două apofize frontale concură împreună la formarea unei apofize unice.

Extremitatea anterioară este lipsită de apofiză nasală, sau e foarte redusă.

— Apofiza incisivă foarte desvoltată și atașată intim la incisiv.

— Intre extremitățile anterioare ale celor două nasale se formează o largă eșancrură terminală semicirculară.

In general nasalele la câine păstrează rapoarte intime cu oasele din jur, articulându-se atât cu incisivul cât și cu maxilarul și frontalul, în schimb neavând niciun raport de contiguitate cu lacrimalul.

PISICA

Comparativ cu nasalele dela câine, nasalul la pisică se diferențiază prin scurtimea exagerată și prin lărgimea porțiunei anterioare, osul în întregime căpătând un aspect triunghiular cu baza spre înainte.

Deschiderea nasală largă are aspectul unui as de pică datorită faptului că extremitatea anterioară este săpată de o adâncă scobitură care o împarte în două apofize inegale, cea incisivă fiind mai desvoltată.

IEPURE

Extrem de desvoltate în raport cu restul oaselor, cele două nasale la iepure prezintă o formă aproape patrulateră.

Fața lor externă este aproximativ plană în porțiunea ei posterioară și ușor convexă în partea anterioară.

Apofiza frontală așezată în unghiul postero-lateral mult desvoltată.

Extremitatea anterioară a osului lipsită de prelungire nasală fiind ușor escavată rezultând pentru fiecare os câte 2 apofize extrem de reduse care dau trei puncte proemi-

Scanned with OKEN Scanner

nente: câte unul de fiecare parte și unul median, rezultat din alăturarea rudimentului de apofiză nasală a fiecărui os.

PASĂRI

Foarte largi și așezate destul de sus către mijlocul regiunei feții, nasalele la pasări circumscriu partea superioară și laterală a orificiilor nasale.

OSUL RĂTULUI — OS ROSTRI

Reprezentând porțiunea cea mai anterioară a septumului nasal osificat, osul rătului este prezent numai la animalele care întrebuințează rătul pentru scurmat pământul, folosindu-se de el ca de un veritabil plug animal.

Cum dintre animalele domestice singur porcul posedă acest obiceiu, osul rătului reprezintă o formațiune care nu va fi întâlnită la celelalte animale studiate.

Osul rătului este o piesă osoasă impară prezentând o creastă mediană corespunzătoare corpului și doi lobi laterali sau aripi delimitate fiecare de corp prin câte o renură. Deși impar, osul pare a se desvolta prin doi nuclei de osificație.

Scanned with OKEN Scanner

MAXILARUL SUPERIOR — MAXILLA

Reprezentând porţiunea pasivă cea mai întinsă a aparatului masticator, maxila la toate animalele este un os masiv săpat de o serie de cavităţi patrulatere neregulate destinate molarilor numite alveole, aşezat la partea inferolaterală a feţii, sub oasele nasale şi înapoia oaselor incisive.

Cu o formă aproximativ triunghiulară i se pot distinge două feţe, două margini şi două extremităţi.

— *Faţa externă* — Facies facialis — la majoritatea animalelor prezintă o creastă — Crista facialis — continuare a crestei zigomatice, care o divizează în 2 porţiuni: o parte facială propriu zisă şi o parte maseterină — Facies maseterica — ocupată de principalul muşchiu masticator. Creasta facială la unele animale este extrem de desvoltată (cum este cazul la cal) şi se termină printr'o veritabilă spină maxilară.

La bou ea se prezintă mult mai scurtă, ca şi la porc, iar la carnasiere apare cu totul ştearsă.

La porc înapoia şi deasupra respectivei creste, maxila este săpată de o largă adâncitură — Fossa canina. — Înaintea extremităţii anterioare, câte odată deasupra crestei se găseşte deschiderea canalului dentar superior — Forramen infraorbitale — sau gaura suborbitară, prelungită la cal şi rumegătoarele mari cu o uşoară şănţuitură destinată nervului maxilar superior. Un tubercul molar se vede uneori înaintea ei, (la bou).

Faţa internă delimitează cavităţile nasale, precum şi o serie de goluri formând sinusurile maxilare. O creastă

alungită — Crista maxiloturbinalis — servește la inserția cornetului maxilar (nasal inferior), deasupra căreia la cal se observă orificiul anterior al conductului osos lacrimal. — For. Lacrimale nasale —. La rumegătoare, porc și carnasiere gaura lacrimală nasală este așezată sub creasta maxiloturbinală.

O lamă perpendiculară pe suprafața osului — Proc. Palatinus — se detașează dela fața internă a osului pentru a se uni pe linia mediană cu lama simetrică a maxilei din partea opusă, spre a forma bolta palatină. La baza apofizei palatine o largă gutieră — Sulcus palatinus — începe din urmă dela deschiderea conductului palatin (numită gaura palatină — For. Palatinum majus —) pentru a se termina înainte la fisurile palatine.

Marginea superioară a maxilei se articulează cu oasele din jur.

Marginea inferioară a maxilei este groasă și săpată de cavitățile destinate molarilor pe care le-am numit alveole, în număr variabil (7 la porc, 6 la cal, bou, oaie și câine, 4 la pisică) formând în totalitatea lor limbul alveolar.

Inapoia ultimei alveole limbul se termină printr'o rugozitate mai vizibilă la cal decât la restul animalelor — Tuber alveolare —, eminență rugoasă și foarte limitată. Inaintea primului molar marginea apare în general subțire și liberă formând spațiul interdentar — Margo interalveolaris — sau Diastema.

Extremitatea posterioară la animalele mari formează o exagerată protuberanță rotunjită — Tuber maxilare — înapoia căreia la porc, carnasiere și rumegătoare se găsește o apofiză pterigoidă terminată cu o spină pterigoidă foarte desvoltată la porc și carnasiere.

Un hiatus maxilar spațios se poate vedea deasupra și spre planul median, ocupând partea anterioară a spațiului destinat ochiului. Bine delimitat la cal, hiatusul este mai șters la restul animalelor, cuprinzând în general 3 deschideri:

— For. Maxilare reprezentând intrarea în conductul dentar superior.

— For. sfenopalatinum s. nasale aborale aparţinând în egală măsură maxilarului şi palatinului, şi

— For. Palatinum aborale săpat între palatin şi maxilar cu deschidere în conductul palatin.

Extremitatea anterioară se articulează cu osul incisiv.

CAL (Fig. 122)

Extrem de masiv, maxilarul superior la cal prezintă următoarele caracteristice:

— *Faţa externă* convexă şi netedă mai ales la animalele tinere este ornată de o creastă facială (maxilară) alungită orizontal, care continuă creasta zigomatică şi se termină înainte printr'o spină maxilară relativ ştearsă.

Gaura suborbitară, reprezentând deschiderea conductului dentar superior, se găseşte aşezată deasupra şi înaintea spinei maxilare.

— *Faţa internă* ia parte la formarea pereţilor sinusurilor maxilare prin porţiunea ei posterioară şi la delimitarea cavităţilor nasale prin porţiunea anterioară.

Un relief aşezat deasupra rădăcinilor molarilor arată direcţia canalului dentar superior — Can. infraorbitalis. — Creasta maxiloturbinală aşezată orizontal apare evidentă şi bine delimitată. Deschiderea conductului lacramal osos se poate vedea deasupra acestei creste, continuat încă o porţiune printr'o uşoară renură.

Apofiza palatină este lungă şi largă, unită pe linia mediană cu cea din partea opusă, în partea anterioară fiind perforată de reduse spaţii alungite — fisurile palatine — de obiceiu în număr de 2, câte una de fiecare parte. Marginea apofizei palatine se sudează cu cea din partea opusă, fisurile apărând între porţiunea anterioară a ei şi porţiunea palatină a osului incisiv.

Scanned with OKEN Scanner

Marginea superioară a maxilei se articulează cu incisivul, nasalul, lacrimalul și osul zigomatic.

Marginea inferioară este săpată de 6 alveole înapoia cărora se poate vedea o redusă tuberozitate alveolară rugoasă și net delimitată. Spațiul interdentar apare larg, marginea devenind foarte subțire și relativ tăioasă.

Extremitatea anterioară mult subțiată se sudează la incisiv, fiind săpată (în special la mascul) de o alveolă așezată la limita dintre maxilă și intermaxilar, destinată caninului.

Extremitatea posterioară tuberoasă și rotunjită, formează tuberozitatea maxilară, așezată postero-lateral. Medial se remarcă o suprafață dințată, săpată de o renură oblică care împreună cu similara ei de pe palatin formează conductul palatin.

Hiatusul maxilar larg și spațios prezintă:

— o gaură nasală (sau sfenopalatină) care stabilește legătura cu cavitățile nasale,

— o gaură palatină reprezentând intrarea în conductul palatin, așezată lateral în afara precedentei, și

— o gaură maxilară, intrare în conductul dentar superior așezată supero-lateral.

Mult mai compact la animalele tinere, maxilarul superior conține o cantitate mai mare de țesut spongios la animalele mature, rarifiat pe măsură ce se desvoltă molarii, pentru a forma sinusurile maxilare. Desvoltarea se face printr'un singur nucleu de osificație.

B O U

Maxilarul superior la bou se diferențiază de cel de cal prin următoarele caractere specifice:

Fața externă mai puțin convexă decât la cal este lipsită de creasta facială care este înlocuită printr'o linie curbă ce pleacă dela spina maxilară la creasta zigomatică.

— Spina maxilară izolată este așezată deasupra celui

de al patrulea molar, căpătând un aspect tuberos deosebit — Tuber malare.

— Gaura infraorbitară plasată mult anterior, la nivelul primului molar.

Faţa internă prezintă deschiderea canalului lacrimal sub creasta maxiló-turbinală.

Extremitatea posterioară este rotunjită de o tuberozitate maxilară alungită antero-posterior şi turtită în sens lateral, delimitând deschiderea guturală.

Hiatusul maxilar foarte adânc aşezat între protuberanţa maxilară şi lama palatină.

Spaţiul interdentar prezintă o margine uşor sinuoasă.

Marginea superioară este lipsită de alveolă pentru canin.

Conductul palatin aparţine exclusiv osului palatin, maxila neconcurând la formarea lui.

Gutiera palatină relativ redusă şi ştearsă.

In interior există un singur sinus maxilar care cuprinde şi golul din interiorul tuberculului maxilar. Ca şi la cal osul se desvoltă prin un singur nucleu de osificaţie.

O A I E

Mai puţin alungit decât la bou, maxilarul superior la oaie se diferenţiază prin:

— Gaura infraorbitară aşezată la nivelul celui de al doilea molar.

— Linia curbă care pleacă dela tuberculul molar, extrem de convexă ajungând până aproape de orbită.

— Protuberanţa maxilară mai puţin evidentă.

— Un singur sinus maxilar, mai redus şi localizat exclusiv la corpul maxilei fără să se prelungească în apofiza palatină.

P O R C

Extrem de alungită, maxila dela porc prezintă următoarele caractere diferenţiale:

Scanned with OKEN Scanner

— Faţa externă escavată în gutieră, reprezentând prelungirea fosei incisive.

— Creasta facială scurtă şi groasă.

— Spina maxilară alungită şi aşezată deasupra caninului.

— Apofizele palatine foarte înguste şi foarte lungi.

— Limbul alveolar prezintă 7 alveole.

— Spaţiul inter-dentar extrem de scurt.

— Extremitatea anterioară săpată de o largă alveolă pentru canin.

— Tuberculul maxilar relativ redus.

— Gaura infraorbitară aşezată deasupra celui de al patrulea molar.

— Hiatusul maxilar, cuprins între tuberculul maxilar şi o bifurcaţie apofizară posterioară, este foarte adânc.

— Conductul dentar larg se deschide în hiatus printr'o gaură largă aşezată lateral.

— Adeseori există două găuri nasale.

— Conductul palatin este cuprins între palatin şi tuberculul maxilar.

— Sinusul maxilar relativ redus.

CAINE

Mult mai scurtă decât la restul animalelor domestice, maxila dela câine se prezintă în schimb mult mai largă, caracterizându-se în general prin:

— Lipsa spinei maxilare.

— Nu se poate identifica nici creastă facială.

— Gaura infraorbitară aşezată deasupra carnasierei sau precarnasierei a treia.

— Tuberozitatea maxilară ştearsă.

— Tuberozitatea alveolară înlocuită printr'o apofiză alungită stiloidă — „Spina pterygoidea".

— Marginea superioară se ridică mult în sus formând un unghiu intrând înaintea cavităţii orbitare, veritabilă a-

pofiză — Proc. frontalis maxillae — care se pune în contact cu frontalul, datorită rudimentarei desvoltări a lacrimalului.

— Spaţiul inter-dentar inexistent.

— Extremitatea anterioară săpată de o largă alveolă pentru canin.

— Apofizele palatine scurte şi deplasate spre partea anterioară a marginei inferioare.

— Gaura palatină anterioară aşezată pe faţa inferioară a apofizei palatine în dreptul celui de al patrulea molar, aproape de marginea posterioară a apofizei palatine.

— Gutiera palatină deplasată către linia de sutură a celor două apofize care concură la formarea bolţii.

— Sinusul maxilar relativ redus.

Desvoltarea se face după tipul comun printr'un singur nucleu de osificaţie, osul în general conţinând o mare cantitate de ţesut compact.

PISICA

Mult mai scurtă decât la câine maxila dela pisică are o formă net triunghiulară, prezentând următoarele caractere diferenţiale:

— Faţa externă mult alungită în sus şi uşor escavată.

— Gaura infraorbitară aşezată imediat sub orbită.

— Apofiza frontală extrem de desvoltată, largă, reprezentând o veritabilă porţiune frontală a maxilei.

— Datorită desvoltării acestei apofize osul prezintă în totalitatea lui trei margini:

— o margine anterioară articulată cu osul incisiv şi nasal,

— o margine postero-superioară care concură direct la delimitarea orbitei, şi

— o margine inferioară săpată de 4 alveole.

— Nu există spaţiu interdentar.

— Canalul dentar superior extrem de scurt.

Scanned with OKEN Scanner

— Tuberozităţile maxilare sunt îndepărtate una de alta.

— Găurile palatine anterioare săpate la limita de sutură cu palatinul.

— Gutierele palatine şterse.

— Apofizele palatine extrem de reduse, scurte şi relativ largi.

IEPURE

Mult mai alungită decât cea dela pisică, maxila dela iepure se remarcă prin mulţimea soluţiilor de continuitate reprezentând o infinitate de perforaţii care străbat faţa externă pe toată întinderea ei.

— In această mulţime de perforaţii gaura infraorbitară se pierde, fiind greu de identificat, deşi se găseşte în imediata apropiere a orbitei.

— Tuberozitatea maxilară reliefată în cavitatea orbitară.

— Marginea inferioară prezintă 6 alveole relativ reduse.

— Hiatusul maxilar foarte strâmt.

— Apofizele palatine extrem de scurte şi înguste.

PASĂRI

Aşezate la baza ciocului, cele două maxile ale pasărilor sunt extrem de reduse şi în stare rudimentară. Impreună formează o parte din bolta palatină concurând la completarea pereţilor cavităţilor nasale.

Scanned with OKEN Scanner

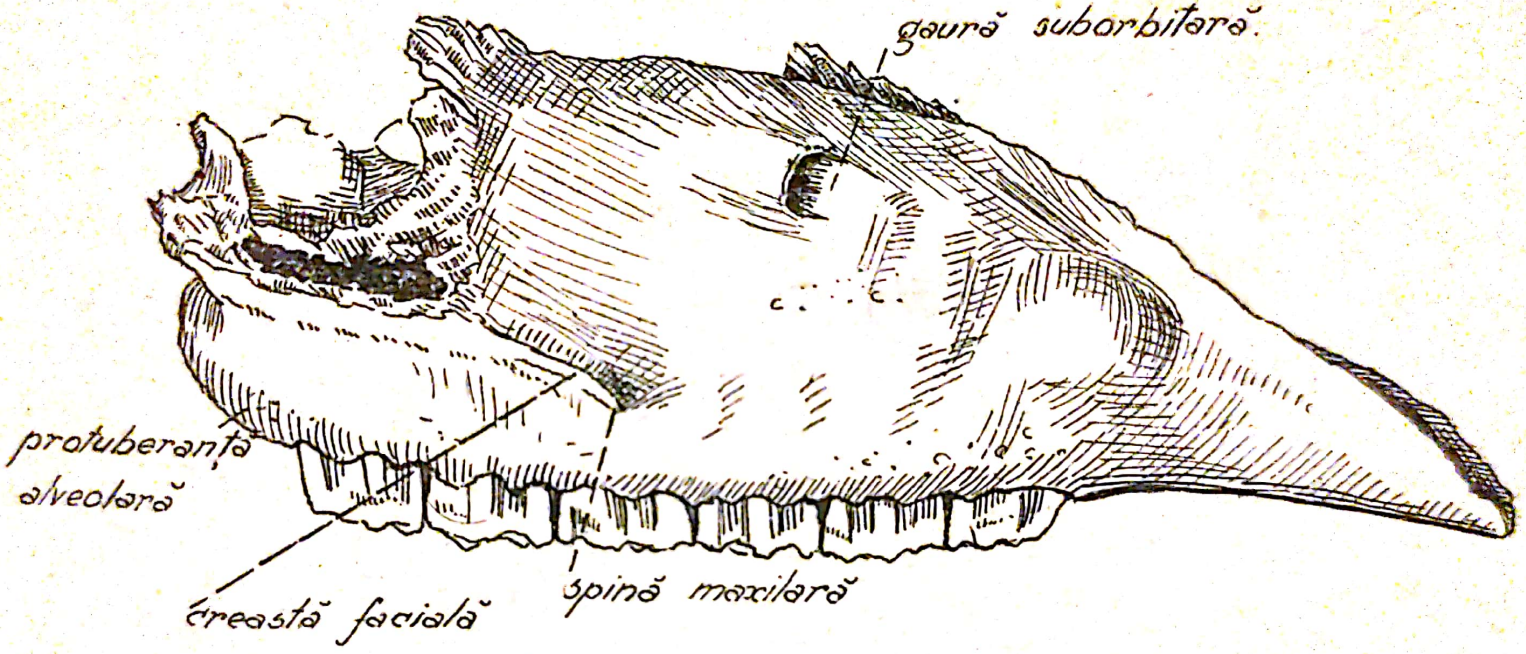

Fig. 122 Maxila de cal.

Scanned with OKEN Scanner

INCISIVUL — OS INCISIVUM

Numit încă și intermaxilar, premaxilar, osul incisiv este așezat la extremitatea anterioară a capului, prezentând un corp — Corpus osis — și două prelungiri apofizare: Proc. nasalis și Proc. palatinus.

Corpul în general este trifaciat cu:

— o față labială sau externă,

— o față bucală sau inferioară, și

— o față medială sau suturală.

Fața medială se sudează la fața corespondentă a osului simetric fiind parcursă de o scizură care concură la formarea canalului incisiv — Can. incisivus. — La bou și oaie partea anterioară a feței suturale se îndepărtează de osul opus, lăsând o spărtură între cele două oase — Fissura incisiva — reprezentând ca și la porc canalul incisiv.

Apofiza nasală se insinuiază între nasal și maxilă.

Apofiza palatină unită pe linia mediană cu corespondenta ei delimitează împreună cu corpul osului și partea anterioară a maxilei o fisură — Fissura palatina — mai îngustă la porc, pisică, câine și cal, mai largă la bou, oaie și iepure.

C A L

La cal incisivul prezintă fața labială netedă și convexă.

— Fața bucală parcursă de continuarea scizurei palatine, ușor concavă.

— Fața suturală dințată și unită la fața corespondentă

a osului opus, parcursă de o gutieră care concură la formarea canalului incisiv.

Extremitatea anterioară a corpului, curbă, reprezentând o porțiune din marginea infero-laterală este ușor convexă și săpată de 3 alveole destinate incisivilor. Restul marginei concură la spațiul inter-dentar.

— Apofiza nasală puternică și foarte desvoltată, turtită în partea superioară, se articulează cu nasalul și maxila.

— Apofiza palatină subțire și turtită de sus în jos concură la formarea boltei palatine. Sudată parțial la apofiza corespondentă a osului opus, delimitează împreună cu maxila și corpul incisivului fisura palatină.

Conținând o mare cantitate de țesut spongios, se desvoltă printr'un singur nucleu de osificație.

BOU

Lipsit de alveole pentru incisivi, osul incisiv dela bou se caracterizează prin:

— Redusă desvoltare a corpului.

— Lipsa alveolelor.

— Marginile apofizei palatine îndepărtate anterior delimitând o fisură incisivă largă.

— Fisurile palatine extrem de largi.

— Apofizele, atât cea palatină cât și cea nasală, relativ subțiri.

OAIE

Corpul intermaxilarului la oaie se prezintă extrem de redus cu apofizele înguste și subțiri, în special cea palatină. Apofiza nasală curbată, fisura palatină extrem de largă, iar fisura incisivă îngustă și adâncă.

PORC

Corpul osului extrem de redus, mai desvoltat totuşi decât la rumegătoare nu se sudează la cel din partea opusă. Apofizele nasale puternice se articulează cu nasalul pe aproximativ 2/3 din lungimea lor. Fisurile palatine scurte şi largi. Fisura incisivă adâncă.

CÂINE

Corpul osului incisiv la câine bine desvoltat, gros şi lipsit de gaura incisivă, prezintă apofizele bine desvoltate. Fisura palatină eliptică şi net delimitată.

PISICĂ şi IEPURE

Reduse şi relativ scurte, oasele incisive delimitează o fisură palatină relativ întinsă.

Scanned with OKEN Scanner

PTERIGOIDUL — OS PTERYGOIDES

Pterigoidienele sunt cele mai mici oase dintre oasele craniului, subţiri şi turtite în sens lateral, delimitând aproximativ deschiderea choanelor. Relativ puţin desvoltat la animalele mari, cu totul rudimentar reprezentat printr'un tubercul pterigoidien la porc, osul pterigoid ajunge la desvoltarea maximă la carnasiere.

In descrierea lui se poate prezenta o faţă laterală, o faţă medială, o extremitate inferioară şi una superioară.

C A L

Turtit dintr'o parte în alta, pterigoidienul la cal este aşezat pe partea medială a crestei pterigopalatine şi-a apofizei pterigoidiene într'o direcţie oblică antero-infero-laterală, depăşind prin extremitatea lui inferioară creasta pterigo-palatină.

— Faţa laterală se uneşte cu creasta pterigo-palatină.

— Faţa medială este acoperită de mucoasa faringiană.

— Extremitatea superioară concură la formarea conductului vidien — Can. ni Pterigoidei.

— Extremitatea inferioară este liberă şi recurbată, formând ciocul apofizei pterigoidiene, — Hamulus — peste care alunecă tendonul peristafilinului extern.

In totalitatea lui compact, pterigoidul se desvoltă printr'un singur nucleu de osificaţie.

B O U

Mai larg în partea superioară decât la vârf şi suprapus peste sutura dintre palatin şi apofiza pterigoidiană,

Scanned with OKEN Scanner

pterigoidienul la bou astupă un redus canal care se găsește între aceste două oase.

Vârful foarte redus se recurbează ca și la cal.

OAIE

Ca și cel de bou este foarte larg la bază și cu vârful ascuțit și recurbat, fără a prezenta caractere diferențiale importante.

PORC

Atașat sfenoidului, formează cu acesta fossa pterigoidiană, pentru a se detașa complet prin extremitatea lui inferioară concurând la tuberculul tricuspid de pe marginea coarnelor, tuberculul format din mamelonul palatin, apofiza și cârligul pterigoid.

CÂINE

De formă patrulateră, comparativ foarte desvoltat, acoperă apofiza subsfenoidală. Unghiul infero-posterior apofiziform este ascuțit și îndoit în cârlig.

PISICĂ

Mai desvoltat încă decât cel dela câine, se diferențiază prin lungimea apofizei infero-posterioare cu aspect de spină și cârligul exagerat pe care aceasta îl poartă.

IEPURE

Cu o formă tot aproximativ patrulateră, asemănător cu cel al carnivorelor se diferențiază grație desvoltării mult mai reduse a cârligului. Așezat în prelungirea palatină

concură împreună cu apofiza palatină la formarea fosei pterigoidiene care e foarte adâncă.

PASĂRI

Foarte redus se articulează diartrodial cu palatinul și osul patrat.

Scanned with OKEN Scanner

LACRIMALUL — OS LACRIMALE

Aşezat înaintea orbitei, lacrimalul afectează la toate speciile o formă particulară fiind îndoit în unghiu drept şi prezentând în general o faţă externă despărţită în două porţiuni: una care concură la delimitarea orbitei — facies orbitalis —, alta care ia parte la completarea feţii — facies facialis — şi o faţă internă sau nasală — facies nasalis.

Pe faţa externă în dreptul unghiului de îndoire se găseşte o margine — Margo orbitalis — care delimitează faţa facială de faţa orbitară. La cal şi marile rumegătoare pe această margine se poate vedea un redus tubercul neregulat — Proc. lacrimalis aboralis.

Faţa anterioară — Facies facialis — aproape dreaptă la majoritatea animalelor, este netedă cu excepţia calului unde se poate vedea un al doilea tubercul — Proc. lacrimalis oralis — numit încă şi tubercul lacrimal. La porc la limita superioară a acestei feţe în apropierea marginei orbitale se găsesc două orificii — Forr. lacrimalia.

Faţa orbitară — Facies orbitalis — la toate animalele este uşor concavă. In urma marginei orbitare la cal, câine şi rumegătoare osul este uşor escavat printr'o redusă fosă destinată şacului lacrimal — Fossa saci lacrimalis — în spatele căreia se găseşte o a doua adâncitură — fossa muscularis — destinată muşchiului oblicul ventral.

La rumegătoare partea superioară a osului este completată de o eminenţă pneumatizată numită bula lacrimală.

CAL

Lacrimalul la cal prezintă:

— *Faţa externă* divizată prin marginea orbitară în două porţiuni:

— Porţiunea posterioară — Facies orbitalis — perforată de deschiderea canalului lacrimal şi escavată înapoia deschiderii conductului de o fosetă lacrimală.

— Porţiunea anterioară — Facies facialis — uşor bombată prezintă un tubercul lacrimal redus.

— *Faţa nasală* este accidentată de o serie de creste care concură la formarea pereţilor despărţitori ai sinusurilor maxilar şi frontal. Un relief cilindric şi alungit arată direcţie canalului lacrimal, care pleacă dela faţa orbitară.

Circumferinţa osului este în general neregulată şi ia contact cu oasele din jur.

Conţinând numai ţesut compact se desvoltă printr'un singur nucleu.

BOU

Mult mai voluminos decât cel de cal, lacrimalul de bou prezintă următoarele caractere diferenţiale:

— Faţa anterioară alungită ia contact cu osul jugal, nasal, maxilă şi frontal.

— Faţa orbitară se termină printr'o dilataţie numită *bula lacrimală* care ocupă fundul orbitei, formaţiune extrem de fragilă, aşezată deasupra protuberanţei maxilare al cărui sinus îl completează.

— Orificiul lacrimal se deschide pe marginea orbitară.

Adesea lacrimalul la bou se desvoltă prin 2 nuclei de osificaţie.

OAIE

Osul lacrimal la oaie are o formă extrem de variată

datorită porțiunei faciale care poate lua desvoltări cu totul diferite. Uneori această porțiune este foarte întinsă, alte ori puțin desvoltată cu o formă tot atât de variabilă.

Inaintea orbitei se poate vedea o adâncitură specifică speciei ovine, numită *fosa lacrimală.*

— Fundul acestei fose este perforat de o serie de găurele.

— Canalul lacrimal destul de redus își are deschiderea înaintea marginei orbitare.

— Bula lacrimală în general mai puțin desvoltată decât la bou.

— Un orificiu care stabilește legătura dintre orbită și conductul dentar superior se găsește așezat deasupra bulei aproximativ la 1 cm. înapoia orificiului lacrimal.

PORC

Mai redus decât la rumegătoare, lacrimalul la porc prezintă:

— Porțiunea facială a feței externe scobită de o adâncă fosă — Fossa canina — continuare a fosei canine a maxilarului superior.

— Deasupra respectivei fose o ușoară creastă transversală neregulată separă fosa de restul osului.

— Un dublu orificiu lacrimal se poate vedea pe marginea orbitară, cel superior este săpat chiar pe margine, cel inferior la limita dintre marginea orbitară și porțiunea facială.

— In locul bulei lacrimale la porc se vede o fosă lacrimală adâncă și foarte îngustă.

CÂINE

Spre deosebire de animalele mari, câinele prezintă un os lacrimal extrem de redus și neîndoit în unghiu. In modul acesta osul nu va prezenta decât porțiunea orbitară

neexistând o porțiune facială a feței externe. Forma generală a osului se aseamănă cu aceea a unui patrulater.

Pe fața orbitară, singura existentă, se poate vedea:

— Deschiderea canalului lacrimal printr'un singur orificiu.

— O creastă orbitară ventrală redusă.

In partea superioară osul ia contact cu frontalul prin intermediul unei apofize frontale scurte.

Datorită formei lui cu totul speciale lacrimalul la câine este singurul din seria animală care-și justifică denumirea de os unquis care i-a fost dată uneori imitând antropotomia.

PISICĂ

Asemănător cu cel dela câine lacrimalul dela pisică este un os încă mai redus, așezat exclusiv în orbită fără să ajungă cel puțin la marginea orbitară.

— Apofiza frontală în general mai redusă decât la câine.

— Creasta orbitară ventrală ștearsă.

IEPURE

Extrem de redus și foarte subțire, lacrimalul la iepure deși este lipsit de porțiunea facială ca și la carnivore, se deosebește de ori care altul grație unei expansiuni anterioare care apare în partea anterioară a orbitei sub forma unui redus tubercul lacrimal.

Cu o formă mai mult sau mai puțin asemănătoare cu aceea a unui solz, lacrimalul ocupă partea anterioară a orbitei, tuberculul amintit apărând pe porțiunea facială.

PASĂRI

Foarte redus și așezat pe marginea anterioară a orbitei, lacrimalul la pasări trimite în jos o prelungire apofiziformă care apare liberă în cavitatea orbitară.

Scanned with OKEN Scanner

OSUL ZIGOMATIC — OS ZIGOMATICUM

Așezat pe laturile feței, osul zigomatic concură la toate animalele la delimitarea laterală a orbitelor, stabilind legătura dintre oasele neurocraniului și splachnocraniului printr'un fel de punte denumită arcadă zigomatică — arcus zygomaticus. — Zigomaticul poate fi sistematizat și împărțit într'o față externă, o față internă, o margine superioară, o margine inferioară, o extremitate anterioară și una posterioară.

Fața externă la majoritatea animalelor este la rândul ei subîmpărțită într'o porțiune maseterică, o porțiune facială și o porțiune orbitară.

Porțiunea facială și orbitară sunt separate de porțiunea maseterină de o puternică creastă numită „crista facialis s. zygomatica".

Fața internă concură la formarea sinusului maxilar superior.

Marginea superioară extrem de neregulată la bou și porc, este ornată de câte o expansiune — apofiza frontală — Proc. frontalis. — La porc o a doua apofiză — Proc. lacrimalis — este destinată suturii cu osul lacrimal, apofiză prezentă de altfel și la carnasiere.

Marginea inferioară se articulează cu maxilarul.

Marginea posterioară se termină printr'o veritabilă apofiză destinată articulării cu temporalul — Proc. temporalis.

Scanned with OKEN Scanner

CAL

La cal zigomaticul are o formă particulară, neregulat triunghiulară, prezentând 2 fețe, 2 margini, o bază și un vârf.

— Fața externă mult mai lată anterior se prelungește înapoi pe apofiza temporală care formează vârful osului.

— In lungimea ei este parcursă de creasta zigomatică sau facială.

— Porțiunea orbitară a feței externe este netedă și concavă.

— Marginea inferioară este delimitată de creasta facială.

— Nu există porțiune maseterină, (sau este extrem de redusă).

— Baza se articulează cu maxilarul.

— Vârful se unește la apofiza zigomatică a squamosalului pentru a forma arcada zigomatică.

BOU

Zigomaticul de bou se deosebește de cel de cal prin:

— Porțiunea facială redusă.

— Creasta zigomatică așezată la jumătatea feței externe și trasă lateral.

— Fața maseterină se întinde mult sub creasta facială.

— Vârful așezat posterior este bifurcat prezentând o apofiză frontală și o apofiză temporală.

OAIE

In general zigomaticul la oaie este foarte asemănător cu cel dela bou, cu deosebirea că porțiunea facială preorbitară este mult mai întinsă la oaie.

Scanned with OKEN Scanner

PORC

La porc zigomaticul prezintă caracteristica unei diviziuni bifide posterioare, între care se insinuiază apofiza zigomatică. Mai lat și mai puternic decât la alte animale, extremitatea posterioară ajunge la condilul temporalului.

Marginea inferioară convexă se continuă înainte cu creasta zigomatică.

Nu există față maseterină.

Marginea superioară prezintă un rudiment de apofiză lacrimală.

Apofiza frontală deși există nu ajunge să se articuleze cu apofiza zigomatică a frontalului.

CÂINE

Reprezentat printr'o lamă osoasă de formă triunghiulară, extrem de alungit, zigomaticul la câine este relativ bine desvoltat și puternic, articulat înapoi numai cu apofiza zigomatică a temporalului, fiind lipsit de contact cu frontalul.

— Este lipsit de porțiune maseterină.

— Baza este puternic scobită pentru a se articula cu maxilarul.

— Vârful alungit și tăiat oblic se încalecă cu apofiza zigomatică a temporalului pe o distanță apreciabilă.

— Marginea inferioară concavă și extrem de groasă formează o creastă zigomatică puternică.

— Marginea superioară este prevăzută cu două rudimente apofizare:

— O redusă „apofiză frontală" care însă nu ajunge să ia contact cu frontalul, necompletând deci arcada orbitară, orbita nefiind despărțită de fosa supraorbitară.

— O și mai redusă apofiză articulară cu lacrimalul.

PISICĂ

Osul zigomatic la pisică se diferenţiază de cel de câine prin:

— Corpul în general mai curb, mai scurt şi mai puternic.

— Apofiza frontală în general mai desvoltată decât la câine, fără să ajungă însă niciodată să completeze arcada orbitară.

— Creasta maseterină împarte faţa laterală în 2 porţiuni, fiind aşezată cam la jumătatea feţii externe.

— Din această aşezare rezultă că se poate vedea o redusă porţiune maseterină.

— Baza osului dreaptă şi lipsită de eşancrură.

IEPURE

Foarte desvoltat şi mult turtit dintr'o parte în alta, zigomaticul la iepure depăşeşte înapoi apofiza zigomatică a temporalului.

— Creasta zigomatică apropiată de marginea inferioară.

— Nu există faţă maseterină.

— Nu există nici apofiză frontală.

— Articularea cu maxilarul se face în cot, zigomaticul în întregime părând ţinut la distanţă de restul oaselor.

PASĂRI

Foarte subţiri şi cu formă styloidă, zigomaticele la pasări sunt unite la osul patrat cu extremitatea posterioară, şi sudate cu extremitatea anterioară la maxilarul superior.

Forma lor styloidă le deosebesc de oricare alt os, fiind în general puţin rezistente.

VOMERUL — VOMER

Os impar, așezat pe linia mediană, vomerul la toate animalele ocupă partea superioară a simfizei palatine dela partea anterioară a cavităților nasale până la deschiderile guturale, servind drept sprijin septumului nasal.

Mult alungit, în totalitatea lui prezintă două fețe, două margini și două extremități.

Marginea superioară este săpată de o renură numită „sulcus septi narium", în care se așează septumul nasal.

Marginea inferioară poate fi împărțită în două porțiuni:

— o porțiune anterioară groasă și ușor denticulată — Basis vomeris — așezată pe sutura mediană a oaselor palatine, și

— o porțiune posterioară netedă și tăioasă — Crista vomeris — aparentă în dreptul deschiderilor guturale.

Fețele în general sunt netede și ușor convexe.

Extremitatea anterioară ia contact cu apofizele palatine ale osului incisiv.

Extremitatea posterioară articulată cu sfenoidul prezintă două expansiuni laterale — Alae vomeris — separate de o ușoară șănțuitură — Inc. sfenoidea.

CAL

Se remarcă în mod deosebit finețea lamelor osoase compacte care sunt relativ înguste și lungimea exagerată a corpului, așa cum nu va fi întâlnit la niciun alt animal.

Scanned with OKEN Scanner

— Sulcus septi narium, larg și adânc, se întinde pe toată marginea superioară.

— Baza vomerului extrem de dințată ia contact intim cu sutura mediană a apofizelor palatine.

— Creasta vomerului în porțiunea ei vizibilă este rotunjită și puțin marcată.

Desvoltarea se face printr'un singur nucleu de osificație, rezultând țesut compact exclusiv.

BOU

Extrem de subțire, în schimb foarte larg, vomerul la bou se remarcă prin:

— Sulcus septi narium exagerat de adânc, îmbrățișând corpul sfenoidului.

— Baza vomerului nu se sprijină pe apofizele palatine decât în jumătatea anterioară, rezultând o comunicare între cele două fose nasale pe sub vomer în porțiunea posteroiară a cavităților nasale.

OAIE

Tot atât de subțire ca și la bou, prezentând în general aceiași conformație, lasă să comunice cele două cavități nasale între ele.

PORC

Foarte larg și sprijinit de apofizele palatine pe toată lungimea lui vomerul dela porc prezintă:

Sulcus septi narium adânc și ocupat în întregime de septumul nasal. Creasta rotunjită și netăioasă. Sutura la apofizele palatine se face prin intermediul unei creste care ocupă fața superioară a apofizelor.

CAINE

In mod particular la câine se poate distinge cum cele două aripi ale vomerului unite la palatine circumscriu găurile guturale.

PISICĂ

In principiu vomerul de pisică se deosebește de cel dela câine prin scurtimea lui comparativă, prin așezarea lui și sudura la palatine delimitând ca și la câine deschiderile guturale.

IEPURE

Așezat în fundul foselor guturale, vomerul dela iepure se remarcă prin lungimea crestei care ajunge până la apofizele palatine ale incisivului.

Scanned with OKEN Scanner

OSUL PALATIN — OS PALATINUM

Așezat între cele două maxilare superioare oasele palatine delimitează la toate animalele deschiderea guturală sau choanele. Orientat în două planuri osul palatin cuprinde o lamă orizontală — Lamina horisontalis s. palatina, o lamă verticală — Lamina sagittalis s. maxillaris — și o porțiune mediană — Pars media — de schimbare de plan.

Porțiunea palatină turtită de sus în jos formează marginea anterioară a deschiderii guturale — Crista palatina — veritabilă creastă în arcadă prezentând la punctul de sutură mediană un tubercul spiniform — Spina palatina — mai vizibil la carnasiere decât la restul animalelor domestice.

Pe marginea anterioară, la cal, se poate vedea o redusă eșancrură care delimitează deschiderea canalului palatin. La restul animalelor deschiderea canalului — For. palatinum majus — se deschide pe fața inferioară a osului. La rumegătoare pe fața inferioară adesea se pot vedea în loc de o singură gaură două găuri, una mai largă reprezentând deschiderea principală a conductului — For. palatinum majus —, alta mai mică — câte odată chiar mai multe — Forramina palatina minora.

Porțiunea maxilară circumscrie hiatusul maxilar.

Porțiunea mijlocie mai evidentă la animalele mari, circumscrie marginile deschiderii guturale. La cal se poate vedea pe fața de sutură a acestei porțiuni o redusă renură care ia parte la formarea conductului palatin.

Scanned with OKEN Scanner

CAL

Mult alungit și turtit după norma comună, osul palatin la cal prezintă cele trei porțiuni net distincte cu următoarele caracteristice:

— *Porțiunea orizontală* turtită de sus în jos ia parte la formarea arcadei palatine, fiind delimitată de deschiderea anterioară a canalului palatin și de limita posterioară a arcadei palatine. Pe linia de sutură mediană spina palatină apare relativ redusă și ștearsă.

— *Porțiunea mediană* sau guturală este turtită în sens lateral și așezată pe marginile deschiderii guturale, prezentând o față de sutură și o față liberă. Fața liberă este netedă. Fața de sutură se articulează cu o suprafață asemănătoare de pe maxilă, fiind parcursă în lungimea ei de o renură oblică în raport cu osul, care concură la delimitarea conductului palatin.

— *Porțiunea maxilară* sau orbitară se ridică între sfenoid și tuberozitatea maxilară circumscriind hiatusul maxilar — Fossa pterigo-maxilaris. O redusă scizură stafilină se prelungește înainte pentru a ajunge la porțiunea palatină. Cele două compacte ale crestei puțin îndepărtate una de alta lasă între ele un spațiu, care va delimita sinusul sfeno-palatin.

Os extrem de compact, palatinul se desvoltă printr'un singur nucleu de osificație.

BOU

Spre deosebire de cal, palatinul la bou prezintă porțiunea orizontală s. palatină extrem de desvoltată și foarte întinsă.

— *Porțiunea orizontală* ia parte pe o suprafață remarcabilă la formarea boltei palatine, prezentând două sau mai multe deschideri ale conductului palatin dintre care cea mai anterioară este de obicei cea mai mare, reprezen-

tând — For. palatinum majus —, restul găurilor fiind desemnate sub numele de — foramina palatina minora.

— Intrarea în conductul palatin — For. palatinum aborale — aparţine acestei porţiuni.

— *Porţiunea mediană* este foarte redusă.

— *Porţiunea maxilară* reprezentată printr'o subţire lamă sagitală care limitează deschiderea guturală, este foarte apropiată de simetrica ei, rezultând o arcadă palatină în unghiu.

Dacă porţiunea maxilară este relativ subţire, porţiunea palatină sau orizontală prezintă o grosime apreciabilă fiind în acelaş timp săpată de prelungirea sinusului maxilar.

O A I E

Contrar celor observate la bou, palatinul dela oaie prezintă porţiunea palatină mai redusă, cu conductele palatine săpate între palatin şi maxilar.

Porţiunea maxilară sudată la apofiza pterigoidienă.

Spina palatină cu totul ştearsă şi arcada mai largă.

Hiatusul maxilar reprezentat printr'o adevărată fosă pterigo-maxilară mai puţin adâncă.

Se constată deasemenea că sinusul maxilar nu cuprinde nici porţiunea maxilară, nici pe cea palatină.

P O R C

Palatinul dela porc prezintă în general un caracter de os masiv cu porţiunea palatină relativ scurtă şi reunită la cea din partea opusă în unghiu larg.

— Arcada palatină prezintă o dublă spină palatină, redusă.

— Porţiunea guturală îngustă şi groasă terminată printr'un tubercul.

— Pe linia de sudură a celor două palatine se poate

vedea o creastă tăioasă destinată articulării cu vomerul, linie care parcurge faţa superioară pe o mare distanţă.

— Nu există nicio urmă de sinus palatin.

CÂINE

Extrem de desvoltat, palatinul la câine se întinde dela jumătatea bolţii palatine la frontal, concurând într'o mare măsură la formarea planşeului orbitei.

— *Porţiunea orizontală* realizează mai bine de o treime din suprafaţa bolţii palatine, afectând o formă net elipsoidală.

— Arcada palatină are forma unei reduse acolade, prezentând la extremitatea liniei de sutură o spină relativ desvoltată.

— *Porţiunea orbitară* concură la formarea planşeului orbitei, ajungând în partea superioară până la frontal şi conductul dentar superior.

— Dintre orificiile prezente în hiatusul maxilar, deschiderea nasală şi palatină îi aparţin în întregime. Un al doilea orificiu de comunicare cu cavităţile nasale este destul de frecvent, în care caz apropierea lui de orificiul conductului dentar superior este cu totul remarcabilă.

PISICĂ

Se remarcă în mod cu totul deosebit exagerata desvoltare a porţiunei palatine care ajunge până la jumătatea bolţii.

O scizură evidentă pleacă dela gaura nasală la marea fantă sfenoidală, scobind suprafaţa osului.

IEPURE

Spre deosebire de pisică, iepurele prezintă un palatin relativ redus, mai ales în porţiunea lui palatină.

Scanned with OKEN Scanner

— Conductul palatin se deschide la linia de sutură palato-maxilară.

— Porțiunea maxilară desvoltată.

Deschiderile guturale apar în fundul unei depresiuni adânci din cauza exageratei desvoltări a porțiunei de os care le delimitează.

Extremitățile posterioare ale osului par ușor îndepărtate una de alta, dând un aspect special regiunei gu-turale.

PASĂRI

Cu o formă lamelară la palmipede, stiloidă la galinacee, palatinul delimitează deschiderile guturale, concurând la formarea bolții palatine într'o măsură mai redusă decât la animalele mamifere.

Extremitatea anterioară se articulează la maxilarul superior și premaxilar, iar cea posterioară la pterigoidien.

CORNEȚII — OSSA TURBINATA

Corneții reprezintă două coloane osoase, goale în interior, așezate în cavitățile nasale și fixate la pereții osoși ai acestor cavități.

In general se disting doi corneți unul superior — *Nasoturbinale* — și altul inferior — *Maxiloturbinale.*

Cornetul superior cel mai adesea este osos în totalitatea lui și rulat de sus în jos și în afară.

Cornetul inferior cuprinzând o mare parte de cartilaj este rulat în sens invers, respectiv de jos în sus și în afară. La rumegătoare diviziunea lui este net marcată.

La carnasiere între cele două cornete se interpun o serie de volute etmoidale care complică în mod special configurația regiunei.

In principiu între cei doi corneți rămâne un spațiu numit meat mijlociu. Alte două spații similare se observă, unul între plafonul cavității și cornetul superior — meatul superior —, altul între cornetul inferior și planșeul cavității — meatul inferior.

CAL (Fig. 123)

Calul prezintă doi corneți nasali, unul superior, altul inferior.

Cornetul superior — Nasoturbinale — este format din țesut osos extrem de fragil deși compact, reprezentând un fel de lamă papiracee înrulată în cornet și fixată la creasta nasoturbinală a nasalului.

Partea lui posterioară se confundă cu etmoidul pentru

care motiv adesea a mai fost descris ca o volută etmoidală exagerată.

In interior cornetul închide un gol — Cavum nasoturbinale — separat în două porțiuni de o lamă transversă. Compartimentul posterior concură la formarea sinusului frontal, în timp ce porțiunea anterioară la rândul ei subdivizată comunică cu cavitatea nasală.

— *Cornetul inferior* — Maxiloturbinale — cuprinde o porțiune osoasă relativ scurtă, continuată cu o porțiune cartilaginoasă mult mai desvoltată.

Lipsit de orice raport cu etmoidul, extremitatea lui posterioară de abia ajunge la nivelul găurilor guturale, fixându-se la creasta maxilei.

Golul din interior — Cavum maxiloturbinale — se poate subdiviza tot în două porțiuni:

— porțiunea posterioară sau sinusală comunică cu sinusul maxilar inferior, concurând prin continuitate la delimitarea peretelui intern.

— porțiunea inferioară sau anterioară se continuă bifurcat până la intrarea în cavitățile nasale.

Meatul superior este relativ redus, cuprins între nasoturbinale și plafonul cavității nasale.

Meatul mijlociu mai larg comunică cu sistemul cavitar al porțiunei anterioare al cornetului superior. In partea lui posterioară se vede comunicarea sinusurilor cu cavitățile nasale.

Meatul inferior cuprinde spațiul dintre maxiloturbinale și planșeul cavității.

Desvoltați fiecare prin câte un nucleu special de osificație, nasoturbinale se sudează de timpuriu la creasta nasoturbinală a nasalului. Maxiloturbinale în schimb se osifică destul de târziu și deși atașat la creasta maxiloturbinală niciodată nu se sudează cu maxila.

Scanned with OKEN Scanner

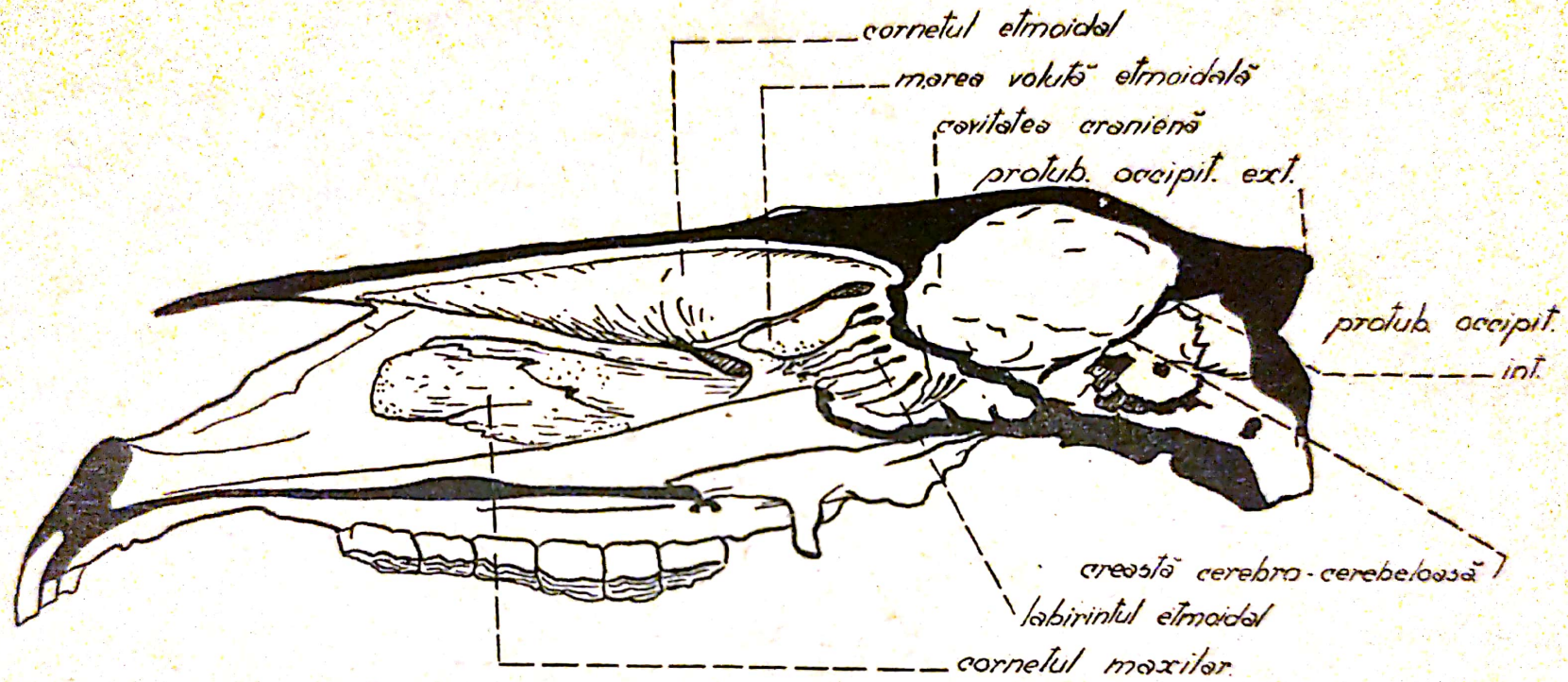

Fig. 123 Secțiune sagitală în craniul de Cal.

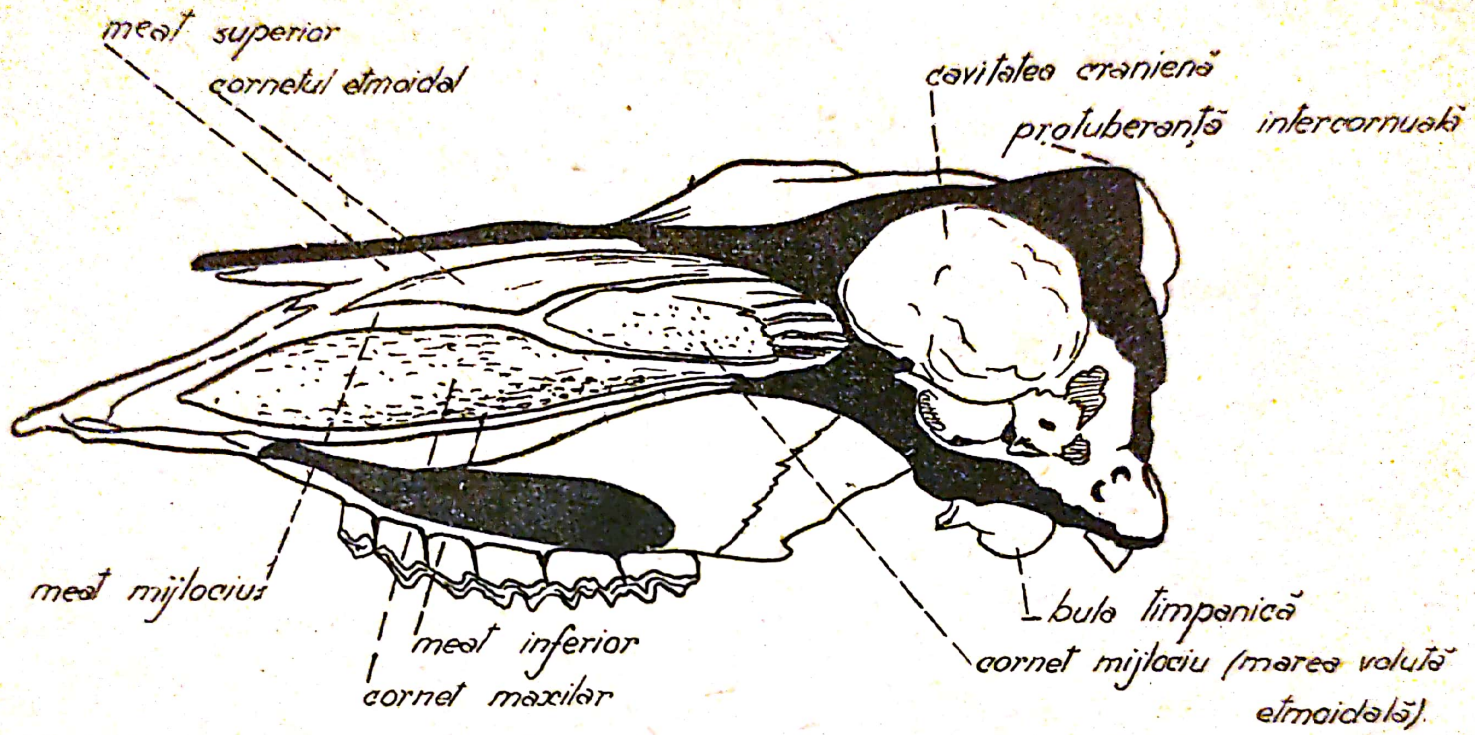

Fig. 124 Secțiune sagitală în craniul de Bou.

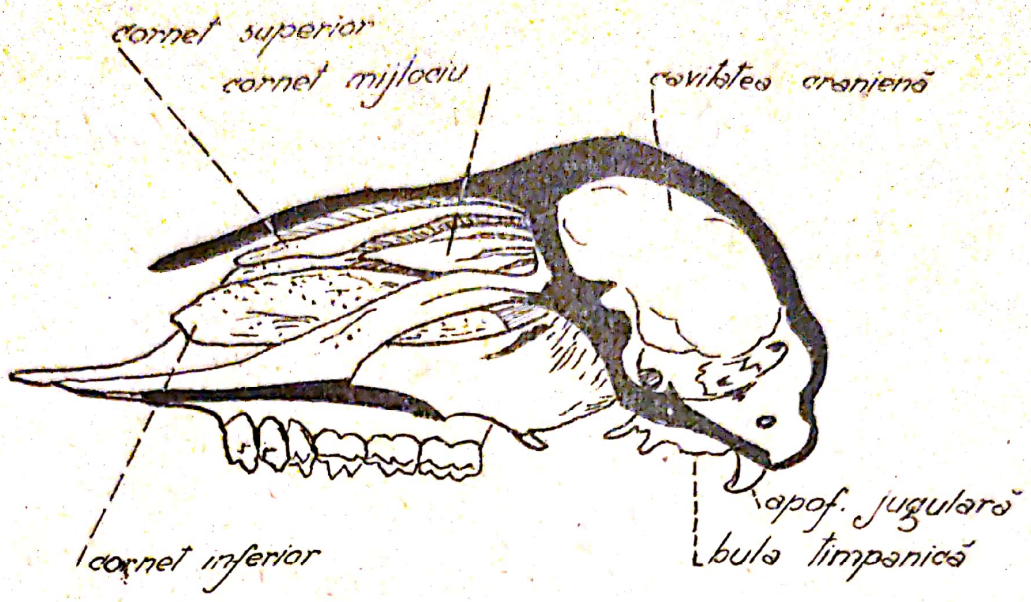

Fig. 125 Secțiune sagitală în craniul de oaie

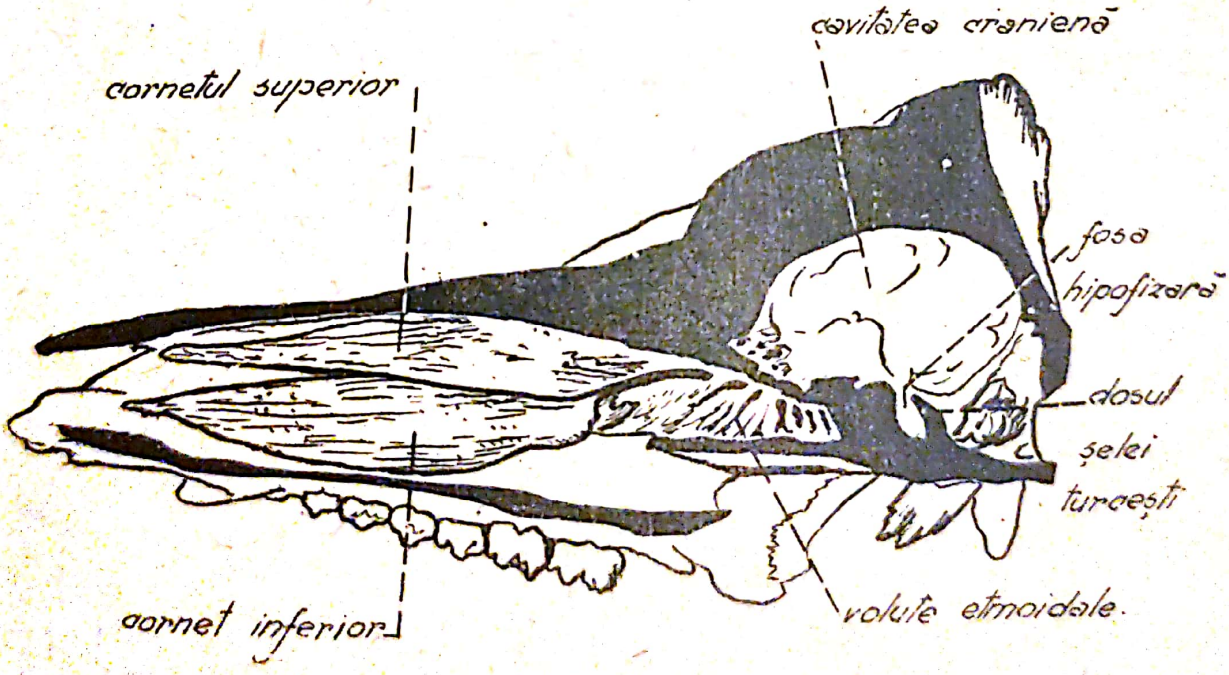

Fig. 126 Secțiune sagitală în craniul de porc

BOU (Fig. 124)

Fără să se abată dela regula tipului comun, prezentând deci numai doi corneți, totuși pe piesa proaspătă boul pare a prezenta 3 formațiuni: un cornet superior, un cornet mijlociu și un cornet inferior, datorită faptului că marea volută etmoidală extrem de desvoltată se insinuiază între cei doi corneți dând impresia existenței unui cornet în plus.

Nasoturbinale redus datorită desvoltării volutei etmoidale, nu reprezintă decât porțiunea sinusală a cornetului, aparținând în întregime sinusului frontal. Lipsit de îndoituri spirale lama osoasă care-l delimitează se prinde la nasal prin ambele margini.

Maxiloturbinale mult mai desvoltat decât precedentul este lipsit în schimb de porțiunea superioară sinusală, neexistând niciun fel de comunicare între cavitatea cornetului și sinusul maxilar. In partea inferioară lama se bifurcă constituind 2 corneți.

OAIE (Fig. 125)

Ca și la bou, la oaie nu se vor putea distinge decât câte o singură porțiune pentru fiecare cornet. Marea volută etmoidală extrem de desvoltată repetă configurația dela bou.

Maxiloturbinale marchează mai evident bifurcația lamei osoase în partea inferioară și anterioară dând naștere la doi corneți spiralați în sens invers.

PORC (Fig. 126)

Datorită configurației speciale pe care o prezintă volutele etmoidale, cei doi corneți sunt separați între ei de respectivele formațiuni, meatul mijlociu fiind ocupat în mare parte de aceste volute.

In plus cei doi corneți sunt încă mai alungiți, mai

Scanned with OKEN Scanner

subțiri, maxiloturbinale fiind lipsit de comunicare, (ca și la rumegătoare), cu sinusul maxilar.

CÂINE (Fig. 127)

Configurația corneților la carnasiere și în special la câine se deosebește fundamental de cea constatată la restul animalelor domestice, deși în principiu tipul general este respectat. Existând tot doi corneți nasali, datorită desvoltării exagerate și cu totul a parte a volutelor etmoidale care se prelungesc mult anterior, cavitățile nasale par a prezenta o infinitate de formațiuni spiralate analoage corneților.

In realitate nu sunt decât multitudinea cutelor pe care le prezintă pe de o parte volutele, iar pe de altă parte plisarea cu totul specifică a cornetului maxilar.

Cornetul nasal cutat și el ocupă partea superioară a cavității. Cutele pe care le prezintă sunt în general reduse la număr în raport cu cele ale cornetului inferior și localizate spre plafonul cavității nasale.

Cornetul inferior extrem de plisat prezintă inițial o singură lamă osoasă care însă dela origine aproape se bifurcă în genul celei dela rumegătoare și porc. Respectivele lame însă departe de a da o simplă dedublare a cornetului spre extremitatea lui anterioară, fiecare la rândul ei prezintă o infinitate de lame terțiare dispuse longitudinal care dau aspectul cutat al cornetului.

Niciunul din corneți nu comunică cu sinusurile oaselor din jur.

PISICĂ (Fig. 128)

Dispuși în principiu într'un mod asemănător ca cel dela câine, corneții la pisică se remarcă prin numărul mai redus al volutelor etmoidale, în schimb drept compensare se observă o mai exagerată plisare a cornetului maxilar.

IEPURE (Fig. 129)

Dacă nasoturbinale apare mai mult sau mai puțin sub un aspect asemănător cu cel dela carnasiere, se remarcă în schimb o redusă desvoltare a volutelor și o configurație cu totul specială a cornetului inferior.

Maxiloturbinale apare ca o formațiune improprie, nereprezentând un cornet ci o formațiune folială, plisată longitudinal.

PASĂRI

Corneții la pasări sunt înlocuiți prin volutele etmoidale membranoase care țin loc în acelaș timp și de masse laterale și de corneți nasali.

MAXILARUL INFERIOR — MANDIBULA

Os considerat impar, rezultat însă din sudura pe linia mediană a două ramuri — Ossa mandibularia — maxilarul inferior sau mandibula se prezintă ca un os independent, articulat diartrodial la restul oaselor capului.

Fiecare os mandibular, desvoltat printr'un nucleu separat de osificaţie, prezintă două porţiuni: corpul mandibulei aşezat într'o poziţie relativ orizontală şi ramura mandibulară reprezentând porţiunea posterioară a oaselor mandibulare, recurbată şi articulată la temporal.

In totalitatea lui fiecare os mandibular în parte va prezenta câte 2 feţe, 2 margini şi 2 extremităţi:

Faţa laterală în general mai îngustă în partea anterioară la toate animalele, prezintă una sau mai multe găuri — For. Mentale — destinate trecerii vaselor şi nervilor afectaţi mandibulei, gaură care nu este altceva decât deschiderea inferioară a canalului mandibulo-incisiv sau dentar inferior. La cal respectivul canal nu prezintă decât un singur orificiu inferior ca şi la bou şi oaie; la carnasiere se pot vedea două găuri mentale, iar la porc trei, patru sau chiar mai multe.

Mult înapoi, la câine şi pisică în special şi la rozătoare, faţa laterală este scobită mult, prezentând o veritabilă fosă — Fossa masseterica — destinată inserţiei maseterului, depresiune care ocupă toată faţa laterală aparţinând ramurei mandibulare.

Faţa medială în regiunea corpului mandibular este parcursă de o evidentă linie de inserţie — Linea mylophyoidea — dedesubtul căreia la animalele mari în special se

poate vedea o ușoară depresiune — Fossa sublinquale — destinată glandei salivare respective. Pe partea internă a ramurei mandibulare osul prezintă intrarea în canalul dentar inferior — For. mandibulare — așezată foarte aproape de marginea anterioară a osului.

Marginea superioară în totalitatea ei este concavă, prezentând o porțiune corespondentă corpului și una ramurei. Porțiunea ramurei mandibulare aproximativ verticală este ușor rotunjită. Cea corespunzătoare corpului așezată în plan orizontal este escavată de un număr variabil de alveole, după specie, înaintea cărora la cal, bou și oaie se vede un larg spațiu interdentar — Diastema — ocupat la carnasiere și porc de caninii extrem de desvoltați.

Marginea inferioară rotunjită, netedă, convexă, prezintă la limita dintre corp și ramura mandibulară o curbură maximă — Angulus mandibulae — mult rotunjit la rumegătoare, tuberos la cal și porc și prevăzut cu un tubercul — Proc. Angularis — la carnasiere.

Extremitatea anterioară aparținând exclusiv corpului — Pars incisiva — concură la simfiza mandibulară — Symphysis mandibulae — articulație imobilizată prin sudură la majoritatea animalelor, permițând o oarecare mobilitate la carnasiere și rozătoare.

Extremitatea propriu zisă este escavată de un număr de alveole destinate incisivilor și caninilor. La punctul de sudură oasele se lățesc fără ca să formeze o protuberanță mentală așa cum se poate vedea la om. La porc o reminiscență de protuberanță se poate totuși vedea, deplasată în urmă, lipsită însă de tubercul mental. La punctul de unire fiecare os prezintă câte o suprafață simfizară, rugoasă, servind articulării, în urma căreia între cele două oase se distinge o redusă suprafață de inserție — Facies genyena — destinată mușchilor genio-hioidien și genio-glos.

Extremitatea posterioară aparține ramurei mandibulare servind la articularea mandibulei cu temporalul. Un condil articular — Proc. articularis s. condylicus — ornează

extremitatea, detașat de restul osului printr'un gât relativ — Collum mandibulae — și separat de o excesivă apofiză — Proc. coronoideus — printr'o adâncă eșancrură — Incisura mandibulae — sau eșancrura sigmoidă.

Intre cele două oase mandibulare rămâne un larg spațiu — Spatium mandibulae — în care se găsește așezată limba.

CAL (Fig. 130)

Maxilarul inferior la cal se diferențiază de cel al restului de animale domestice prin:

— Lungimea excesivă a corpului mandibular, care este totodată și rectiliniu.

— Marginea superioară ușor concavă prezintă șase alveole destinate molarilor de mărime aproximativ egală.

— Apofiza coronoidă relativ redusă, bine detașată și largă.

— Fața laterală lipsită de fosă maseterină.

— Unghiul mandibular bine marcat, așezat ventral și rugos.

— Partea incisivă a corpului turtită de sus în jos are aspectul unei spatule prezentând o față superioară, o față inferioară și o circumferință.

— Fața superioară concavă și netedă este acoperită de mucoasă și ia contact intim cu porțiunea anterioară a limbei.

— Fața inferioară convexă prezintă pe linia mediană o creastă de sudură, marcând limita dintre cele două oase mandibulare.

Circumferința rezultată din unirea celor două oase mandibulare este escavată de șase alveole destinate incisivilor la mascul observându-se în plus de fiecare parte câte o alveolă pentru canin.

Desvoltat în jurul cartilajului lui Meckel care apoi dispare prin resorbție mai mult sau mai puțin completă,

mandibula se desvoltă prin 2 nuclei de osificaţie, câte unul pentru fiecare os mandibular.

BOU

Spre deosebire de mandibula dela cal, maxilarul inferior la bou nu prezintă niciodată sudura completă a oaselor mandibulare, diferenţiindu-se prin următoarele caractere:

— Corpul mai larg, iar porţiunea incisivă mai turtită şi scobită de 4 alveole pentru fiecare os mandibular (total 8).

— Porţiunea orizontală mai îngustă decât la cal cu alveolele pentru molari mai puţin adânci.

— Ramurile mandibulare mai desvoltate şi mai groase.

— Curbura unghiului mandibular mai accentuată iar rugozitatea angulară deplasată caudal, săpată de o vizibilă renură — Inc. vasorum — care coboară mult pe corpul mandibulei.

— Pe faţa medială a ramurei sub gaura mandibulară se poate vedea un larg silon vasculo-nervos.

— Apofiza coronoidă foarte desvoltată şi recurbată înapoi.

— Condilul mai puţin alungit decât la cal, convex dintr'o parte în alta şi turtit mult, prezentând suprafaţa pe două planuri înclinate.

OAIE

Comparativ cu mandibula dela bou, maxilarul inferior dela oaie prezintă următoarele caractere diferenţiale:

— Ramura mandibulară mai scurtă decât la bou.

— Extremitatea anterioară mai puţin recurbată în sus.

— Gaura mandibulară aşezată la nivelul molarilor.

— Linia mileenă marcată printr'o veritabilă gutieră.

— Gaura mentală aşezată la jumătatea diastemei.

PORC

Mandibula de porc se diferenţiază prin următoarele caractere:

— Corpul oaselor mandibulare gros, masiv şi rectiliniu.

— Unghiul mandibular marcat de o rugozitate.

— Ramurile mandibulare mult îndepărtate una de alta.

— Marginea superioară prezintă 7 alveole pentru molari de fiecare parte, scobite oblic pe suprafaţa osului, proeminând sub formă de creastă pe faţa medială.

— Apofiza coronoidă scurtă aşezată la distanţă de condil.

— Condilul cu dublă convexitate şi formă triunghiulară.

— Găurile mentale în număr variabil de 3—5.

CÂINE

La mandibula de câine se poate observa dela început o disproporţie în ceeace priveşte raportul dintre corp şi ramurile mandibulare.

Corpul în general foarte desvoltat, mai mult sau mai puţin rectiliniu, este masiv şi gros.

— Simfiza mandibulară niciodată nu este complet imobilizată.

— Ramura mandibulară extrem de scurtă şi rudimentară.

— Unghiul mandibular cu totul şters şi prevăzut caudal de o apofiză angulară bine desvoltată.

— Faţa laterală a ramurei şi a apofizei coronoide escavată de o enormă fosă maseterină.

— Apofiza coronoidă exagerat de desvoltată, foarte puternică şi cu extremitatea liberă uşor convexă.

Scanned with OKEN Scanner

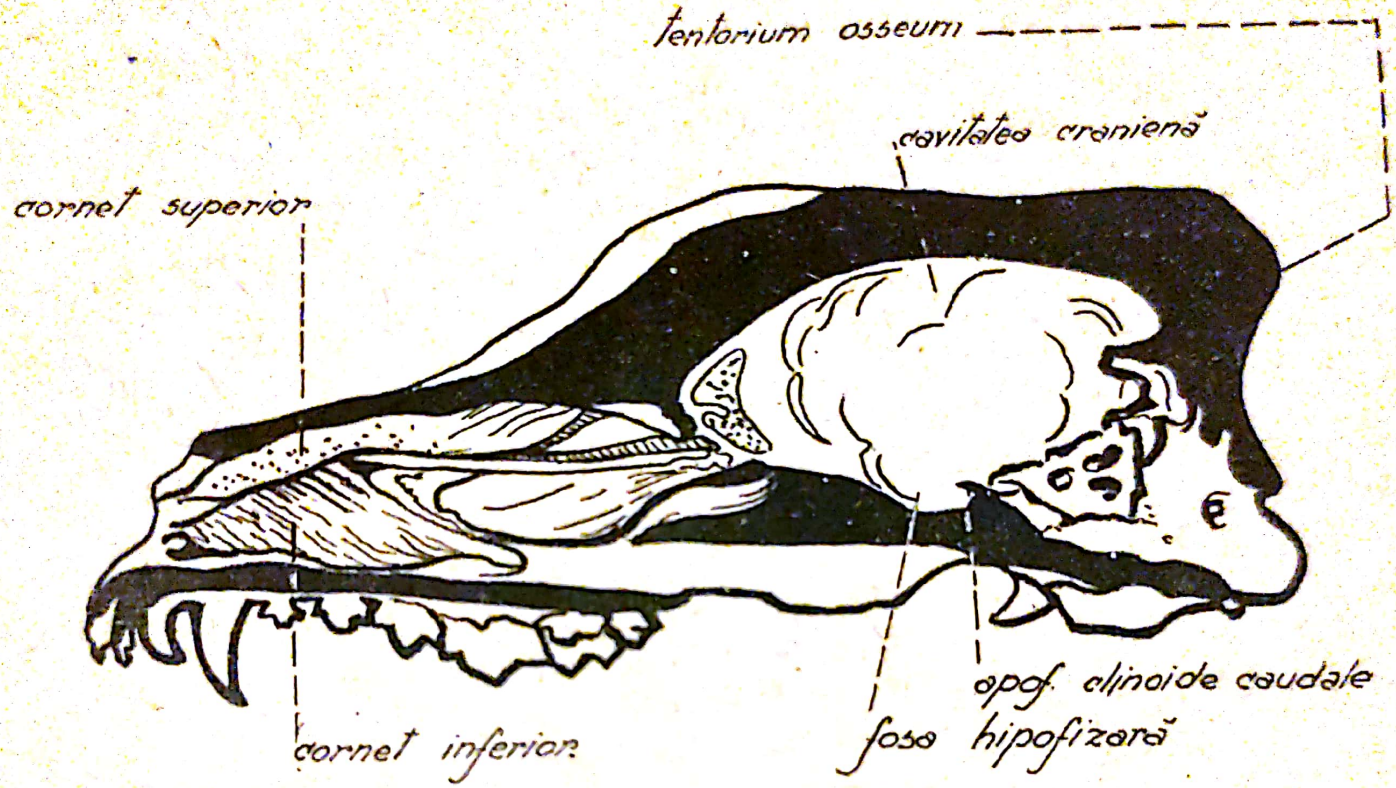

Fig. 127 Secțiune sagitală în craniul de câine.

Scanned with OKEN Scanner

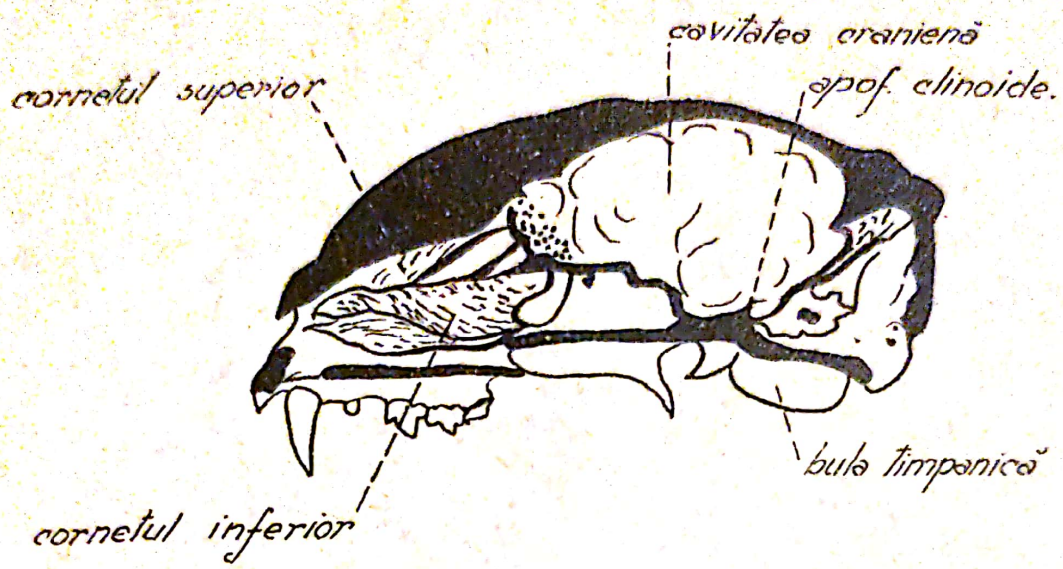

Fig. 128 Secțiune sagitală în craniul de pisică

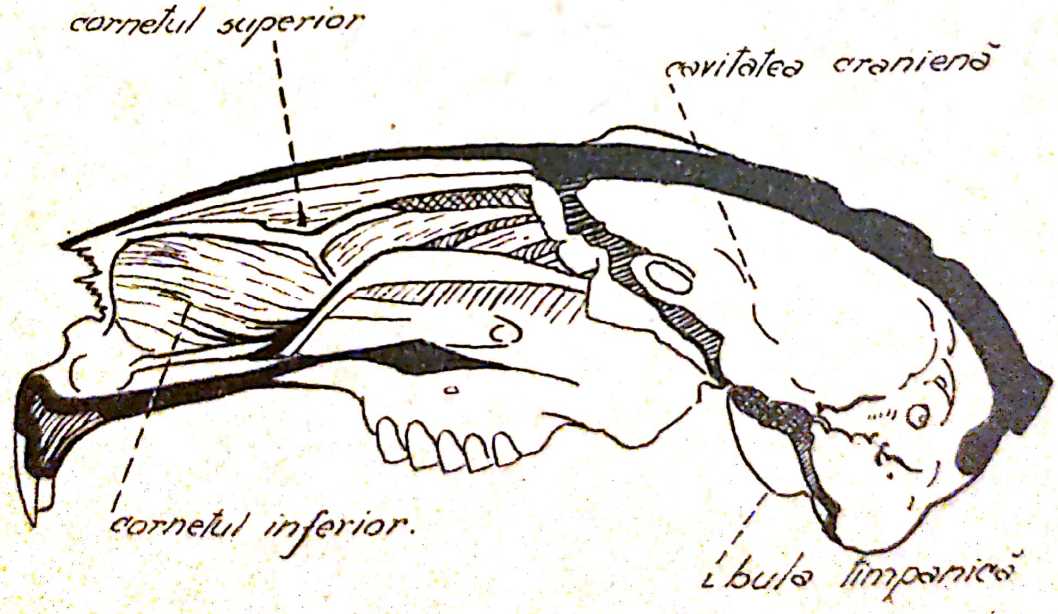

Fig. 129 Secțiune sagitală în craniul de iepure.

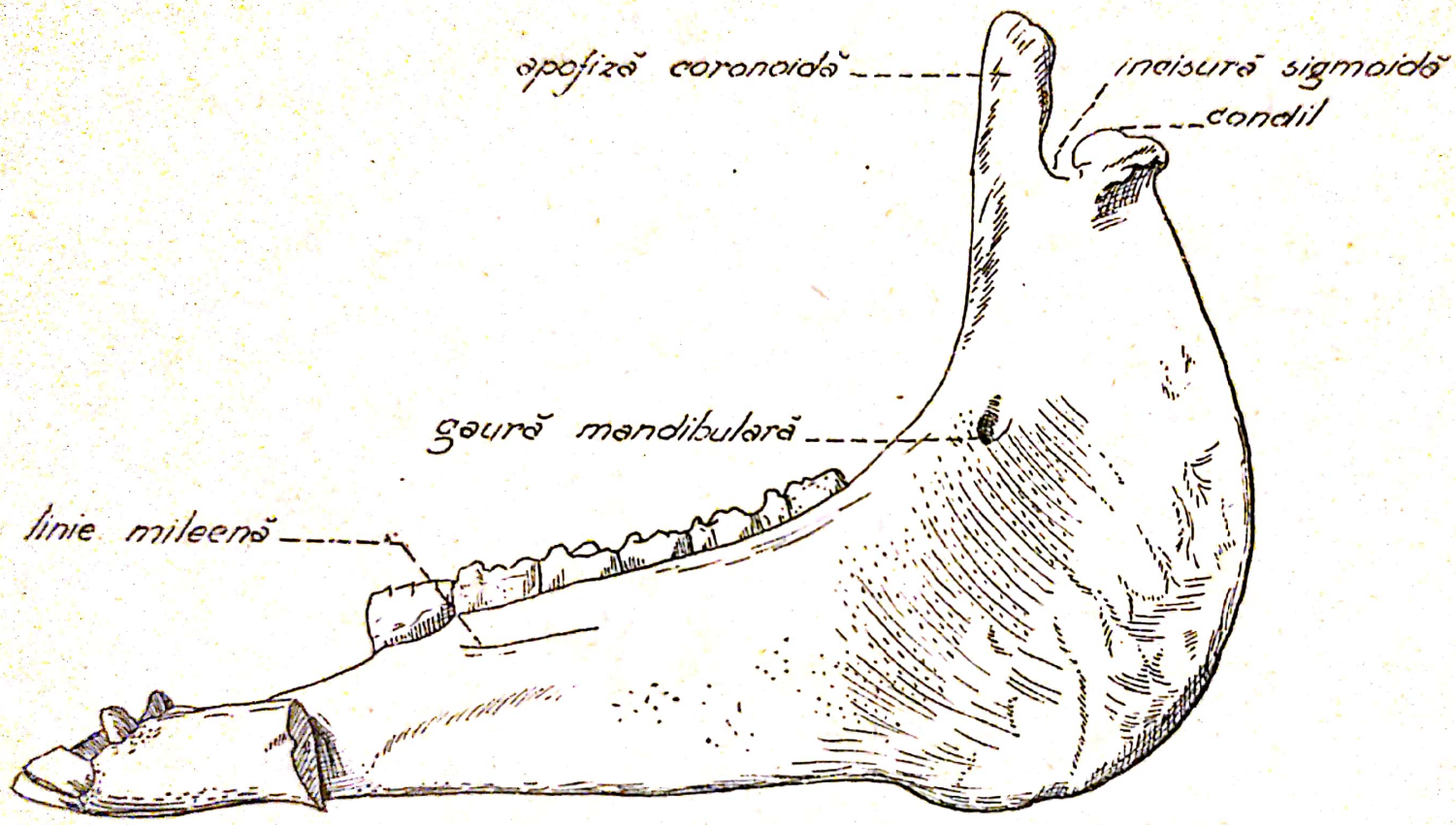

Fig. 130 Mandibula de cal.

Scanned with OKEN Scanner

— Condilul alungit transversal, așezat la nivelul molarilor.

— Eșancrura sigmoidă extrem de redusă.

PISICĂ

In general foarte asemănătoare cu cea dela câine, mandibula la pisică prezintă următoarele caractere diferențiale:

— Corpul în general masiv, așezat perfect la orizontală.

— Partea anterioară a corpului mandibular rotunjită prezentând o arcadă incisivă largă și aproape circulară.

— Ramurile mandibulare mai îndepărtate decât la câine și tot atât de scurte.

— Apofiza coronoidă exagerată, dar mai îngustă decât la câine.

— Condilul așezat la nivelul dinților incisivi și mult alungit.

— Partea anterioară a mandibulei recurbată în sus.

IEPURE

Cu un corp mult alungit și aproape orizontal, mandibula de iepure se diferențiază de oricare alta prin:

— Sudura mandibulară extrem de rară și tardivă.

— Corpul mandibular în general proporționat, escavat lateral, de o largă șănțuitură inferioară.

— Gaura mentonieră deplasată mult în sus spre marginea superioară se găsește așezată înaintea primului molar.

— Ramurile foarte subțiri și mult îndepărtate una de alta.

— O largă șănțuitură care pleacă dela gaura mandibulară poate fi urmărită până în apropierea marginei posterioare.

— Unghiul mandibular foarte desvoltat, prevăzut cu o apofiză.

— Incizura vasculară bine marcată și foarte evidentă.

PASĂRI

Format inițial dintr'o infinitate de seqmente după sudura acestora osul apare ascuțit cu forma unei spatule.

Scanned with OKEN Scanner

HIOIDUL — OS HYOIDES

Servind drept suport principal aparatului laringien şi limbei, hioidul este un sistem de piese osoase suspendat la baza craniului, cuprinzând în general o porţiune masivă — Corpus hyoidis — şi un arc de suspensie — Rami hyoidis — format din o serie de seqmente articulate în succesiune.

„Corpul hioidului" — Corpus hyoidis s. basihyoid — reprezintă punctul de unire al tuturor prelungirilor. Mai mult sau mai puţin turtit, nu prea voluminos în raport cu oasele capului, reprezentând totuşi piesa cea mai masivă dintre toate piesele care compun hioidul, trimite caudal la toate animalele două prelungiri — Coarnele laringiene — *Tyrohyoid* sau Uro-hyale — simetrice şi divergente, servind la suspendarea farinxului şi larinxului. La ierbivore: cal, bou şi oaie basihialul prezintă în plus o prelungire anterioară — Proc. Linqualis s. glosso-hyal. — sau încă entoglosul, foarte desvoltat la cal, mai turtit şi mai scurt la bou şi oaie.

„Ramurile de suspensie" în principiu cuprind trei piese osoase şi o piesă cartilaginoasă de fiecare parte, cu excepţia hioidului dela om la care ramurile de suspensie sunt cu totul reduse. La animalele domestice care intră în preocuparea studiului de faţă arcul de suspensie este reprezentat printr'o pereche de ramuri formate fiecare din câte trei piese osoase şi una cartilaginoasă.

Kerato-hioidul, piesă osoasă mai lungă la cal şi carnivore, mai scurtă la restul animalelor domestice, este le-

gată inferior de corpul hioidului şi articulată în sus cu epihyoidul.

— *Epihyoidul* piesă osoasă extrem de redusă este aşezată între keratohyoid şi stylohyoid, reprezentând un nucleu rudimentar care adesea poate lipsi, şi

— *Stylohyoidul* sau ramura mare hioidienă — Stylohyalul — numit încă şi osul styloid, complet oşos şi extrem de desvoltat la cal şi rumegătoare, este aşezat între epyhyoid şi piesa cartilaginoasă de articulare la temporal. La porc, câine şi pisică respectiva porţiune cuprinde şi o masă de cartilaj, la iepure fiind înlocuit chiar cu un cordon fibros.

— Piesa cartilaginoasă — *Tympanohyoidul* s. Artrohyalul — nu este decât un disc fibrocartilaginos interarticular aşezat între apofiza hioidienă a temporalului şi stylohyoid.

CAL (Fig. 131)

Hioidul la cal cuprinde după tipul comun un corp şi un arc de suspensie, format din trei piese osoase: keratohyoid, epyhyoid şi stylohyoid şi o piesă cartilaginoasă: tympanohyoidul.

Corpul hioidului are aspectul unui pinten de călăreţ. Uşor turtit de sus în jos prezintă ramurile laringiene bine detaşate şi mult desvoltate, iar porţiunea linqualâ (entoglosul) lungă, turtită dintr'o parte în alta şi ascuţită.

Deasupra unghiului de unire dintre corpul hyoidului şi tyrohyoid se observă o redusă suprafaţă articulară convexă destinată articulării cu keratohyoidul.

Keratohyoidul sau mica ramură hyoidienă este uşor alungit, bombat la ambele extremităţi şi aşezat într'o poziţie aproximativ verticală. Extremitatea inferioară sculptată de o redusă suprafaţă concavă se articulează cu corpul hyoidien, iar extremitatea superioară cu epyhioidul.

Epihyoidul extrem de redus are forma unui nucleu osos cuprins între hypohyal și stylohyal.

Stylohyoidul afectează forma unei lame osoase turtită în sens lateral, mult mai largă spre extremitatea superioară, prezentând 2 fețe, 2 margini și 2 extremități.

— Fețele sunt netede și ușor accidentate de reduse ondulații.

— Marginea superioară rectilinie în 4/5 anterioare, în ultima porțiune se curbează în unghiu, rezultând o concavitate relativă.

— Marginea inferioară la fel rectilinie, la nivelul extremității posterioare prezintă o expansiune unghiulară — Angulus stylohioidis —, care schimbă configurația marginei dirijând-o caudal și schimbându-i direcția în sens vertical.

Extremitatea anterioară se articulează cu nucleul epihyoidului.

Extremitatea posterioară se prinde la temporal prin intermediul timpanohyoidului.

Oase de origină condrală derivate din al doilea și al treilea arc branchial, porțiunile hyoidiene prezintă nuclei de osificație disparați așezați:

Câte unul pentru fiecare stylohial, câte un nucleu redus pentru fiecare epihyal, care adesea însă nu poate fi identificat, și câte doi nuclei pentru keratohyoid. In ce privește corpul hioidului el se desvoltă printr'un nucleu de osificație propriu, plus câte un nucleu pentru fiecare corn tyroidien.

BOU (Fig. 132)

Hioidul dela bou se diferențiază prin următoarele caractere:

— Basihioidul masiv și scurt.

— Proc. Linqualis mamelonat și foarte redus în lungime.

— Coarnele tiroidiene independente, articulate la basihyal.

— Epihyoidul foarte desvoltat, alungit și bine delimitat.

— Stylohyoidul mai scurt decât la cal este în schimb mai gros și ușor curbat în „S".

— Unghiul styloidien mai marcat decât la cal și apofiza angulară mai exagerată.

OAIE

Foarte asemănător cu cel dela bou, hyoidul la oaie se diferențiază prin:

— Proc. lingual extrem de redus și dirijat spre fața superioară a basihyoidului, fiind în acelaș timp și mai subțire decât la bou.

— Coarnele tyroidiene sunt turtite în sens lateral.

— Stylohyoidul mai drept decât la bou cu extremitatea anterioară în prelungirea porțiunei mijlocii.

PORC (Fig. 133)

In totalitatea lui hyoidul dela porc se diferențiază prin:

— Corpul hyoidului în formă de potcoavă, configurație rezultată din așezarea coarnelor tyroidiene și ca o consecință a lipsei entoglosului. Tyrohyoidul sudat la corpul hyoidului.

Arcul de suspensiune extrem de delicat prezintă:

Keratohyoidul scurt și turtit în sens antero-posterior.

Epihyoidul extrem de redus legat atât la keratohyoid cât și la stylohyoid prin cordoane fibroase.

Stylohyoidul foarte subțire și cu dublă curbură.

Timpanohyoidul cartilaginos, alungit și ușor turtit.

CAINE (Fig. 134)

Hyoidul la câine prezintă: corpul alungit transversal. Coarnele tyroidiene independente. Entoglosul inexistent.

Cele trei porţiuni ale arcului de suspensie aproape egal desvoltate.

Keratohyoidul puternic, gros şi trifaciat. Epihyoidul lung, cilindric şi bombat la extremităţi. Stylohyoidul subţire şi uşor răsucit.

La pisică hyoidul prezintă în general aceleaşi caractere.

IEPURE

Hyoidul la iepure se diferenţiază de cel dela pisică prin prezenţa apendicelui linqual, basihyalul scurt şi gros şi coarnele tyroidiene lungi. Arcul de suspensie este înlocuit printr'un cordon fibros.

PASĂRI

Hyoidul la pasări se remarcă prin aspectul lui fibros, cu un arc cu suspensie relativ lung.

CAPUL IN GENERAL

Privit în ansamblu, scheletul capului realizează prin unirea tuturor oaselor studiate o piramidă cu patru feţe a cărei bază o formează occipitalul, aşezată într'o direcţie oblică de sus în jos şi dinapoi înainte, piramidă ataşată prin bază la coloana vertebrală şi suportând în partea ei inferioară o piesă independentă: Mandibula.

„Faţa superioară" sau frontală prezintă, în raport de oasele care iau parte la formarea ei, patru regiuni:

Regiunea parietală cuprinsă între protuberanţa oc-

cipitală externă și regiunea frontală, așezată în partea superioară la toate animalele cu excepția boului și a oii.

— *Regiunea frontală* extrem de întinsă tocmai la speciile amintite mai sus, mai puțin întinsă la porc, cal și carnasiere, având drept bază anatomică oasele frontale.

— *Regiunea nasală* foarte întinsă la cal, mai redusă la restul animalelor, după cum oasele nasale care-i formează baza anatomică sunt mai desvoltate sau mai reduse, și

— *Regiunea incisivă* sau premaxilară corespondentă oaselor incisive.

„Fețele laterale" mult mai neregulate decât precedenta pot fi împărțite fiecare în câte trei regiuni:

— *Regiunea temporală* având drept bază anatomică temporalul și zigomaticul în porțiunea lui posterioară, este accidentată de o serie de formațiuni cu totul variabile dela specie la specie.

— *Regiunea orbitară*, cuprinzând cavitatea orbitei, și

— *Regiunea preorbitară* sau maxilară are drept bază anatomică maxila.

„Fața inferioară", nu mai puțin neregulată decât precedenta, cuprinde și ea patru regiuni:

— *Regiunea suboccipitală* delimitată în jurul apofizei bazilare a occipitalului.

— *Regiunea subsfenoidală* cuprinzând o mulțime de găuri așezate în regiunea bazei craniene.

— *Regiunea sfeno-palatină* cuprinsă între sfenoid și apofizele palatine ale maxilei, și

— *Regiunea palatină* corespunzând apofizele mai sus amintite.

Baza piramidei este reprezentată de occipital, regiune de legătură cu coloana vertebrală.

In ce privește vârful, el rezultă din unirea numitelor fețe fiind reprezentat prin arcada incisivă.

Fără îndoială conformațiunea geometrică nu trebue considerată „stricto sensu". Dacă la animalele mari și în

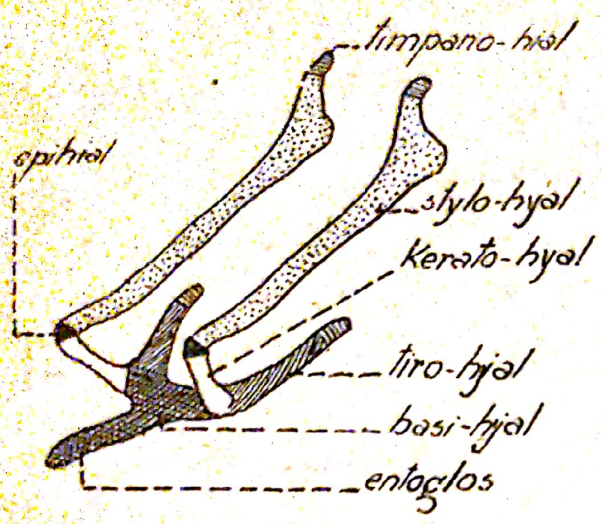

Fig. 131 Hioidul de Cal

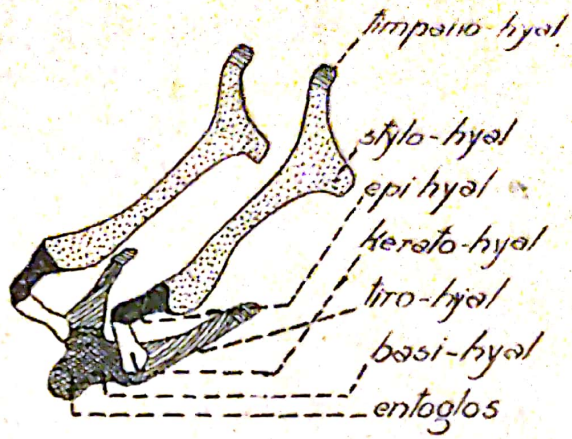

Fig. 132 Hioidul de Bou.

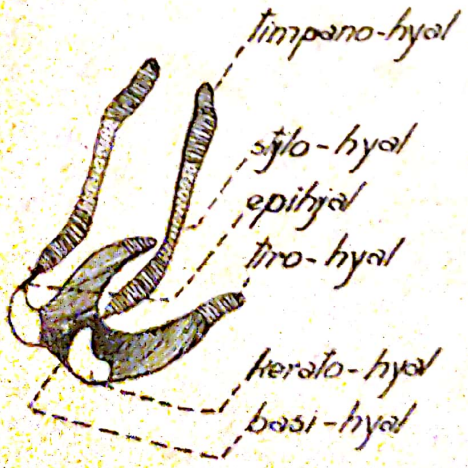

Fig. 133 Hioidul de Porc.

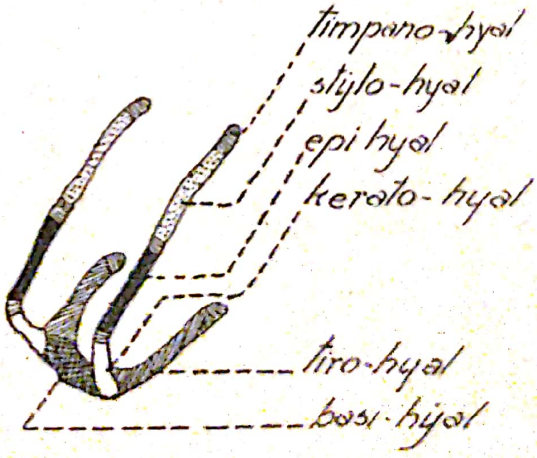

Fig. 134 Hioidul de Câine.

special la cal, conformaţia piramidală este exactă şi foarte apropiată de noţiunea geometrică, la restul animalelor domestice adesea forma generală luată ca tip este profund modificată prin reducerea diametrelor şi a unghiurilor care dau conformaţia generală piramidală.

Impărţirea pe feţe piramidale cu toate obiecţiunile pe care le-ar putea suporta, ni se pare totuşi mai mult decât utilă şi cu totul didactică. In noianul de formaţiuni orientarea în cadrul unui curs ar fi cu mult prea greoaie, dacă nu imposibilă, fără delimitarea aproximativă, care chiar dacă este lipsită de suport matematic, reprezintă un preţios auxiliar în fixarea unor puncte de reper cu totul generale.

Exactitatea descrierii urmăreşte însă să depăşească restrânsul cadru al unei forme geometrice stricte, prin localizarea imediată a formaţiunilor în funcţie de elementele noi câştigate la prezentarea respectivei regiuni în studiul capului pe specii.

CAL (Fig. 135, 136)

Considerând capul în general ca o formaţiune unitară cu excepţia mandibulei, formaţiunile, de altfel cunoscute din studiul particular al oaselor, vor fi prezentate în ansamblul lor, în ordinea rapoartelor dintre ele fără a neglija apartenenţa lor, având totuşi însă drept criteriu de conducere aprecierea în ansamblu şi stabilirea caracterelor diferenţiale comparative.

In modul acesta faţa superioară sau frontală la cal va prezenta:

— *Porţiunea parietală:* protuberanţa occipitală externă bine detaşată, limitată de o buză rugoasă — Linea nuchalis sup. — dela care pleacă o creastă mediană — Crista sagitalis ext. — bifurcată spre înainte pentru a da crestele frontale externe — Crista frontalis ext. — Lateral de respectivele creste o fosă adâncă — Fossa supraorbitalis — este ocupată pe animalul viu de m. temporal.

— *Porțiunea frontală* foarte largă, limitată înainte de sutura fronto-nasală și de crestele frontale înapoi, se continuă lateral cu apofizele zigomatice ale frontalului — Proc. zygomaticus osis frontalis — străbătute la baza lor de o gaură supraorbitară — Forramen supraorbitale.

— *Porțiunea nasală* netedă și mult alungită se termină anterior printr'un punct ascuțit — Proc. nasalis — rezultat din vârfurile celor 2 oase nasale. Marginele lor delimitează o adâncă scobitură — Inc. nasomaxilaris — completată de narine.

— *Porțiunea premaxilară* delimitată în jurul oaselor incisive prezintă deschiderile anterioare ale cavităților nasale, sutura inter-incisivă și gaura incisivă, deschiderea canalului incisiv — Can. incisivus.

Pe fețele laterale formațiunile sunt extrem de îngrămădite mai ales în regiunea posterioară. Astfel:

— *Regiunea sau porțiunea temporală* prezintă în dreptul osului temporal:

— Linia nuchalis sup. — prelungită înainte cu creasta temporală — Crista temporalis.

— Deasupra crestei temporale la linia de sutură dintre squamosal și parietal se poate vedea deschiderea meatului temporal.

— Sub creasta temporală ca o continuare inferioară a crestei nucale superioare apofiza jugulară — Proc. jugularis — înaintea și deasupra căreia se găsește creasta mastoidiană, săpată transversal de o renură vasculară destinată arterei meningiene caudale.

— Sub creasta mastoidiană, apofiza mastoidiană, respectiv porțiunea mastoidiană a temporalului apare ca o eminență tuberoasă înaintea căreia se observă orificiul extern al apeductului lui Fallope.

— Inaintea apofizei mastoidiene așezat imediat sub creasta temporală, se identifică conductul auditiv extern a cărui deschidere — Porus acusticus ext. — este orientată net lateral.

— O apofiză vaginală — Proc. Styloideus — rotunjită, cilindrică şi scurtă, aşezată sub conductul auditiv extern, serveşte articulării cu arcul de suspensie al hioidului.

— Inaintea apofizei hioidiene o lungă expansiune osoasă — Proc. muscularis — serveşte ca punct de inserţie muşchilor peristafilini, deasupra căreia se vede spaţiul lui Glasser.

— Intre baza apofizei zigomatice a temporalului şi piramida temporală se observă gaura postglenoidienă — For. retroglenoideum.

— Apofiza zigomatică delimitează respectiva regiune de regiunea orbitară.

— *Regiunea orbitară* cuprinde în principiu cavitatea orbitară delimitată la cal de jur împrejur de oase.

In interiorul cavităţii orbitare se poate vedea foseta lacrimală — Fossa saci lacrimalis —, deschiderea canalului lacrimal, foveola trechiearis şi fosa muscularis.

Regiunea preorbitară sau maxilară largă şi lungă, de formă aproximativ triunghiulară, este uşor escavată la mijlocul ei formând o depresiune înaintea crestei maxilare. Pe suprafaţa oaselor din regiune se remarcă: gaura suborbitară — For. infraorbitale — reprezentând deschiderea inferioară a canalului dentar superior, aşezată înaintea şi deasupra crestei maxilare.

Creasta maxilară, apare ca o continuare a crestei zigomatice, anterior printr'un punct mai ascuţit — spina maxilaris — şi delimitată inferior de o buză rugoasă de inserţie.

In ce priveşte faţa inferioară cele patru regiuni prezintă o serie de formaţiuni grupate după cum urmează:

Regiunea suboccipitală prezintă în centrul ei pe linia mediană apofiza bazilară a occipitalului unită anterior cu apofiza basisfenoidului.

De o parte şi de alta a respectivei apofize, găurile sfâşiate — Forramen lacerum — fără să se poată delimita net gaura anterioară de cea posterioară. Spaţiul rezervat

găurei sfâșiate posterioare este cuprins între apofiza bazilară a occipitalului și porțiunea pietroasă a temporalului.

O gaură condiliană — Forramen ni. hypoglossi — se găsește așezată imediat înaintea condililor, mult înapoia găurei sfâșiate.

Intre condili și apofiza jugulară o largă depresiune — Fossa condylica ventralis — ocupă tot spațiul de sub occipital.

In afara găurilor sfâșiate se observă porțiunea pietroasă, delimitând gaura sfâșiată posterioară, prezentând în partea ei medio-caudală — Fossula petrosa.

Intre această porțiune și baza apofizei jugulare o fantă relativ redusă marchează canalul mastoid.

Lateral de porțiunea pietroasă se vede porțiunea timpanică, reprezentată printr'o redusă bulă, escavată lateral și ușor rotunjită, lăsând între ea și partea pietroasă două spații, unul posterior — Fis. petro-tympanica —, altul anterior — deschiderea canalului pietros.

Intre baza apofizei jugulare și porțiunea timpanică o redusă tuberozitate marchează extremitatea inferioară a porțiunei mastoidiene — Apofiza mastoidienă —, sub care se poate vedea conductul auditiv extern.

Intre conductul auditiv extern și porțiunea timpanică se găsește apofiza hyoidienă — Proc. Styloideus — destinată articulației hioido-temporale.

Deasupra apofizei hyoidiene și înapoia ei între apofiza mastoidienă și porțiunea timpanică se observă *gaura stylomastoidienă.*

Inaintea bulei timpanice o expansiune osoasă aciculară — Proc. muscularis — a fost descrisă deja ca element de inserție pentru mușchii peristafilini.

Regiunea subsfenoidală apare extrem de largă datorită apofizelor zigomatice ale temporalului, pe baza cărora se văd suprafețele articulare pentru mandibulă, reprezentate prin câte un condil alungit — Tuberculum articulare — urmat de o redusă escavație articulară — Fossa mandibula-

ris — delimitată caudal de o apofiză evidentă — Proc. retroglenoideus.

Pe linia mediană se observă corpul basisfenoidului unit cu apofiza basilară a occipitalului.

Intre basisfenoid și baza apofizei zigomatice, gaura sfâșiată anterioară — For. lacerum orale — apare delimitată lateral de porțiunea timpanică și caudal în mare parte de porțiunea pietroasă, care nu reușește însă să separe complet cele două găuri sfâșiate.

Anterior pe marginea contului găurii sfâșiate se observă 3 eșancruri, prima medială: Inc. Carotica, a doua mai largă așezată în afara precedentei: Inc. Ovalis și a treia extrem de redusă: Inc. Spinosa așezată lateral, adesea confundată cu gaura ovală. Inaintea incizurei carotidiene sau cavernoase, osul formează o ușoară escavație — Fossa Carotica — așezată în imediata apropiere a corpului sfenoidului.

Inaintea fosei carotice corpul sfenoidului este scobit de o parte și de alta formând scizurile Vidiene, extrem de reduse și foarte înguste, continuate în interiorul osului prin conductele vidiene.

Lateral la nivelul intrării în conductul vidien pe fiecare parte se observă — Foramen alare aborale — reprezentând intrarea în canalul alar sau pterigoidien.

Regiunea sfeno-palatină sau *guturală* cuprinde porțiunea osoasă dela sfenoidul posterior până la arcada palatină. Pe linia mediană regiunea prezintă o largă deschidere eliptică choanele — sau deschiderile guturale ale cavităților nasale separate de Crista vomeris.

Lateral, choanele sunt limitate de crestele Pterygopalatine — Proc. Pterygoideus — aparținând sfenoidului, dar suportând oasele pterigoide care proemină antero-inferior formând — Hamulus — sau cârligul pterigoidien.

Câte o scizură stafilină de fiecare parte separă apofizele pterigo-palatine de protuberanța alveolară și de tuberculul maxilar.

Inapoia protuberanței alveolare situată dorso-lateral o suprafață mult scobită concură la delimitarea fundului orbitei dintre hiatusul orbitar sau sfenoidal. așezat caudal și hiatusul maxilar sau fosa pterigo-maxilară așezată oral.

Hiatusul sfenoidal sau orbitar, așezat înaintea crestei pterigoidiene — Crista Pterygoidea — prezintă 7 deschideri în partea anterioară și o deschidere plasată în urma crestei.

Respectivele deschideri în ordinea așezării lor de sus în jos sunt:

— Gaura etmoidală — For. Ethmoideum.

— Gaura optică — For. Opticum.

— Deschidirea principală a conductului pterigoidien — For. Alare orale.

— Deschiderea conductului Vidien — Ductus Vidienis.

— Deschiderea conductului patetic — Ductus Trochlearis.

— Gaura rotundă mare — Foramen rotundum.

— Marea fantă sfenoidală — Fis. orbitalis.

— Deschiderea secundară a conductului pterigoidien — Foramen alare parvum — se găsește așezată după cum am amintit, înapoia crestei pterigoidiene.

O redusă creastă — Crista infratemporalis — separă Foramen alare aborale de Foramen alare parvum.

Fosa pterygo-palatină sau hiatusul maxilar prezintă numai trei orificii:

— Unul supero-medial — For. Sfenopalatinum — sau gaura nasală, stabilind comunicarea cu cavitățile nasale.

— Cel de al doilea așezat supero-lateral — For. maxilare — reprezentând intrarea în conductul dentar superior, și

Ultimul așezat într'un plan inferior — For. Palatinum aborale — sau gaura palatină, respectiv intrarea în conductul palatin.

Regiunea palatină reprezintă porțiunea osoasă cuprinsă între arcadele dentare dela choane la arcada inci-

sivă. Pe linia mediană se poate vedea sutura oaselor palatine, maxilare şi incisive, la nivelul căreia în partea anterioară se deschide canalul incisiv.

De o parte şi de alta, înăuntrul arcadelor molarilor, se disting scizurile palatine, care pleacă dela deschiderea anterioară a canalelor palatine şi se pierd pe suprafaţa apofizelor palatine ale maxilei. Ceva mai înainte fisurile palatine aşezate între extremitatea maxilară şi apofizele palatine ale oaselor incisive, iar lateral diastema, ca o discontinuitate a arcadei molaro-incisive.

Conformaţie interioară.

1. *Cavitatea cranienă.* La cal are o formă neregulat ovoidă, delimitată de oasele frontale, parietale, temporale, occipitalul, sfenoidul şi etmoidul. In totalitatea ei cuprinde patru planuri de delimitare şi două extremităţi:

— *Planul superior* sau bolta cranienă, mult concavă prezintă:

— O concavitate redusă, aşezată deasupra găurii occipitale, destinată compartimentului cerebelos, neregulată şi uşor ondulată de şterse amprente.

— Tentorium osseum — reprezentând protuberanţa occipitală internă, punct de limită între suprafaţa cerebeloasă şi suprafaţa cerebrală, extrem de desvoltat şi prelungit înainte cu creasta sagitală internă.

— Creasta sagitală internă — Crista sagittalis int. — corespondentă crestei sagitale externe, mai evidentă înaintea protuberanţei occipitale interne, apoi continuată la punctul cel mai înalt al boltei printr'o simplă linie, pentru ca extremitatea ei etmoidală să devină din nou aparentă, continuându-se cu apofiza crista galli.

— De o parte şi de alta a crestei sagitale interne, plafonul cavităţii se curbează mult, pentru a se continua lateral cu planurile laterale.

— *Planurile laterale* prezintă:

— O redusă concavitate — Fossa cranii caudalis —

așezată deasupra găurii occipitale, câte una de fiecare parte, formând pereții laterali ai cavității cerebeloase.

— Inaintea concavităților respective, se identifică fața craniană a piramidei temporale, suprafață plană, ușor neregulată așezată cu baza în jos și vârful în sus, prezentând la limita dintre ea și occipital deschiderea apeductului vestibular, în centrul ei hiatusul auditiv intern — Porus acusticus int. — iar pe marginea ei anterioară — Incizura ni. trigemini și fossula petrosa.

— Marginea anterioară a temporalului este marcată de o creastă oblică ușor concavă — Crista petrosa — delimitând caudal fosa cranii media.

— Inaintea crestei pietroase o largă concavitate — Fossa cranii media — concură la formarea peretelui lateral al cavității prezentând o mulțime de amprente digitale corespondente circumvoluțiilor cerebrale.

— *Planul inferior* format de basioccipital, corpul sfenoidului și extremitatea caudală a etmoidului, prezintă:

— Sulcus medullae oblongatae — largă gutieră așezată deasupra apofizei basilare a occipitalului destinată bulbului, limitată de o parte și de alta de câte o gaură — Forni. Hypoglossi — sau gaura condiliană, destinată nervului hipoglos.

— Inaintea acestei gutiere o depresiune transversală corespunzătoare protuberanței, concură împreună cu gutiera pentru bulb la formarea fosei craniene caudale.

— Limita anterioară a fosei craniene caudale este marcată pe planșeul cavității de o redusă formațiune — Crista sfenooccipitalis — așezată în spatele dosului șelei turcești, la punctul de unire între basisfenoid și basioccipital.

— De o parte și de alta a apofizei basilare se văd găurile sfâșiate. Marginea caudală a găurei sfâșiate posterioare — For. lacerum caudale — este delimitată de occipital, marginea anterioară a găurei sfâșiate anterioare — For. lacerum craniale — este marcată de incizurile carotică, ovală și spinoasă.

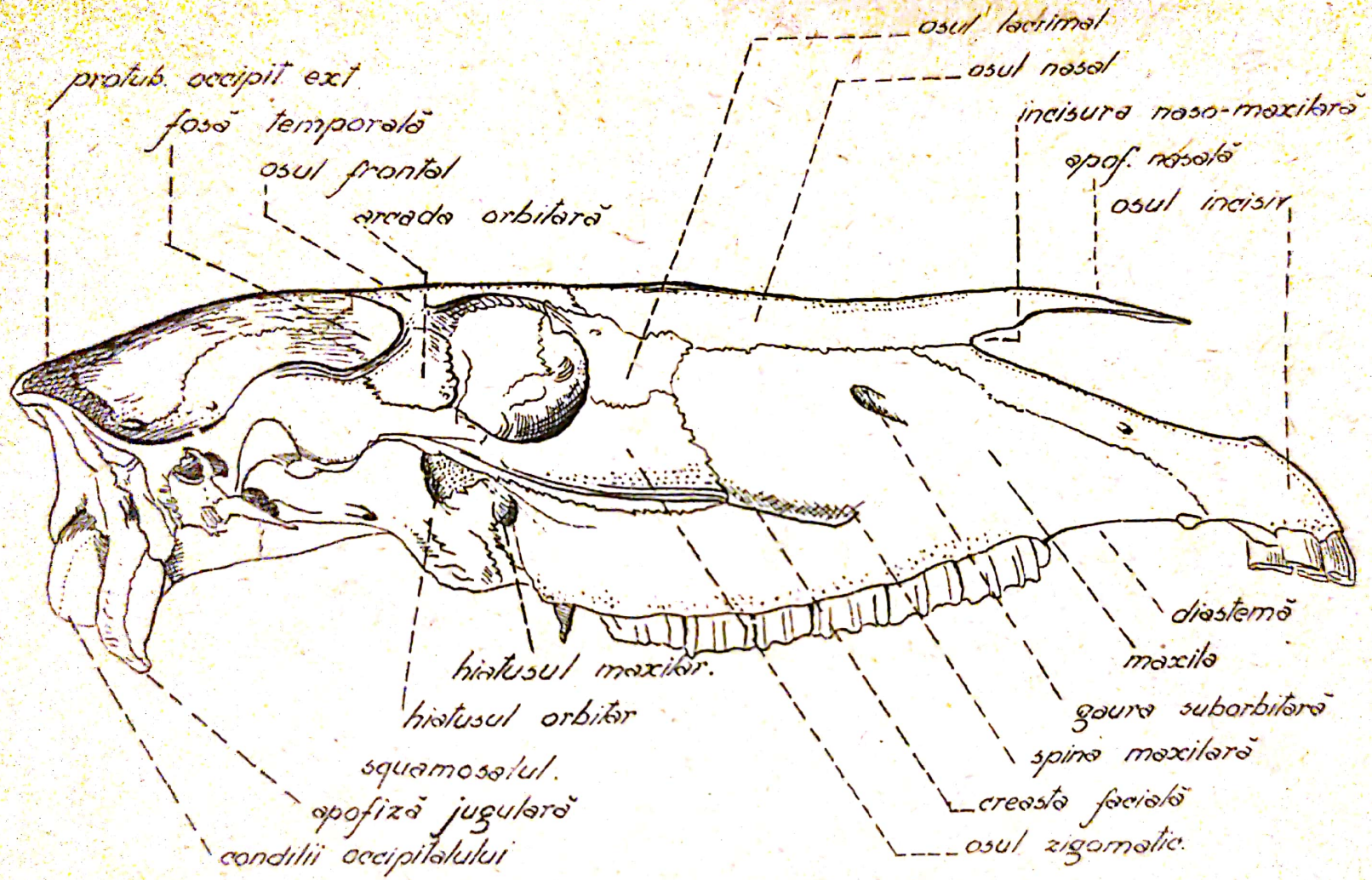

Fig 135 Craniul de cal.

Scanned with OKEN Scanner

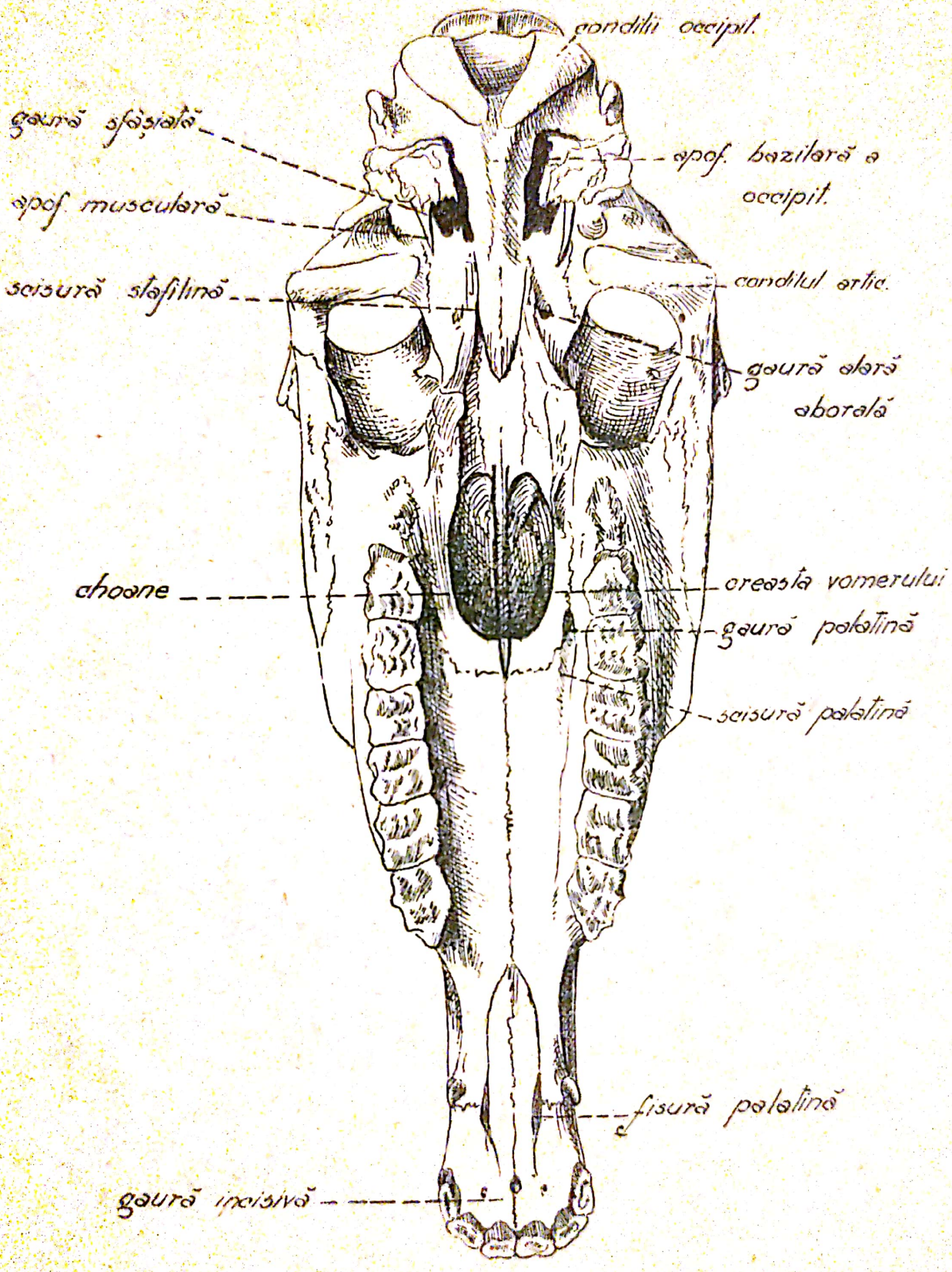

Fig. 136 Craniul de cal. Fața ventrală.

— Inaintea respectivelor incizuri pe părţile laterale ale sfenoidului se observă trei gutiere:

— gutiera sau scizura cavernoasă aşezată medial,

— gutiera maxilară, mai largă aşezată în afara precedentei, destinată nervului maxilar superior, şi

— scizura trocleară aşezată lateral, extrem de redusă.

Intre aceste scizuri aşezate lateral se găseşte foseta hipofizară — Sella turcica — delimitată caudal de o redusă eminenţă — Dorsum sellae turcicae.

— O creastă transversală — Crista transversa — delimitează anterior şeaua turcească şi scizurile cavernoasă, maxilară şi trocleară.

— Sub creasta transversă se pot vedea conductele sussfenoidale:

— Marea fantă sfenoidală — Fis. orbitalis — aşezate supero-medial la nivelul scizurei cavernoase sau carotidiană a cărei origină se găseşte la incizura carotică.

— Gaura rotundă mare — For. Rotundum — aşezată infero-lateral în care se termină scizura maxilară, care apare ca o continuare a incizurei ovale a găurei sfâşiate craniale, şi

— Deschidirea conductului patetic — Can. Troclearis — aşezat supero-lateral care apare ca o continuare a scizurei trocleare.

Inapoia crestei transversale la punctul de unire între planul inferior şi cel lateral se vede adâncitura pentru lobul piriform.

Inaintea crestei transverse o deschidere de formă eliptică — Sulcus chiasmaticus — sau foseta optică, aşezată pe linia mediană reprezintă intrările în canalele optice — Can. opticus — conducte care se deschid în hiatusul orbitar prin găurile optice — For. opticum.

De o parte şi de alta a fosetei optice, o largă depresiune — Fossa cranii nasales — completează concavitatea destinată emisferelor.

— *Extremitatea posterioară* este reprezentată prin gaura occipitală mare — For. occipitale magnum.

— *Extremitatea anterioară* prezintă:

— Apofiza crista galli — eminență lamelară așezată în plan vertical, continuată superior pe plafonul cavității cu creasta sagitală internă și terminată inferior înaintea fosetei optice.

— De o parte și de alta a apofizei crista galli fosetele olfactive — Fossa etmoidea — în fundul cărora se văd o serie de perforațiuni destinate nervilor olfactivi — Forramina ethmoidea.

— Inapoia fosetelor etmoidale ușoare amprente liniare — Stria olfactoria — arată orientarea lobului olfactiv.

2. *Cavitățile nasale* considerate în ansamblul structurii scheletului se prezintă ca niște scobituri între oasele capului, așezate deasupra boltei palatine, dela lama perforată a etmoidului până la deschiderile nasale, delimitate de 2 pereți fiecare, un plafon și un planșeu, prezentând o extremitate deschisă ca bază a narinelor și o extremitate posterioară ocupată de volutele etmoidale și de labirintul olfactiv.

— *Pereții laterali* sunt formați de maxilă și incisiv, cu o suprafață extrem de neregulată și împărțită în trei meaturi de către corneți.

De remarcat în mod deosebit creasta maxiloturbinală destinată inserției cornetului inferior aparentă pe partea corespunzătoare a maxilei.

— *Plafonul* este format de nasal și într'o redusă măsură de frontal.

— *Planșeul* format din apofizele palatine ale incisivului și maxilei, precum și din o parte a osului palatin, este acoperit într'o oarecare măsură de vomer.

— *Extremitatea anterioară* formează scheletul narinelor.

— *Extremitatea posterioară* delimitată de lama perforată este în realitate ocupată de volutele etmoidale.

In ce privește *cornetii* sunt atașați pe crestele respective.

— Nasoturbinale — Cornetul superior — fixat la nasal se confundă prin extremitatea lui caudală cu etmoidul.

— Maxiloturbinale — Cornetul inferior — se fixează la creasta maxiloturbinală a maxilei.

Se remarcă în mod deosebit că în timp ce nasoturbinale comunică prin porțiunea lui posterioară cu sinusul frontal, maxiloturbinale comunică cu sinusul maxilar.

3. *Sinusurile* privite sub aspectul lor de cavități săpate în grosimea oaselor capului, la limita dintre craniu și față, pot fi grupate în 2 categorii: *a)* sinusuri în comunicare și *b)* sinusuri individualizate.

Sinusul frontal așezat deasupra masselor laterale etmoidale de partea medială a orbitei se prezintă ca un gol extrem de neregulat delimitat de frontal, nasal, os planum și lacrimal fiind separat întotdeauna de simetricul său printr'o lamă de țesut osos.

Neizolat în schimb de restul sinusurilor de pe partea respectivă a capului, comunică întotdeauna cu sinusul maxilar posterior printr'o deschidere largă.

Sinusul Sfeno-Palatin mult mai redus decât precedentul este așezat între sfenoid și palatin. Impărțit într'o serie de compartimente puțin spațioase de o mulțime de lame incomplete, comunică în mod constant cu cel din partea opusă, precum și cu sinusul maxilar sup.

Sinusul etmoidal. Se dă adesea numirea de sinus etmoidal golului din interiorul marei volute etmoidale — Cavum etmoturbinalis — gol care comunică în mod constant cu sinusul maxilar superior.

Sinusul maxilar superior reprezintă golul dintre etmoid, maxilă, lacrimal și zigomatic. Extrem de vast și

împărțit în două compartimente: unul intern sau medial care comunică cu sinusul sfenoidal și etmoidal și altul extern, separat de sinusul maxilar inferior prin Peretele lui Goubaux.

b) *Sinusul maxilar inferior* este singurul sinus care nu comunică cu niciunul din cele precedente. Săpat în grosimea maxilei și separat de sinusul maxilar superior prin Peretele lui Goubaux prezintă și el două porțiuni delimitate de conductul dentar: o porțiune internă care se confundă cu originea maxiloturbinalei, și o porțiune laterală.

BOU (Fig. 137)

Capul de bou privit în ansamblul lui comparativ cu cel de cal este mai scurt, mult mai larg mai ales către extremitatea superioară și mai masiv.

Fața superioară sau frontală spre deosebire de cal nu prezintă decât trei regiuni:

— *Regiunea frontală* foarte lungă și foarte largă datorită conformației pe care o prezintă occipitalul are o formă aproximativ patrulateră prezentând:

— Bureletul superior al frontalului — Protuberantia intercornualis — așezată între cele două coarne și continuată lateral cu rădăcinile osoase ale coarnelor.

— Forramen supraorbitale — perforație așezată la o oarecare distanță deasupra orbitei și continuată atât în sus cât și în jos cu o scizură — Sulcus supraorbitalis.

— *Regiunea nasală* relativ destul de scurtă și îngustă se termină anterior printr'o prelungire divizată în trei apofize, datorită incizurilor nasale.

— *Regiunea incisivă* sau premaxilară prezintă o largă deschidere delimitată de oasele incisive și prelungirile nasale, care din cauza scurtimei lor lasă să se vadă atât fantele palatine — Fiss. Palatina — cât și gaura incisivă transformată într'o veritabilă fisură incisivă.

Fața inferioară prezintă o lărgime exagerată în por-

țiunea cranienă, devine extrem de alungită și strâmtă în regiunea guturală pentru a se lărgi și a deveni mai regulată în porțiunea palatină.

Regiunea suboccipitală foarte largă, în schimb extrem de scurtă prezintă:

— o apofiză bazilară largă prevăzută cu 2 tuberculi de inserție musculară — Proc. muscularis — foarte desvoltați și bine delimitați.

— găurile sfâșiate mult reduse și gaura ovală separată de gaura sfâșiată,

— apofizele jugulare scurte și curbate înăuntru,

— gaura condiliană dublă sau chiar triplă,

— gaura sfâșiată posterioară redusă datorită exageratei desvoltări a bulei timpanice care umple toată gaura sfâșiată,

— bula timpanică exagerat de desvoltată, rotunjită lateral, dar proeminentă la baza ei inferioară.

— *Regiunea subsfenoidală* foarte scurtă prezintă așa cum s'a spus o gaură ovală independentă de gaura sfâșiată anterioară.

— Se constată deasemenea lipsa canalului pterigoidien.

— Condilul articular al porțiunei zigomatice foarte convex.

— Se remarcă în mod deosebit neta separare a găurei sfâșiate în două găuri sfâșiate: anterioară și posterioară, datorită bulei timpanice.

— *Regiunea sfeno-palatină* sau guturală este alungită, strâmtă și cuprinsă între două lame osoase rezultate din unirea pterigoidului cu palatinul.

— Creasta pterigo-palatină este neregulată și așezată oblic.

— Găurile guturale sunt strâmte și foarte adânci.

— Fosele pterigo-maxilare strâmte și adânci cuprinzând tot trei canale ca și la cal.

— Fosele sfeno-palatine reduse. Hiatusul orbitar prezintă creasta orbito-temporală extrem de desvoltată.

— Hiatusul orbitar nu cuprinde decât gaura optică și conductul comun suprasfenoidal rezultat din unirea celor trei conducte sussfenoidale.

— *Regiunea palatină* foarte largă prezintă pe linia mediană o creastă destul de evidentă.

— De o parte și de alta a respectivei creste se pot vedea o serie de deschideri ale conductului palatin — For. Palatinum majus și For. Palatina minora.

— Intrarea în conductul palatin se face pe marginea arcadei palatine — For. palatinum aborale.

— Anterior, scizurile palatine au aspectul unor adevărate spărturi — Fiss. palatina — limitate de apofizele palatine ale premaxilarului și de maxilă.

— Intre corpul premaxilarelor, gaura incisivă apare extrem de largă, luând aspectul unei fisuri — Fiss. incisiva.

Fețele laterale la bou sunt mult mai largi în partea lor mijlocie decât la cal, prezentând:

— *Regiunea temporală* scobită de o adâncă fosă temporală deviată lateral, formată de porțiunea squamoasă a temporalului și de porțiunile recurbate ale frontalului și parietalului.

— Fosa temporală prezintă aspectul unei gutiere.

— Comunicarea cu orbita este largă, în schimb arcada orbitară se prezintă relativ îngustă.

— In fundul fosei temporale câteva perforații variabile ca număr marchează deschiderile unor canale care pătrund în conductul parieto-temporal.

— *Regiunea orbitară* apare delimitată și separată de fosa orbitară de o creastă subtemporală terminată inferior cu un tubercul care flanchează hiatusul orbitar.

— Pe planșeul cavității orbitare bula lacrimală ocupă o porțiune întinsă înapoia maxilarului superior.

— In partea superioară a orbitei se observă gaura supraorbitară, deschiderea canalului supraorbitar.

— Antero-inferior, pe porțiunea osului lacrimal se vede deschiderea canalului lacrimal.

— O redusă depresiune — Fossa saci lacrimalis — flanchează medial deschiderea amintită mai sus.

— *Regiunea preorbitară* are o formă relativ triunghiulară prezentând:

— Creasta maxilară redusă și localizată în porțiunea posterioară a regiunei, în apropierea orbitei.

— Spina maxilară izolată sub forma unui tubercul — Tuber maxilare — deplasată anterior către marginea alveolară.

— Gaura suborbitară este așezată mult anterior deasupra primului premolar.

— *Partea posterioară* a capului prezintă la bou o conformație specială care merită să fie descrisă ca o regiune separată. Rezultată din curbura în unghiu drept a parietalului, de formă aproximativ triunghiulară, prezintă:

— Pe marginea superioară Prot. intercornualia.

— O protuberanță parieto-frontală așezată sub prot. intercornuală, mai vizibilă la anumite rase.

— Protuberanța occipitală externă — Prot. occip. ext. — așezată pe linia de sutură și continuată în jos cu o creastă occipitală externă.

— Lateral se văd crestele occipitale laterale sau liniile curbe superioare.

— O largă gaură occipitală apare delimitată de doi condili mult apropiați unul de altul.

Conformație interioară.

1. *Cavitatea cranială* la bou este așezată mult mai în profunzime din cauza exageratei desvoltări a sinusurilor și orientată într'un plan aproximativ orizontal. Considerată în raport cu dimensiunile capului în general, cavitatea craniană la rumegătoare în general și la bovidee în special, ocupă o redusă porțiune, având diametrul sagital mult mai redus decât la equidee.

Plafonul cavității aproape în întregime este format de osul frontal prezentând o protuberanță occipitală internă puțin evidentă în așa fel că cele două compartimente, cerebral și cerebelos sunt aproape în continuitate.

Creasta sagitală internă este puțin marcată continuată cu apofiza crista galli în partea ei anterioară.

Planurile laterale sunt în majoritatea întinderii lor formate de frontal, parietal, o parte din sfenoid și numai într'o redusă porțiune de stânca temporalului.

Crestele transverse cerebeloase sunt reduse la niște simple linii vizibile pe partea endocranienă a piramidei temporalului.

Un orificiu neregulat așezat deasupra stâncii reprezintă deschiderea comună a conductelor temporal și mastoidien.

Pe planșeul cavității se observă o fosetă optică alungită și adâncă.

— Sella turcica mai adâncă decât la cal este în acelaș timp și mai îngustă.

In cele patru colțuri ale șelei turcești se văd apofizele clinoide, așezate două anterioare mai reduse și două posterioare mai desvoltate.

— Lateral de șeaua turcească, gutiera maxilară apare foarte largă, fără să poată fi separată de gutiera cavernoasă și trocleară.

— Gaura sfâșiată anterioară separată de cea posterioară prin bula timpanică, este independentă de gaura ovală.

Extremitatea anterioară prezintă fosele etmoidale foarte largi și foarte adânci, perforate de o mulțime de găuri olfactive.

Extremitatea posterioară este ocupată de gaura occipitală flancată de găurile condiliene — Can. ni. hypoglosi — precum și de un canal venos care tinde să ajungă la conductul temporal.

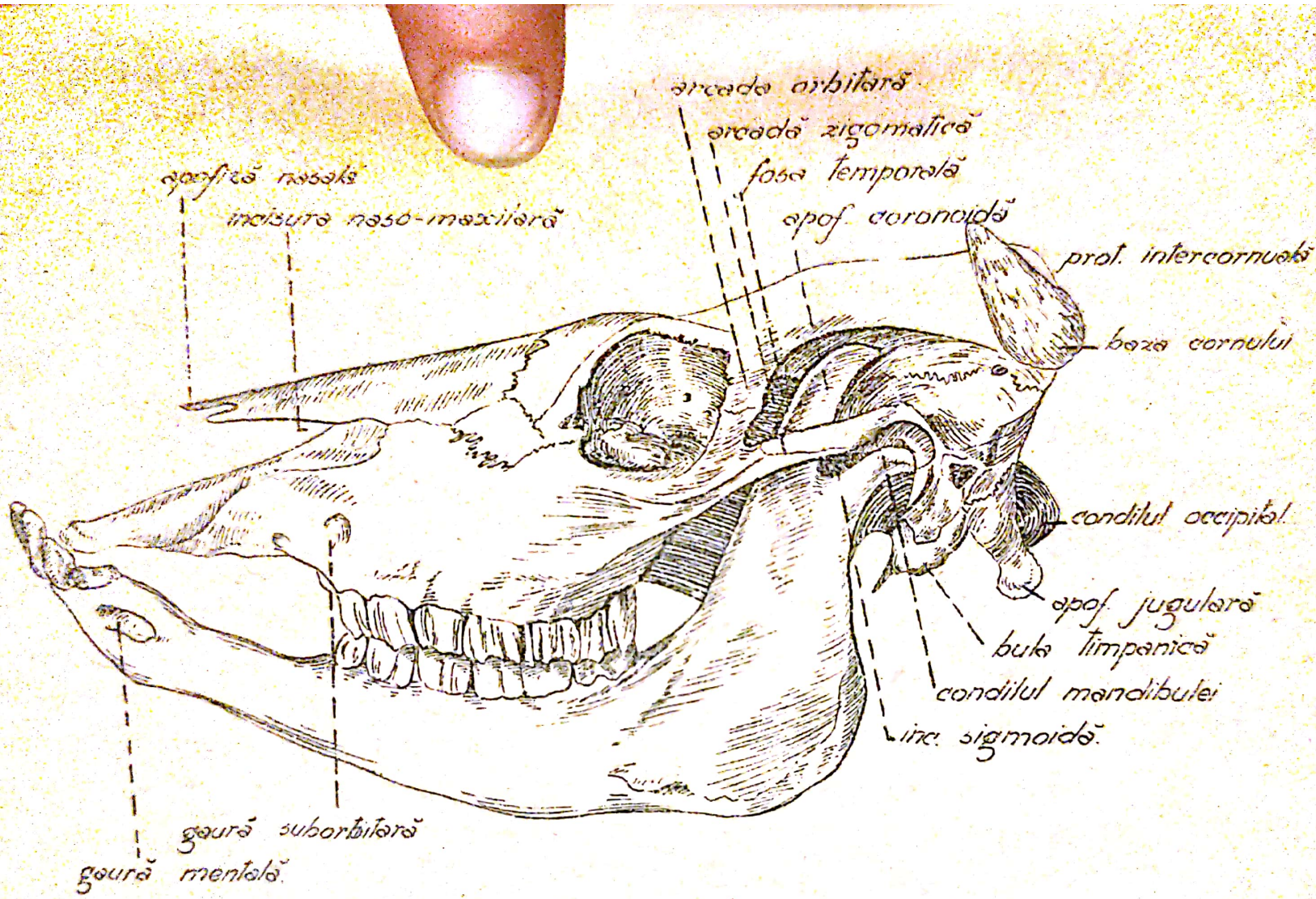

Fig 137 Craniul de Bou.

Scanned with OKEN Scanner

2. *Cavităţile nasale* mai scurte decât la cal comunică între ele în jumătatea posterioară prin spaţiul liber rămas sub marginea inferioară a vomerului, care nu se sprijină pe bolta palatină decât în jumătatea lui anterioară.

Se remarcă aşa cum s'a precizat la descrierea cornetilor, exagerata desvoltare a marei volute etmoidale care apare ca un cornet median situat între cornetul superior şi cel inferior, ocupând fundul cavităţii nasale.

3. *Sinusurile* la bou se prezintă sub un aspect cu totul special, datorită desvoltării lor în massă, învelind cavitatea cranienă într'o serie de oase pneumatizate şi împingând-o în profunzime.

— *Sinusul frontal* în special apare extrem de diverticulat şi foarte întins, învelind cavitatea cranienă pe trei planuri: anterior, superior şi posterior. In acelaş timp el se prelungeşte în interiorul porţiunei osoase a coarnelor şi deasupra orbitei. In partea anterioară se continuă pe de o parte în interiorul cornetului superior precum şi în masele laterale ale etmoidului. In schimb se remarcă lipsa de comunicare cu sinusul maxilar. Comunicarea cu fosele nasale se face prin intermediul unei serii de reduse orificii aşezate la baza cornetului mijlociu.

Porţiunea din sinus care se găseşte aşezată deasupra orbitei în mod special, în unele tratate este descrisă sub denumirea de sinusul orbitar, diverticul cavitar care comunică cu fosele nasale prin două sau trei orificii din grupa celor aşezate la baza cornetului mijlociu.

— Maxila nu reprezintă decât *un singur sinus maxilar*, neputându-se identifica un sinus maxilar superior şi unul inferior. Se pot totuşi identifica două compartimente: unul extern şi altul intern, separate de o lamă care include canalul dentar superior, comunicarea dintre cele două compartimente fiind extrem de largă şi spaţioasă.

Compartimentul extern se prelungeşte mult posterior

în bula lacrimală. Compartimentul intern este săpat în grosimea boltei palatine.

Nu există comunicare cu maxiloturbinale, în schimb un larg orificiu așezat la baza cornetului inferior stabilește comunicarea acestui sinus cu cavitățile nasale în mod direct.

— *Sinusul etmoidal* amintit de altfel mai sus sub denumirea de al treilea cornet, ocupă golul din interiorul marei volute etmoidale. O deschidere de formă ovală stabilește legătura dintre el și compartimentul intern al sinusului maxilar, fără a exclude posibilitatea existenței unor reduse orificii săpate la baza lui, care stabilesc comunicarea directă cu fosele nasale.

Sinusurile sfenoidale, deși reduse, ele se pot totuși observa, prelungindu-se chiar în lama perpendiculară a etmoidului și în corpul sfenoidului anterior, comunicând direct prin unul sau mai multe orificii cu sinusul frontal.

OAIE (Fig. 138)

Mult mai îngust decât la bou, capul dela oaie prezintă:

Fața superioară mai mult sau mai puțin convexă divizată în patru regiuni, datorită curburei parietalului care cuprinde atât o porțiune facială cât și o porțiune parietală propriu zisă.

— *Regiunea parietală* sau parieto-occipitală reamintește conformația dela solipede cuprinzând partea anterioară a occipitalului și partea mijlocie a parietalului. Alungită și ușor convexă în sens lateral, regiunea este delimitată de crestele parietale și de baza osoasă a coarnelor, care apare ca o expansiune laterală a osului frontal.

— *Regiunea frontală* mai îngustă decât la bou este străbătută de fiecare parte de una sau mai multe găuri supraorbitare, prelungite inferior prin câte o gutieră de fiecare parte — Sulcus supraorbitalis.

— *Regiunea nasală* foarte scurtă prezintă apofiza nasală — Proc. nasalis — simplă, fără trifurcație și relativ

scurtă. — Inc. nasomaxillaris, largă, lasă să se vadă o bună parte din regiunea incisivă.

— *Regiunea incisivă* asemănătoare cu cea dela bou prezintă fisurile palatine ovale și în locul găurei incisive o fisură incisivă.

— *Fețele laterale* cuprind câte trei regiuni: temporală, orbitară și maxilară.

— *Regiunea temporală* este scobită de fossa temporală, mai largă și mai puțin adâncă decât la bou și orientată aproximativ orizontal. Arcada zigomatică dirijată lateral formează o margine tăioasă. Creasta mastoidiană scurtă și groasă se termină printr'o apofiză mastoidiană evidentă.

— *Regiunea orbitară.* Arcada orbitară comparativ cu cea dela bou este mai puțin scobită, mai regulată și mult mai subțire.

Orificiul lacrimal — For. lacrimale — așezat pe peretele infraorbitar. Crestele orbitare sunt încă mai evidente decât la bou.

— *Regiunea maxilară.* Mai largă, relativ mai puțin convexă, regiunea maxilară la oaie prezintă:

— Gaura suborbitară — For. infraorbitare — la nivelul celui de al doilea molar, este flancată de un tubercul de inserție — Tuber. molare — bine desvoltat.

— O linie curbă leagă tuberculul molar de creasta zigomatică.

— Sub orbită o *fosă lacrimală* — destul de evidentă apare ca o escavație aparținând aproape în întregime lacrimalului.

Fața inferioară prezintă:

— *Regiunea occipitală* cu o apofiză bazilară largă ornamentată în partea ei anterioară de doi tuberculi de inserție foarte desvoltați.

— *Regiunea temporală* se remarcă prin: tubul auditiv extrem de desvoltat.

— Bula timpanică voluminoasă și netedă.

— Găurile sfâșiate aproape în întregime ocupate de

bula timpanică. Gaura ovală independentă ca și la bou se găsește în partea anterioară așezată înaintea găurei sfâșiate craniale.

— *Regiunea subsfenoidală* mai îngustă încă decât la bou.

— *Regiunea palatină* prezintă găurile guturale strâmte alungite, limitate de crestele pterigo-palatine, terminate prin câte un cârlig alungit și foarte fin.

— Bolta palatină este alungită, concavă și relativ îngustă.

Extremitatea posterioară prezintă o creastă occipitală și o protuberanță occipitală externă mai redusă decât la bou.

— Apofizele jugulare de formă conică sunt separate una de alta prin cei doi condili.

— Gaura occipitală largă.

Conformație interioară.

1. *Cavitatea craniană* comparativ cu boul mai largă și mai puțin așezată în profunzime datorită redusei desvoltări a sinusurilor.

2. *Sinusurile* în general prezintă o desvoltare mai redusă decât la rumegătoarele mari.

— Sinusul frontal în mod normal nu depășește marginea anterioară a frontalului, iar în interiorul coarnelor osoase nu se prelungește decât pe o redusă distanță.

— Sinusul maxilar nu se prelungește în bolta palatină.

— Sinusurile etmoidale sunt relativ reduse.

— Sinusurile sfenoidale lipsesc.

3. *Cavitățile nasale* nu prezintă nimic de remarcat în mod special.

PORC (Fig. 139)

Aspectul general al scheletului capului la porc prezintă un caracter cu totul special, datorită profilului,

cavitatea cranienă părând a fi aşezată deasupra nivelului feţii.

Faţa superioară se remarcă prin îngustarea ei şi alungirea în sens antero-posterior.

— Regiunea frontală are o formă pentagonală aproximativă, unghiurile laterale fiind reprezentate prin apofizele orbitare — Proc. Zigomatycus — care nu ajung să ia contact cu apofiza zigomatică a temporalului.

— Găurile supraorbitare sunt deplasate mult anterior, fiind aşezate la jumătatea lungimei osului frontal.

— O gutieră — Sulcus supraorbitalis — convergentă către simetrica ei din partea opusă, apoi deviată lateral, prelungeşte fiecare gaură supraorbitară.

Regiunea nasală alungită mult este foarte convexă, în sens lateral.

Regiunea incisivă apare extrem de redusă din cauza desvoltării regiunei precedente.

Feţele laterale prezintă:

— *Regiunea temporală* largă, ocupată de o fosă temporală întinsă, netedă şi orientată aproape în plan vertical.

— Creasta orbito-temporală extrem de desvoltată marchează limita dintre orbită şi fosa temporală.

— Arcada zigomatică extrem de largă prezintă o apofiză submastoidiană bine desvoltată.

— *Regiunea orbitară* prezintă o orbită incompletă datorită desvoltării reduse a apofizei zigomatice frontale.

— Pe marginea orbitei se observă două orificii lacrimale.

— *Regiunea preorbitară,* relativ îngustă, prezintă:

— O fosă canină largă aşezată înaintea orbitei.

— O creastă facială relativ scurtă lipsită de spină. In dreptul caninului o eminenţă alungită reaminteşte tuberculul molar dela rumegătoare.

Faţa inferioară se remarcă prin prezenţa unor apofize jugulare extrem de desvoltate şi îndreptate în jos.

— Bula timpanică masivă delimitează găurile sfâşia-

te care apar alungite, cea anterioară mai largă și mai întinsă decât cea posterioară.

— Condilii articulari ai temporalului alungiți sunt lipsiți de creastă sau apofiză postglenoidală.

— *Regiunea subsfenoidală* prezintă găurile guturale alungite și neregulat triunghiulare.

— Apofizele pterigo-palatine tricuspide delimitează deschiderile guturale pe margini.

— *Regiunea palatină* îngustă și mult alungită are o formă aproape triunghiulară.

Extremitatea postarioară foarte înaltă se prelungește inferior cu apofizele jugulare lungi și drepte așezate înaintea condililor.

Conformație interioară.

1. *Cavitatea craniană* apare extrem de redusă în raport cu dimensiunile craniului. Protuberanța occipitală internă șteasră, face ca delimitarea între compartimentul cerebral și cerebelos să se deducă cu aproximație relativă.

Fosele etmoidale net delimitate sunt foarte reduse și localizate, prezentând găurile olfactive grupate în fundul respectivelor fose.

Șeaua turcească destul de adâncă este delimitată caudal de o lamă patrulateră prevăzută cu două apofize clinoide.

2. *Fosele nasale* mult alungite sunt ocupate în mare parte de volutele etmoidale care separă cei doi corneți, dintre care maxiloturbinale este lipsit de comunicare cu sinusul maxilar.

3. *Sinusurile* destul de întinse sunt foarte asemănătoare cu cele dela bou.

Sinusul frontal este mult diverticulat ocupând toată partea superioară a frontalului continuat anterior în golul cornetului superior. O serie întreagă de travei osoase dau o configurație cu totul specială osului frontal, împingând cavitatea craniană mult în profunzime.

Sinusul maxilar reunește atât sinusul maxilar superior cât și cel inferior într'un larg diverticul mult mai desvoltat ca la rumegătoare, prezentând în schimb aceleași caractere.

Sinusul etmoidal asemănător cu cel dela bou se prelungește anterior comunicând cu sinusul maxilar.

Sinusul sfenoidal este totdeauna vizibil, săpat în corpul sfenoidului anterior.

CAINE (Fig. 140)

Comparativ mai scurt decât al oricărui alt animal domestic cu excepția capului de pisică, capul câinelui prezintă:

— Fața superioară divizată în patru regiuni: parietală, frontală, nasală și incisivă.

— *Regiunea parietală* mult bombată și convexă este despărțită în 2 jumătăți printr'o creastă sagitală externă bine evidențiată care pleacă dela protuberanța occipitală externă și se bifide anterior pentru a se continua cu crestele frontale externe.

— Pe fiecare convexitate parietală se poate identifica câte un punct culminant — Tuber parietale — așezat în centrul jumătății respective.

— *Regiunea frontală* are aspectul unui vârf de lance îndreptat caudal, și delimitate lateral de crestele frontale.

— Apofizele zigomatice ale frontalului, reprezentând punctele laterale cele mai îndepărtate sunt scurte și nu ajung să se articuleze cu squamosalul.

— *Regiunea nasală* ușor convexă prezintă în loc de o apofiză nasală, o incizură nasală rezultată din alăturarea extremităților anterioare ale oaselor nasale.

— *Regiunea incisivă* prezintă fisurile palatine sub aspectul unor veritabile găuri palatine ovale.

— Fisura incisivă este înlocuită printr'un canal incisiv asemănător cu canalul incisiv dela cal.

Scanned with OKEN Scanner

— Feţele laterale se remarcă prin fosele temporale extrem de largi, foarte întinse şi cu fundul convex.

— *Regiunea temporală* prezintă apofiza zigomatică foarte desvoltată şi curbată lateral.

— *Regiunea orbitară* se remarcă prin lipsa unei delimitări complete a orbitei datorită redusei desvoltări a apofizei zigomatice a osului frontal.

— *Regiunea maxilară* relativ scurtă prezintă gaura suborbitară la nivelul carnasierei.

Se constată deasemenea lipsa spinei maxilare ca şi a crestei.

— Faţa inferioară se remarcă prin exagerata desvoltare a bulei timpanice care afectează o formă aproximativ sferică ornată cu o serie de spine care acopăr gaura sfâşiată posterioară.

Gaura sfâşiată anterioară prezintă 2 orificii reprezentând deschiderea trompei lui Eustache şi gaura carotidiană.

In *regiunea subsfenoidală* hiatusul orbitar apare relativ delimitat.

— *Regiunea guturală* prezintă găurile guturale alungite, nu prea adânci şi delimitate de apofizele pterigopalatine.

— *Regiunea palatină* largă este delimitată de liniile dentare care urmează o curbură în „S".

Extremitatea posterioară are forma unui triunghiu, delimitată superior de protuberanţa occipitală externă.

Liniile curbe superioare se unesc la crestele mastoidiene.

Conformaţie interioară.

1. *Cavitatea craniană* este net separată în două compartimente prin o veritabilă lamă — Tentorium osseum — perforată la bază de un canal orientat transversal — Ductus transversus.

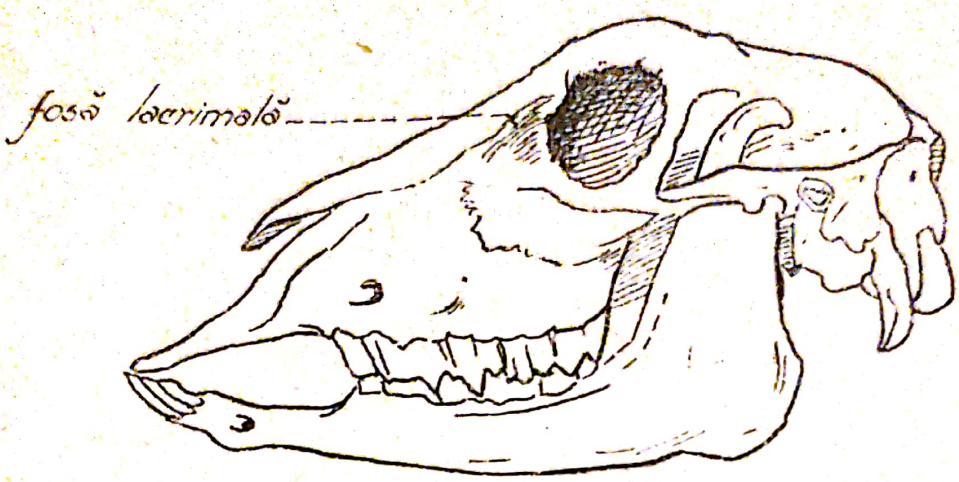

Fig. 138 ' Craniul de oaie.

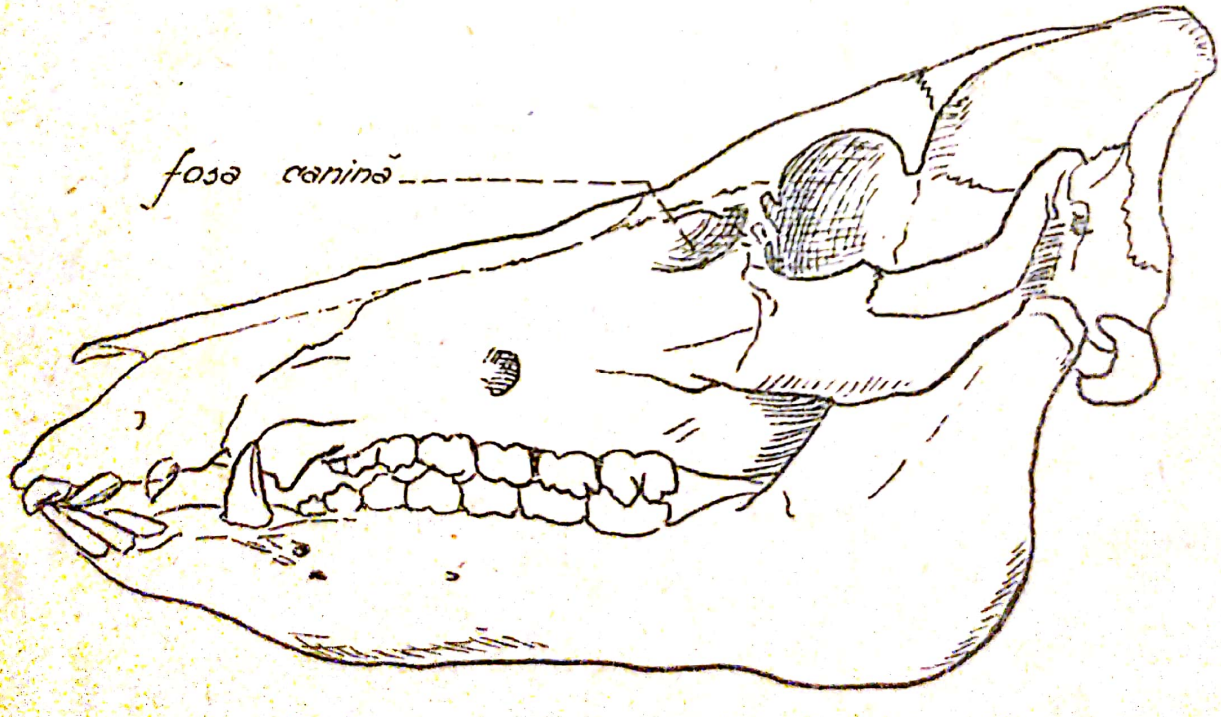

Fig. 139 Craniul de porc

Fig. 140 Craniul de câine

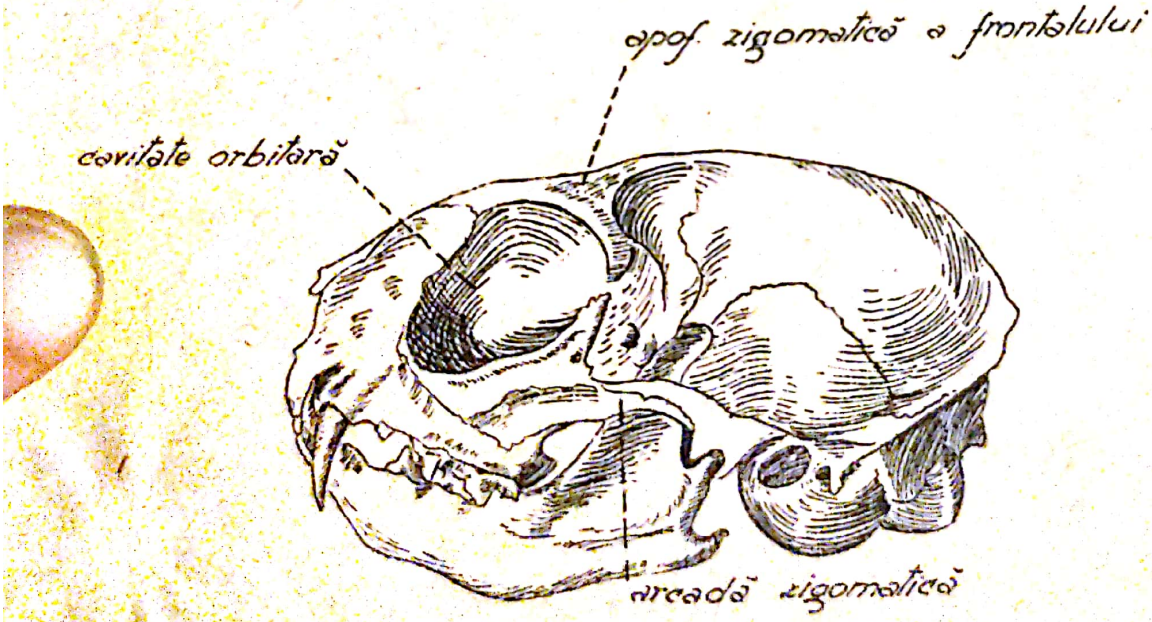

Fig. 141 Craniul de pisică

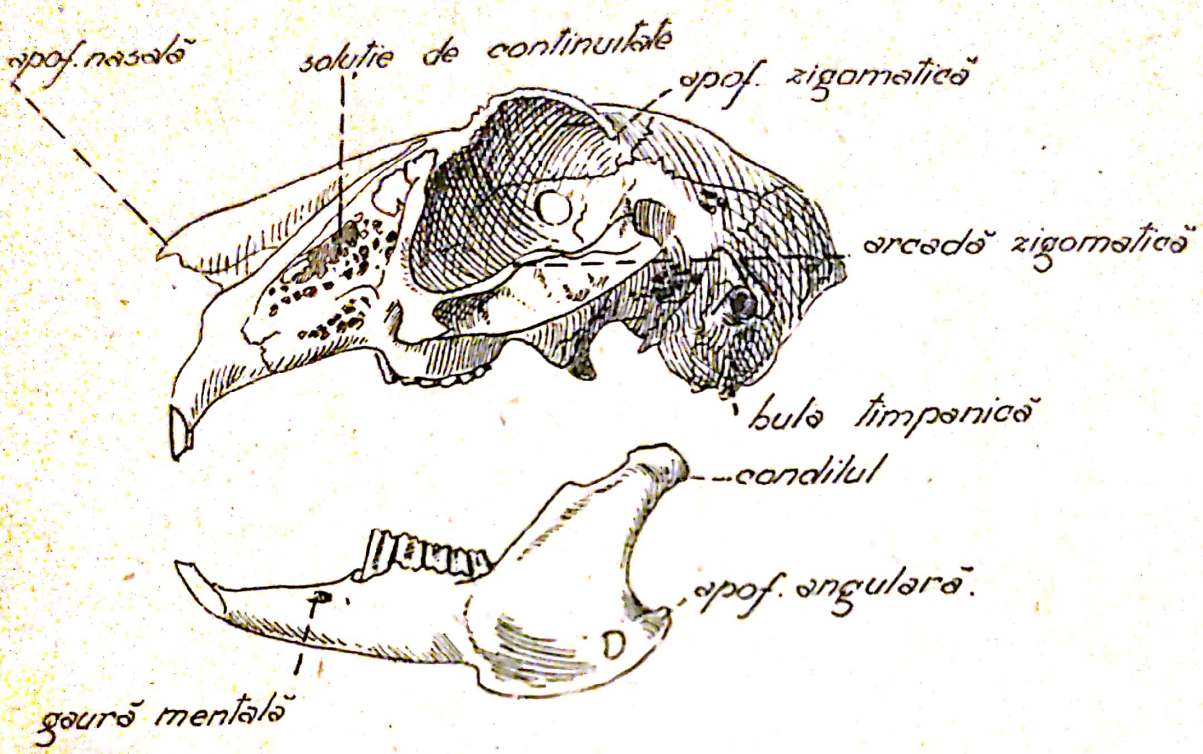

Fig. 142 Craniul de iepure.

Fig. 143 Craniul de pasăre.

Compartimentul cerebelos mult mai redus corespunde porțiunei occipitale și stâncei temporalului. Compartimentul cerebral extrem de spațios prezintă pereții sculptați de o serie de amprente ale circumvoluțiilor cerebrale.

La planul lateral al cavităților se remarcă în mod deosebit existența unei creste pietroase foarte evidente înapoia căreia se deschid o mulțime de orificii:

— în partea supero-anterioară se vede meatul temporal,

— înapoia lui la limita dintre temporal și occipital se poate identifica un alt orificiu numit For. supramastoideum,

— sub tentorium osseum, pe peretele posterior al compartimentului cerebelos, o redusă escavație reprezintă Fossa vermina.

— dedesubtul ei un orificiu larg marchează deschiderea canalului condilien,

— înaintea canalului condilien, aparținând tot occipitalului un orificiu — For. ni. hypoglosi — stabilește comunicarea dintre fosa craniană caudală și exterior.

— pe suprafața porțiunei pietroase se observă meatul acustic intern, sub care la o oarecare distanță se poate identifica foramen petrobasilare.

Pe planul inferior șeaua turcească relativ adâncă este delimitată caudal de o eminență — Dorsum sellae turcicae — care o separă de fossa craniană caudală.

— Apofizele clinoide se găsesc așezate în colțurile fosei pituitare.

Anterior cavitatea se termină în fundul foselor olfactive, perforate de o mulțime de găuri de mărimi variabile.

2. *Cavitățile nasale* se remarcă prin scurtimea lor și prin cutarea cu totul specifică a corneților.

3. *Sinusurile* în număr de două de fiecare parte sunt mult mai reduse decât la restul animalelor domestice.

Sinusul frontal destul de desvoltat în raport cu volumul capului poate fi divizat în două compartimente în comunicare: un compartiment lateral și un compartiment medial. Comunicarea cu fosele nasale se stabilește prin intermediul unei mici deschizături așezată la baza peretelui despărțitor dintre cele două sinusuri frontale.

Sinusul maxilar în general este mult mai redus decât la restul animalelor domestice.

PISICĂ (Fig. 141)

Scheletul capului la pisică, în general, este asemănător cu cel dela câine prezentând următoarele caractere diferențiale:

— Fața extrem de scurtă, cu bolta cranienă aproape sferică.

— Orbitele foarte desvoltate și incomplete, orientate anterior.

— Apofizele zigomatice ale frontalului mai desvoltate decât la câine.

— Regiunea parietală mult bombată cu o convexitate exagerată.

— Regiunea nasală mult mai scurtă decât la câine.

— Bula timpanică mai desvoltată decât la câine delimitând găurile sfâșiate.

— Găurile guturale mai alungite decât la câine limitate de apofizele palatine aproape rectilinii.

— Arcadele zigomatice îndepărtate mult.

In ce privește conformația interioară se aseamănă cu cea dela câine.

IEPURE (Fig. 142)

Mult mai alungit decât cel de pisică, și mai fragil totodată, capul de iepure prezintă:

Fața superioară convexă sculptată de câte o eșan-

crură supraorbitară de fiecare parte, înlocuind găurile supraorbitare.

— Regiunea parietală este ușor convexă.

— Regiunea frontală relativ îngustă.

— Regiunea nasală lungă și dreptunghiulară se termină printr'o apofiză nasală.

— Regiunea incisivă îngustă și curbată în jos.

Fețele laterale se remarcă prin:

— Regiunea temporală cu fosele respective deviate lateral.

— Apofiza zigomatică a temporalului desvoltată și unită la osul zigomatic care ajunge la o desvoltare considerabilă.

— Tubii auditivi evidenți, bine detașați și largi.

— Regiunea orbitară prezintă orbitele largi și deviate lateral.

— Cele două orbite sunt separate între ele de o subțire lamă de țesut osos, perforată de o gaură care reprezintă găurile optice unite una la alta.

— Regiunea maxilară atrage atenția prin prezența soluțiilor de continuitate în substanța osoasă a maxilei și prin desvoltarea premaxilarului.

Fața inferioară extrem de neregulată prezintă un sfenoid cu corpul relativ redus. Bula timpanică desvoltată și apofiza mastoidienă cu o formă aproximativ patrulateră.

— Apofiza pterigoidienă cu două expansiuni care-i dau un aspect bifid.

— Fosa pterigoidienă adâncă, așezată între cele două aripi ale apofizei mai sus amintite.

— Gaura ovală așezată înaintea găurei sfâșiate anterioare.

— Regiunea guturală prezintă găurile guturale alungite.

— Regiunea palatină, perforată de largi fisuri palatine, este mult alungită.

In ce privește conformația interioară, cavitatea cra-

nienă reprezintă un ovoid mult alungit, delimitat anterior de două infundibule etmoidale.

Compartimentul cerebelos nu este net delimitat întrucât protuberanța occipitală internă lipsește. Se poate totuși vedea la nivelul locului ocupat de creeruș plafonul cavității scobit în trei puncte separate marcând locul celor trei lobi ai cerebelului. Creasta cerebro-cerebeloasă aparține stâncii temporalului.

Sinusurile atunci când există sunt extrem de reduse.

Cavitățile nasale reduse după cum s'a precizat la descrierea corneților cuprinde o massă etmoidală redusă și cei doi corneți plisați sub formă foliată.

PASĂRI (Fig. 143)

Mic, redus și de o formă aproximativ conică, prevăzut la extremitatea anterioară cu un cioc lățit sau ascuțit, capul pasărilor se deosebește mult de cel al mamiferelor.

Partea superioară rotunjită se prelungește înainte cu ciocul la jumătatea căreia se văd orificiile nasale.

Fețele laterale în majoritatea întinderii lor sunt ocupate de orbitele foarte desvoltate delimitate inferior de un os jugal extrem de subțire.

In ce privește fața inferioară oasele care o delimitează se remarcă prin delicatețea lor: osul pterigoidian și oasele palatine se fixează la baza craniului delimitând o serie de goluri între care găurile guturale se remarcă prin lărgimea lor.

CUPRINS:

Cuvânt înainte 1
Introducere în Anatomie . . . 3
Generalităţi 9
Terminologia 12
Osteologie 14
Generalităţi 14
Denumirea oaselor . . . 15
Forma oaselor 15
Accidente de suprafaţă . . 16
Structura oaselor 16
Periost 16
Ţesut osos 17
Măduvă osoasă 18
Cartilaje de acoperire . . 18
Vase şi nervi 18
Osteogenie 19
Desvoltarea oaselor . . . 19
Osificaţia 19
Creşterea oaselor 20
Resorbţia oaselor 20
Scheletul membrului toracic . . 21
Zonoscheletul 22
Scapula 22
Cal 25
Bou 27
Oaie 29
Porc 30
Câine 31
Pisică 32
Iepure 33
Paseri 34
Clavicula 35
Coracoidul 37
Concluziuni 38
Stylopodiul 41
Humerus 41
Cal 44
Bou 48
Oaie 49
Porc 50
Câine 52
Pisică 53
Iepure 54
Pasări 55
Privire generală 56
Zeugopodiul 58
Radius 58
Cal 60
Bou 62
Oaie 63
Porc 64
Câine 66
Pisică 68
Iepure 69
Pasăre 70
Ulna 71
Cal 73
Bou 75
Oaie 77
Porc 78
Câine 79
Pisică 81
Iepure 82
Pasăre 83
Privire generală 84
Autopodiul 86
Generalităţi 86
Basipodium 86
Metapodium 88
Acropodium 90
Cal 91
Basipodium 91
Metapodium 94
Acropodium 95
Bou 98
Basipodium 98
Metapodium 99
Acropodium 100
Oaie 101
Basipodium 101
Metapodium 101
Acropodium 101
Porc 102
Basipodium 102
Metapodium 102
Acropodium 103
Câine 103
Basipodium 103
Metapodium 104
Acropodium 104
Pisică 105
Basipodium 105
Metapodium 106
Acropodium 106
Iepure 106
Basipodium 106
Metapodium 107
Acropodium 107
Pasări 107
Basipodium 107
Metapodium 108
Acropodium 108
Privire generală 108
Oasele extremităţii pelvine . . . 110
Zonoscheletul 110
ilium 111
ischium 113
pubis 114

Scanned with OKEN Scanner

Cal 115
ilium 115
ischium 116
pubis 116
Bou 116
ilium 117
ischium 117
pubis 117
Oaie 118
ilium 118
ischium 118
pubis 119
Porc 119
ilium 119
ischium 119
pubis 120
Câine 120
ilium 120
ischium 121
pubis 121
Pisică 121
ilium 121
ischium 122
pubis 122
Iepure 122
ilium 123
ischium 123
pubis 123
Pasări 124
ilium 124
ischium 124
pubis 124
Concluzii generale 125
Stylopodium 127
Femurul 127
Cal 128
Bou 131
Oaie 132
Porc 133
Câine 133
Pisică 135
Iepure 135
Pasări 136
Privire generală 136
Sesamoizii femurali 136
Rotula 139
Cal 139
Bou 140
Oaie 140
Porc 141
Câine 141
Pisică 141
Iepure 142
Pasări 142
Zeugopodium 143
Tibia 145
Cal 145
Bou 147
Oaie 148
Porc 149
Câine 150
Pisică 151
Iepure 152
Pasări 153
Fibula 153
Cal 154
Bou 155
Osul maleolar 155
Oaie 156
Porc 156
Câine 157
Pisică 158
Iepure 158
Pasăre 159
Privire generală 159
Autopodium 161
Basipodium 161
Metapodium 163
Acropodium 164
Cal 164
Basipodium 164
Metapodium 167
Acropodium 168
Bou 168
Basipodium 168
Metapodium 169
Acropodium 170
Oaie 170
Basipodium 170
Metapodium 170
Acropodium 170
Porc 170
Basipodium 170
Metapodium 171
Acropodium 172
Câine 172
Basipodium 172
Metapodium 173
Acropodium 173
Pisică 173
Basipodium 173
Metapodium 174
Acropodium 174
Iepure 174
Basipodium 174
Metapodium 175
Acropodium 175
Pasări 175
Basipodium 175
Metapodium 176
Acropodium 176
Coloana vertebrală 177
Generalități 177
Vertebra typ 178

Scanned with OKEN Scanner

Vertebrele cervicale . . . 182
Cal . . . 184
Bou . . . 187
Oaie . . . 188
Porc . . . 189
Câine . . . 191
Pisică . . . 193
Iepure . . . 193
Pasări . . . 194
Vertebrele toracale . . . 196
Cal . . . 197
Bou . . . 198
Oaie . . . 199
Porc . . . 199
Câine . . . 200
Pisică . . . 201
Iepure . . . 202
Pasări . . . 202
Vertebrele lombare . . . 204
Cal . . . 204
Bou . . . 205
Oaie . . . 206
Porc . . . 207
Câine . . . 207
Pisică . . . 208
Iepure . . . 208
Pasăre . . . 209
Vertebrele sacrale . . . 210
Sacrum . . . 210
Cal . . . 212
Bou . . . 213
Oaie . . . 214
Porc . . . 214
Câine . . . 215
Pisică . . . 215
Iepure . . . 216
Vertebrele caudale . . . 217
Cal . . . 217
Bou . . . 218
Oaie . . . 218
Porc . . . 219
Câine . . . 219
Pisică . . . 219
Iepure . . . 220
Pasări . . . 220
Coastele . . . 221
Cal . . . 223
Bou . . . 223
Oaie . . . 224
Porc . . . 224
Câine . . . 225
Pisică . . . 225
Iepure . . . 226
Pasări . . . 226
Concluzii . . . 226
Sternul . . . 228
Cal . . . 229
Bou . . . 229
Oaie . . . 230
Porc . . . 230
Câine . . . 231
Pisică . . . 231
Iepure . . . 231
Pasări . . . 231
CAPUL . . . 233
Neurocraniul . . . 234
Occipitalul . . . 234
Cal . . . 236
Bou . . . 237
Oaie . . . 237
Porc . . . 238
Câine . . . 238
Pisică . . . 239
Iepure . . . 239
Pasăre . . . 239
Parietal . . . 240
Cal . . . 241
Bou . . . 242
Oaie . . . 243
Porc . . . 243
Câine . . . 244
Pisică . . . 244
Iepure . . . 245
Pasări . . . 245
Interparietalul . . . 245
Oasele wormiene . . . 246
Frontalul . . . 247
Cal . . . 249
Bou . . . 250
Oaie . . . 251
Porc . . . 252
Câine . . . 252
Pisică . . . 253
Iepure . . . 254
Pasăre . . . 254
Sfenoidul . . . 255
Cal . . . 258
Bou . . . 260
Oaie . . . 261
Porc . . . 261
Câine . . . 262
Pisică . . . 263
Iepure . . . 263
Pasări . . . 264
Temporalul . . . 265
Cal . . . 269
Bou . . . 272
Oaie . . . 273
Porc . . . 274
Câine . . . 274
Pisică . . . 275
Iepure . . . 276
Pasăre . . . 277
Etmoidul . . . 278

Scanned with OKEN Scanner

Cal 279
Bou 280
Oaie 280
Porc 280
Câine 281
Pisică 281
Iepure 281
Pasăre 282
Splachnocraniul 283
Nasalul 283
Cal 284
Bou 285
Oaie 286
Porc 286
Câine 286
Pisică 287
Iepure 287
Pasări 288
Osul rătului 288
Maxila 289
Cal 291
Bou 292
Oaie 293
Porc 293
Câine 294
Pisică 295
Iepure 296
Pasări 296
Incisivul 297
Cal 297
Bou 298
Oaie 298
Porc 299
Câine 299
Pisică, Iepure 299
Pterigoidul 300
Cal 300
Bou 300
Oaie 301
Porc 301
Câine 301
Pisică 301
Iepure 301
Pasări 302
Lacrimalul 303
Cal 304
Bou 304
Oaie 304
Porc 305
Câine 305
Pisică 306
Iepure 306
Pasăre 306
Zigomaticul 307
Cal 308
Bou 308
Oaie 308
Porc 309
Câine 309
Pisică 310
Iepure 310
Pasăre 310
Vomerul 311
Cal 311
Bou 312
Oaie 312
Porc 312
Câine 313
Pisică 313
Iepure 313
Palatinul 314
Cal 315
Bou 315
Oaie 316
Porc 316
Câine 317
Pisică 317
Iepure 317
Pasăre 318
Corneţii 319
Cal 319
Bou 321
Oaie 321
Porc 321
Câine 322
Pisică 322
Iepure 323
Pasări 323
Mandibula 324
Cal 326
Bou 327
Oaie 327
Porc 328
Câine 328
Pisică 329
Iepure 329
Pasăre 330
Hioidul 331
Cal 332
Bou 333
Oaie 334
Porc 334
Câine 335
Iepure 335
Pasări 335
Capul în general 335
Cal 337
Bou 348
Oaie 354
Porc 356
Câine 359
Pisică 362
Iepure 362
Pasări 364
Cuprinsul 365

Sfârşitul Volumului I, partea I.

Scanned with OKEN Scanner

Tip. INVĂȚĂMÂNTULUI PUBLIC
Str. Spiru Haret Nr. 9, București

Scanned with OKEN Scanner